

# Effets indésirables cutanés des nouvelles thérapies “ciblées” antineoplasiques : spectre clinique et conduite à tenir

**RÉSUMÉ :** Les complications cutanéomuqueuses des nouveaux traitements anticancéreux “ciblés” sont nombreuses et fréquentes, et leur prévalence va encore s’accroître en raison du développement rapide de nouvelles molécules utilisées de plus en plus tôt dans la maladie. Elles demandent une prise en charge collaborative très précise avec parfois une limitation de l’emploi de la ou des molécule(s) en cause, ce qui peut entraîner une perte d’efficacité non négligeable. Leur connaissance est donc importante afin de pouvoir les dépister le plus précocement possible et éventuellement de prévenir leur apparition, ou encore d’éviter l’arrêt intempestif du traitement grâce à une prise en charge adaptée, parfois bien standardisée.

Ces effets indésirables sont polymorphes et portent notamment sur les follicules pileux, les phanères et plus généralement sur la différenciation des kératinocytes avec parfois apparition paradoxale de tumeurs cutanées épithéliales. Ils peuvent entraîner une détérioration importante de la qualité de vie, notamment en ce qui concerne les agents anti-récepteurs de l’EGF très utilisés actuellement. Dans certains cas, leur apparition et leur intensité sont corrélées à la réponse tumorale.



→ O. DEREURE  
Service de Dermatologie,  
CHU, MONTPELLIER.

Plusieurs éléments convergent actuellement pour faire de ce sujet très à la mode un véritable problème émergent tant de santé publique que plus spécifiquement dermatologique, le/la dermatologue étant amené(e) à prendre des décisions parfois lourdes de conséquences dans de nombreux cas, sollicité(e) par ses collègues oncologues ou autres spécialistes d’organe dans des situations de gestion parfois délicate. Le nombre de patients atteints de tels effets indésirables est en effet en forte croissance, ce qui est lié à l’essor phénoménal des thérapies ciblées utilisées de plus en plus souvent et de plus en plus précocement en oncologie ; il faut également s’y préparer pour répondre de façon adéquate

aux questions de nos confrères qui sont souvent particulièrement inquiets et mal préparés à affronter ce type de situation. Le dermatologue en tant que spécialiste d’organe va donc très fréquemment se retrouver en première ligne pour prendre des décisions difficiles dans un contexte douloureux et souvent d’urgence, mais où il reste toutefois le plus compétent pour prendre en charge ces effets indésirables qui sont nombreux et parfois limitant en ce qui concerne le traitement antineoplasique. Dans d’autres cas, le dermatologue est face à des effets indésirables déclenchés par des traitements ciblés qu’il a lui-même mis en place dans le cadre de diverses tumeurs cutanées (carcinomes, lymphomes, mélanomes, sarcomes...).

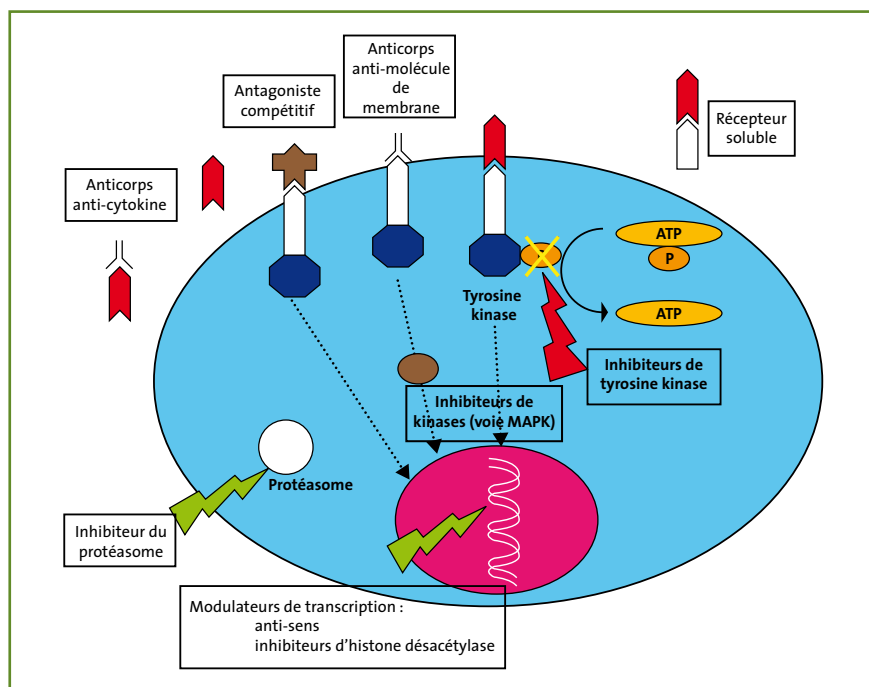


FIG. 1 : Mécanismes d'action des thérapies ciblées.

La mise au point de ces diverses thérapies ciblées est bien sûr le fruit du développement rapide de la recherche en oncogénèse moléculaire, avec notamment une dissection de plus en plus précise des voies de signalétique dont des éléments clés peuvent être mutés avec des conséquences inhibitrices ou activatrices sur l'activité de ces différentes voies. Ces thérapies ciblées font appel à des molécules interférant de façon spécifique avec ces voies de signalétique, notamment avec des ligands solubles, des récepteurs membranaires (avec la partie extracellulaire se liant directement avec le ligand ou la région intracellulaire ayant une activité tyrosine kinase), des intermédiaires signalétiques intracellulaires, le protéasome ou encore des modulateurs de transcription de l'ADN (fig. 1). Ces molécules interagissent spécifiquement avec des éléments clés impliqués dans la physiopathologie d'une affection inflammatoire ou tumorale précise et entraînent une réponse ciblée sur une ou plusieurs voies de transmission des messages inter ou

intracellulaires, mais peuvent aussi interférer avec le fonctionnement normal des cellules avec apparition d'effets indésirables souvent inséparables de leur activité pharmacologique, sur des cibles collatérales qui commencent à être connues.

Les principales thérapies ciblées utilisées en oncologie et pouvant être génératrices d'effets indésirables cutanés sont les anticorps monoclonaux thérapeutiques (anti-cytokines ou anti-récepteurs de membranes, notamment à des facteurs de croissance), les inhibiteurs de l'activité tyrosine kinase d'un ou plusieurs récepteurs membranaires (nomenclature en -inib, -enib ou -anib), les inhibiteurs de kinase intracellulaires et notamment des différents éléments de la voie des MAP kinases et les inhibiteurs du protéasome.

En cas d'apparition d'effet indésirable cutané, le dermatologue devra établir le lien d'imputabilité avec une des molécules utilisées chez le patient en

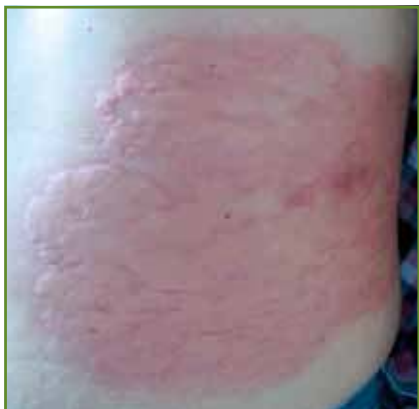fonction comme d'habitude des données chronologiques cliniques et de la littérature, déterminer le grade de l'effet indésirable suivant une échelle généraliste ou plus spécifique à l'une ou l'autre de ces molécules, introduire des mesures thérapeutiques adaptées afin de réduire ou au moins stabiliser les lésions et enfin **répondre à une question cruciale posée à la fois par l'oncologue et le patient : faut-il modifier le traitement ?** (Suspension transitoire ou définitive ? Réduction des doses ou espacement des traitements ?), ce qui peut dans certains cas être l'objet de recommandations spécifiques en fonction du grade et du type clinique des lésions. Malheureusement, de telles recommandations ne sont pas toujours disponibles, et le dermatologue devra alors appliquer un raisonnement basé à la fois sur le contexte oncologique et la situation clinique, si possible en collaboration étroite avec l'oncologue prescripteur.

### Anticorps monoclonaux

Les anticorps monoclonaux thérapeutiques utilisés en cancérologie sont représentés par exemple, en dehors des anticorps anti-EGF récepteurs qui feront l'objet d'un chapitre spécifique, par les anticorps anti-CD20 (rituximab) et anti-CD52 (alemtuzumab) utilisés respectivement dans les lymphomes B et T. Les effets indésirables cutanés du rituximab, qui est de très loin le plus utilisé des deux, sont fréquents (44 % dans une série de lymphomes), mais généralement peu sévères à la différence du syndrome de relargage systémique de cytokines par libération brutale d'interleukine 6 et de TNF-alpha en raison de l'apoptose massive des cellules lymphomateuses. L'effet indésirable le plus fréquent est probablement une réaction urticarienne plus ou moins diffuse dans les lymphomes systémiques, ou localisée aux sites lésionnels dans les lymphomes B cutanés avec parfois détection de sites atteints de façon

## REVUES GÉNÉRALES

### Cancérologie



**FIG. 2:** Eruption urticarienne après une première perfusion de rituximab pouvant révéler des localisations cutanées infracliniques du lymphome B cutané traité. (Collection département de Dermatologie, CHRU, Montpellier).

cliniquement occulte (**fig. 2**) [1]. Cette réaction urticarienne, parfois assez impressionnante mais sans véritable gravité, apparaît très généralement à la première perfusion au cours des trente premières minutes et, en principe, ne récidive pas lors des perfusions ultérieures. Elle est assez facilement prévenue par l'utilisation systématique d'une prémédication par corticoïdes et antihistaminiques, mais également par un débit initial volontairement ralenti. En cas d'apparition d'une réaction urticarienne forte, la perfusion doit être interrompue et éventuellement reprise le lendemain, mais la réaction survient parfois de façon retardée, une à deux heures après la fin de la perfusion. Il faut rechercher à titre systématique des signes de gravité (hypotension, signes pulmonaires, défaillance vasculaire périphérique) qui sont en fait rares. D'autres manifestations cutanées ont été rapportées avec le rituximab, notamment vasculite leucocytoclasique, maladie sérique avec réaction urticarienne, dermatose lichénoïde ou vésiculo-bulleuse, voire nécrose épithéliale toxique. L'alemtuzimab peut également être générateur de réactions d'hypersensibilité authentiques ou de libération cytokinique avec lésions urticariennes, mais également de vasculite

et d'infections en particulier cutanées sur les zones d'abord vasculaire.

Tous les autres anticorps monoclonaux thérapeutiques utilisés en cancérologie peuvent être à l'origine de réactions d'hypersensibilité avec lésions urticariennes plus ou moins diffuses, parfois associées à un profil plus spécifique, en particulier pour l'ipilimumab (anticorps anti-CTLA4 de plus en plus utilisé dans les mélanomes avancés) qui peut entraîner l'apparition de lésions eczématiformes ou d'alopecie dans un contexte parfois auto-immun pluriviscéral lié à la levée des freins physiologiques aux réactions auto-immunitaires [2].

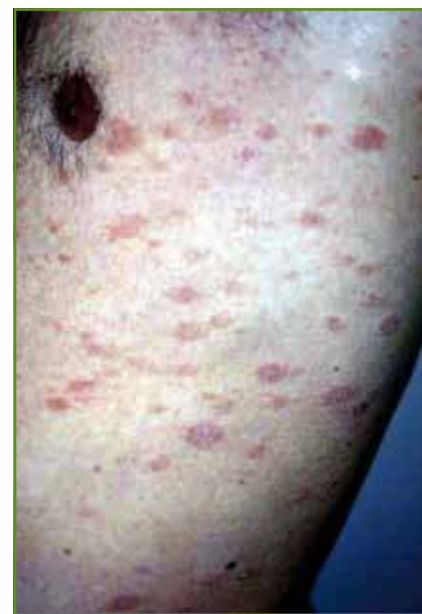### Inhibiteurs de kinases

La famille de plus en plus vaste des inhibiteurs de tyrosine kinase est en très forte croissance, tant en ce qui concerne le nombre de molécules disponibles en AMM ou en essai thérapeutique que celui de patients traités, notamment en raison du déplacement des indications vers des traitements de première ligne. Ces molécules interagissent avec la région intracellulaire à activité tyrosine kinase des récepteurs membranaires, notamment à des facteurs de croissance, en bloquant la transmission du signal vers les voies de signalétique intracellulaires et donc *in fine* vers le noyau, l'effet final étant globalement une inhibition de la transmission des messages mitotiques. Ces molécules peuvent interférer avec un ou surtout plusieurs types de récepteurs, mais souvent avec un effet dominant sur l'un d'entre eux (récepteur c-kit, au PDGF, à l'EGF, au VEGF, au FGF ou encore interagissant avec des molécules aberrantes de fusion telle que ABL-BCR dans la leucémie myéloïde chronique). Certaines de ces molécules inhibent également l'activité kinase de certains éléments des voies de signalétique intracellulaires telles que BRAF, Ras, Mek et Erk impliquées dans la cascade des MAP kinases.

### Inhibiteurs de tyrosine kinases

Les principales molécules utilisées dans ce groupe sont le sorafenib, le sunitinib, le dasatinib, le lapatinib, le nilotinib et l'imatinib mesylate.

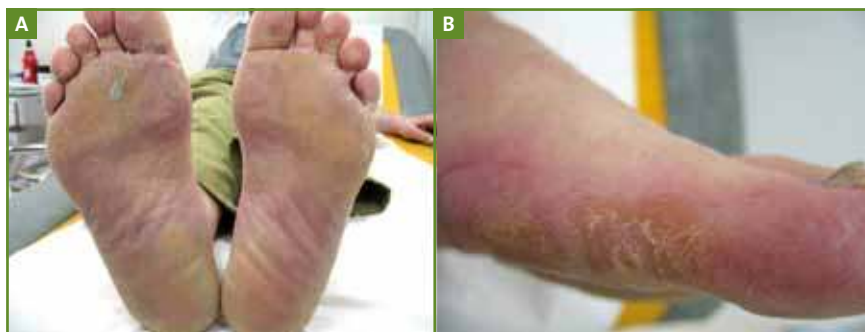L'**imatinib mesylate** est historiquement le premier inhibiteur de tyrosine kinase utilisé en clinique humaine, inhibiteur des récepteurs c-kit et au PDGF mais également de BCR-ABL et utilisé dans la leucémie myéloïde chronique, les tumeurs stromales gastro-intestinales et les mastocytoses systémiques essentiellement. Le principal effet indésirable est un rash cutané assez particulier, apparaissant souvent tardivement (8 semaines en moyenne), maculopapuleux, parfois vaguement psoriasiforme, voire ressemblant à un pityriasis rosé de Gibert, atteignant essentiellement le visage, les membres supérieurs et le tronc (**fig. 3**) [3, 4]. Dans de rares cas, une érythrodermie peut apparaître si le traitement est poursuivi. L'éruption est clairement dose-dépendante, apparaît en général au-delà de 400 mg/j et répond



**FIG. 3:** Eruption cutanée pityriasis rosé de Gibert-like liée à l'imatinib mesylate. (Collection département de Dermatologie, CHRU, Montpellier).

bien à un arrêt temporaire du traitement suivi d'une réintroduction à doses souvent moindres, associée à un traitement symptomatique assez simple à base de dermocorticoïdes. D'autres effets indésirables ont également été décrits de façon fréquente, notamment un œdème cutané atteignant le visage et tout particulièrement les paupières mais également les segments distaux des membres, parfois généralisé et alors souvent associés à une prise de poids de plus de 3 kg. Son délai moyen de survenue est d'environ 6 semaines, il est dose-dépendant et s'associe souvent à une éruption cutanée. Les troubles pigmentaires sont liés à l'interaction avec c-kit et se présentent sous la forme d'une hypo ou d'une hyperpigmentation, touchant la peau ou les cheveux. Ont également été décrits des réactions lichénoïdes orales, des pustuloses exanthématiques aiguës généralisées, des éruptions de type pityriasis rosé de Gibert, mais également des livedos, des toxidermies avec nécrose épithéliale, des infiltrats lymphocytaires pouvant en imposer pour un mycosis fongoïde, des vasculites, des porphyries cutanées et des dermatoses neutrophiliques. Beaucoup plus rarement ont été rapportés des psoriasis "authentiques", induits ou aggravés.

Le **sorafenib** est un inhibiteur multivalent de tyrosine kinase interagissant avec les récepteurs de type 2 et 3 au VEGF, mais également au PDGF, c-kit et avec les molécules FLT3 Raf-1 et BRAF intracellulaires. Les indications sont surtout représentées par des tumeurs rénales avancées ou les hépatocarcinomes, mais d'autres cibles sont actuellement en cours d'investigation. Des effets indésirables cutanés apparaissent essentiellement au cours des 6 premières semaines et sont souvent de grade modéré (1 ou 2). Les plus fréquents sont un type particulier de syndrome main/pied ou érythrodysesthésie, un érythème facial de type dermite séborrhéique, des exanthèmes maculopapuleux, des alopecies diffuses ou en plaques temporaires et des hémor-



**FIG. 4A ET 4B :** Erythrodysesthésie (syndrome main/pied) kératosique lié au sorafenib. (Collection département de Dermatologie, CHRU, Montpellier).

ragies sous unguéales en flammèche [4-6]. L'érythrodysesthésie acrale liée aux inhibiteurs de tyrosine kinase dont le sorafenib est le principal pourvoyeur est assez différente cliniquement de celles qui sont induites par les cytostatiques, notamment 5-FU anthracyclines et cytarabine. Elles apparaissent après 2 à 4 semaines de traitement, touchent jusqu'à 1/3 des patients et associent un érythème œdémateux localisé souvent paresthésique des paumes et des plantes, notamment sur les points de pression où il s'associe à une hyperkératose parfois importante, éventuellement fissuraire et à l'origine de difficultés fonctionnelles parfois majeures, nettement plus importantes que ne le voudraient les lésions cliniquement visibles en raison d'une hypersensibilité souvent exquise (**fig. 4**). Il peut s'y associer une atteinte des faces latérales des doigts et des zones péri-unguéales. Ces érythrodysesthésies font l'objet d'un classement international en 3 grades de gravité (**tableau I**). La conduite à tenir est à la fois préventive et curative en évitant autant que faire se peut les points de pression sur les plantes (port de sandales, de semelle élastique), mais également l'utilisation

d'eau trop chaude, éviter pression et frottements, utiliser des bains d'eau froide (15 minutes 3 fois/jour), mais également des émoullients, y compris sous occlusion nocturne pour les lésions fissuraires palmo-plantaires [6 bis]. Des soins de pédicurie peuvent être préconisés en phase préthérapeutique. En cas d'apparition de lésions malgré toutes ces mesures préventives, sont conseillés actuellement l'utilisation d'antalgiques, une exfoliation chimique douce (urée ou acide salicylique peu dosé), une réduction des doses à 400 mg/j ou encore un arrêt transitoire de 1 à 4 semaines suivi d'une reprise à l'identique ou à une dose inférieure. Les dermocorticoïdes et les cyclines sont fort peu efficaces sur ces lésions.

L'érythème facial apparaît après 1 à 2 semaines de traitement chez plus de 50 % des patients, habituellement précédé de dysesthésies du scalp et prend un aspect très évocateur de dermite séborrhéique souvent particulièrement intense. Il peut s'y associer une hyperkératose compacte du scalp. Cet érythème disparaît souvent spontanément et semble assez spécifique du sorafenib;

<b>Grade 1</b>	Modifications cutanées minimales sans douleur.
<b>Grade 2</b>	Modifications cutanées avec douleurs et retentissement sur les activités quotidiennes.
<b>Grade 3</b>	Modifications cutanées sévères avec douleurs importantes et retentissement sur les activités quotidiennes indispensables.

**TABEAU I :** Grading des érythrodysesthésies par le sorafenib et le sunitinib.



## REVUES GÉNÉRALES

### Cancérologie

il serait éventuellement lié à l'inhibition de BRAF. Dans les cas mineurs, aucun traitement n'est vraiment nécessaire en raison de cette auto-involution.

Les hémorragies sous unguéales apparaissent chez plus de 60 % des patients après 1 à 2 semaines de traitement, apparemment de manière spontanée et touchent essentiellement les ongles des mains. Elles se présentent sous la forme de microhémorragies en flammèches de la zone proximale de l'ongle et sont également rencontrées avec le sunitinib, éventuellement liées à l'effet anti-angiogène commun à ces deux molécules.

D'autres effets indésirables cutanés ont été rapportés, notamment des kératoacanthomes ou encore la progression rapide de kératoses actiniques vers des carcinomes épidermoïdes invasifs, des naevus éruptifs, des vasculites, une dyschromie jaunâtre ou orangée pouvant réaliser un aspect proche du *Pityriasis rubra pilaire* ou encore une inflammation des kératoses actiniques préexistantes. Une très curieuse hyperkératose filiforme de l'extrémité céphalique a également été rapportée ainsi que quelques rares cas d'exacerbation de psoriasis.

Le lien entre l'apparition des effets indésirables cutanés et la qualité de la réponse antitumorale est moins évident qu'avec les molécules interagissant avec le récepteur à l'EGF.

Le **sunitinib** est également un inhibiteur multivalent de tyrosine kinases agissant sur les récepteurs de type 1, 2 et 3 au VEGF, mais également les récepteurs au PDGF et les molécules FLT3, c-kit et c-ret. Il est notamment indiqué dans des tumeurs rénales avancées et les tumeurs stromales gastro-intestinales résistantes à l'imatinib mesylate.

Les effets indésirables sont, là aussi, essentiellement dose-dépendants: érythrodysesthésies acrales tout à fait similaires à celles observées avec le

sorafenib, hémorragies sous unguéales en flammèches et coloration jaunâtre de téguments [5]. Plus particuliers sont les lésions acnéiformes, des éruptions génitales, un blanchiment ou grisonnement des cheveux et des érosions muqueuses, notamment buccales. En cas d'apparition d'effets indésirables gênants, il est habituellement recommandé de réduire les doses et/ou d'augmenter les intervalles entre les cycles.

Le **dasatinib** est indiqué dans les leucémies myéloïdes chroniques résistantes à l'imatinib et peut entraîner des œdèmes sous-cutanés, voire un anasarque, des éruptions maculopapuleuses peu spécifiques, ou encore des tumeurs cutanées épithéliales.

Le **nilotinib**, également indiqué dans les leucémies myéloïdes chroniques résistantes à l'imatinib, peut entraîner une inflammation des kératoses actiniques et un syndrome de Sweet bulleux.

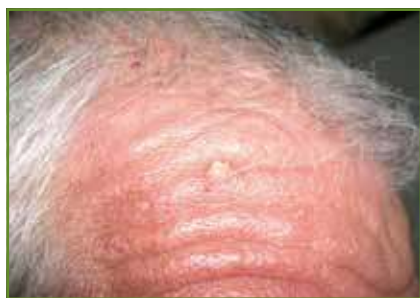Le **lapatinib**, inhibiteur de tyrosine kinase du récepteur à l'EGF et du récepteur ERB-B2, peut être responsable de rashes peu spécifiques et probablement de véritables acnés rétentionnelles et non pas de folliculites comme habituellement rencontrées avec les inhibiteurs de la voie de l'EGF récepteur.

Des effets indésirables cutanés communs ont été écrits avec les inhibiteurs de tyrosine kinase ciblant le récepteur au VEGF, mais également avec le bevacizumab, anticorps anti-récepteurs au VEGF. Il peut s'agir d'éruptions génitales avec deux grands aspects cliniques: des lésions érythémateuses squameuses eczématiformes du pli interfessier et du périnée, ou des lésions lichénoïdes souvent érosives à évolution cicatricielle du fourreau et du prépuce. Une atteinte buccale concomitante a été décrite. L'image histologique est soit psoriasiforme, soit lichénoïde. Le traitement est mal codifié, sous forme d'émollients, plus ou moins associés à des dermocorticoïdes

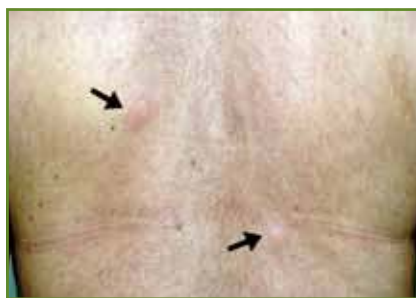d'efficacité variable ou à un arrêt transitoire du traitement. Il a également été signalé l'apparition de folliculites tout à fait similaires à celles qui sont décrites avec les agents anti-EGF récepteur. Enfin, des érosions du scalp et des syndromes mains/pieds ont été rapportés, notamment avec le bevacizumab.

#### Inhibiteurs de MAP kinases

Ces inhibiteurs sont surtout représentés actuellement par les inhibiteurs des kinases BRAF (vemurafenib et dabrafenib) et Mek (qui intervient en aval de BRAF); ces kinases sont des éléments clés de la voie des MAP kinases qui est une des principales voies de transduction intracellulaire des signaux membranaires. Actuellement, ils sont surtout utilisés dans les formes avancées de mélanomes avec des résultats remarquables en termes de réponse tumorale, mais ceci à condition que la protéine native soit mutée (mutation V600E en général). Les effets indésirables cutanés de ces molécules, et notamment du vemurafenib en raison de son ancienneté toute relative, commencent à être bien décrits et sont nombreux [7, 8]: éruptions inflammatoires peu spécifiques mais parfois sévères, photosensibilité souvent marquée, érythème facial de type dermite séborrhéique comme avec le sorafenib et surtout des troubles de différenciation kératinocytaire avec papules kératosiques plus ou moins inflammatoires, folliculaires ou non (kératose pilaire-like ou "papillomes" cornés), syndrome main/pied hyperkératosique comme avec le sorafenib et le sunitinib, lésions d'allure kystiques "acnéiformes" du visage et surtout carcinomes épidermoïdes cutanés de type kératoacanthomes ou invasifs, parfois multiples et éruptifs (là encore, de façon analogue avec le sorafenib), apparaissant précocement chez jusqu'à 30 % des patients (**fig. 5**). Cet effet adverse pourrait être lié à des mutations préalables mais cliniquement inapparentes de H-Ras et ne semble pas exister avec les inhibiteurs de



**FIG. 5 :** Carcinomes épidermoïdes cutanés liés au vemurafenib. (Collection département de Dermatologie, CHRU, Montpellier).



**FIG. 6 :** Eruption érythémateuse papulo-nodulaire du tronc (bortezomib). (Collection Dr D. Bessis, CHRU, Montpellier).

Mek. Des modifications de naevus (involution, modifications de taille et/ou de couleur, apparitions de critères d'atypie, efflorescence de nouveaux naevus) ainsi que l'apparition paradoxale de mélanome sous traitement ont également été signalées. Ces effets indésirables nécessitent un monitoring cutané très précis mais ne semblent pas particulièrement liés à l'efficacité du traitement. Le développement d'autres anti-BRAF (dabrafenib), d'agents anti-Mek, anti-Erk et anti-Ras est en cours, mais leur profil d'effets indésirables cutanés n'est pas encore connu avec précision.

### [ Inhibiteurs du protéasome

Ils sont surtout représentés par le bortezomib essentiellement utilisé dans les hémopathies malignes lymphoïdes et notamment dans le myélome. Cette molécule inhibe la liaison entre le protéasome qui est un complexe multicatalytique et des protéines ubiquitines, notamment impliquées dans le cycle cellulaire et en particulier IKKB, répresseur du facteur de transcription NF-kB. L'effet global est en fait antiprolifératif, d'où son indication dans les hémopathies. Les effets indésirables cutanés sont nombreux, atteignant 10 à 20 % des patients, mais sont finalement peu gênants dans la majorité des cas [9-11]. Il s'agit essentiellement de lésions nodulaires ou maculopapuleuses apparaissant après au moins deux cycles

de 21 jours de traitement, atteignant le tronc et les extrémités essentiellement, récidivant souvent de façon plus sévère lors des cycles ultérieurs (fig. 6). Ces lésions ne sont pas dose-dépendantes, sont habituellement assez discrètes et, le plus souvent, n'entraînent aucune symptomatologie fonctionnelle particulière. Ont également été rapportés des érosions et ulcérations muqueuses, des syndromes de Sweet souvent atypiques, plutôt histiocytoïdes, des lésions de purpura vasculaire, des folliculites, ou encore un érythème morbilliforme fébrile associé à des ulcérations cutanées, notamment du tronc. L'image histologique des lésions est assez monomorphe, souvent fait d'un infiltrat peu spécifique, riche en lymphocytes et/ou en polynucléaires neutrophiles, réalisant un aspect de dermatite périvasculaire peu spécifique, de vasculite leucocytoclasique "vraie", ou encore de dermatose neutrophilique. Il s'y associe parfois des kératinocytes dyskératosiques. Il est possible qu'il existe un lien entre l'apparition des lésions cutanées notamment de type rash ou vasculite et l'effet antinéoplasique, mais ce lien est moins convainquant qu'avec les inhibiteurs de la voie de l'EGF récepteur.

La gestion des effets indésirables cutanés du bortezomib est en général assez simple; aucune modification de dosage ni décalage ou interruption du traitement n'est en général nécessaire, surtout si l'apparition de ces effets indésirables est parallèle à l'activité antinéopla-

sique. Habituellement, un traitement symptomatique par dermocorticoïdes et antihistaminiques est parfaitement suffisant, et la prévention des récurrences lors des cycles ultérieurs de traitement fait souvent appel à une brève corticothérapie générale qui encadre le bolus.

### [ Agents anti-EGFR

Les traitements interférant avec la voie de récepteur à l'EGF sont probablement les plus générateurs d'effets indésirables cutanés et ont fait l'objet de nombreuses publications et d'un grading spécifique, en raison de leur fréquence et de leur retentissement potentiel notamment sur la qualité de vie des patients. Ces molécules sont soit des anticorps dirigés contre la portion extracellulaire du récepteur (cetuximab et panitumumab), soit des inhibiteurs de la région tyrosine kinase de la partie intracellulaire du récepteur (gefitinib, erlotinib, mais également lapatinib et vandetanib). Malgré des mécanismes d'action finalement un peu différents, tous ces produits ont des spectres d'effets indésirables cutanés pratiquement identiques. Leurs indications sont assez larges: adénocarcinome colorectal métastatique, carcinome épidermoïde de la tête et du cou, cancer du pancréas, du poumon et du rein. Cependant, certaines indications sont en développement, notamment en adjuvant dans l'adénocarcinome colorectal après exérèse chirurgicale et, peut-être, dans certains carcinomes cutanés avancés. L'utilisation en première ligne, après chirurgie, de ces produits dans une stratégie adjuvante conduit à une augmentation très importante du nombre de patients traités et donc présentant des effets indésirables cutanés. Leur activité antinéoplasique est importante, mais les effets indésirables cutanés sont très fréquents, voire constants pour certains auteurs et peut être souhaitables en raison d'un lien très souvent évoqué entre l'apparition de ces effets indésirables et l'efficacité anti-tumorale. Ces effets

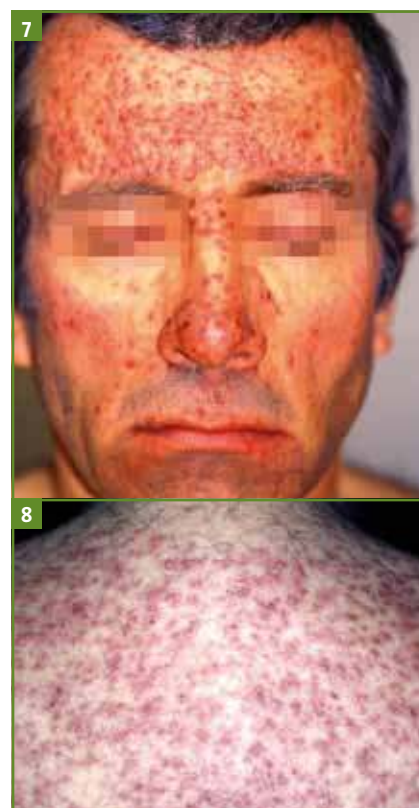## REVUES GÉNÉRALES

### Cancérologie

indésirables sont malheureusement souvent affichants, douloureux, pouvant altérer profondément la qualité de vie des patients [12]; ils entraînent des problèmes d'observance et peuvent interférer avec la poursuite du traitement. Leur prise en charge n'est pas toujours standardisée malgré une tentative de codification et nécessite une collaboration étroite entre le dermatologue et l'oncologue. En dehors des effets peu spécifiques de type hypersensibilité immédiate, ces effets indésirables cutanés sont dominés par des lésions papulo-pustuleuses, folliculaires "acnéiformes", des télangiectasies, une xérose pouvant s'associer à un eczéma sec et à des fissures, des modifications pilaires, des paronychies et, de façon nettement plus tardive, une hyperpigmentation. Ces effets sont souvent autolimités dans le temps et apparaissent de façon séquentielle en commençant par les lésions folliculaires, tandis que la xérose, les télangiectasies et les paronychies sont souvent plus tardives. Un grading international a été élaboré permettant de mieux définir la conduite à tenir vis-à-vis de leur apparition (**tableau II**) [13]. Cependant, l'application de ce grading se révèle parfois

délicate avec des différences significatives selon qu'il est utilisé par les dermatologues ou les oncologues [14].

Les premiers effets indésirables cutanés rapportés (et qui restent les plus fréquents) sont incontestablement les **lésions papulo-pustuleuses "acnéiformes"** [3, 4, 15]. Ces lésions apparaissent rapidement, souvent 1 à 2 semaines après la mise en place du traitement, et leur incidence dépend du type de molécule et de la posologie car elles sont souvent dose-dépendantes. Elles sont particulièrement fréquentes avec le cetuximab (jusqu'à 90 % des cas), mais moins fréquentes avec le panitumumab, le lapatinib et l'erlotinib. Les lésions se présentent sous la forme d'éléments papuleux ou papulo-pustuleux, parfois télangiectasiques, voire hémorragiques et/ou croûteux, atteignant essentiellement le visage, notamment dans sa région centrale et en particulier les zones séborrhéiques mais peuvent également s'étendre au cou, voire au tronc et aux membres supérieurs (**fig. 7, 8**). Les paumes et les plantes sont habituellement respectées. Les lésions sont souvent prurigineuses, voire douloureuses. Les



**FIG. 7 ET 8 :** Eruptions papulo-pustuleuses folliculaires "acnéiforme" du visage et du tronc liée aux anti-EGFR. (Collection département de Dermatologie, CHRU, Montpellier).

Type clinique	Prévalence	Grade 1	Grade 2	Grade 3	Grade 4	Grade 5
Xérose	4-35 %	Asymptomatique	Symptomatique sans retentissement sur l'activité quotidienne	Avec retentissement sur l'activité quotidienne		
Ongles	10 %	Décoloration, pitting, cannelures	Chute, douleur du lit de l'ongle	Avec retentissement sur l'activité quotidienne		
Prurit	4-35 %	Léger ou localisé	Intense ou diffus	Avec interférence sur l'activité quotidienne		
Eruption, desquamation		Maculeuse ou papuleuse isolée	± prurit, < 50 % SC	> 50 % surface corporelle	Exfoliation, ulcération, bulles généralisées	Décès
Eruption acnéiforme	60-100 %	Pas de traitement nécessaire	Traitement nécessaire	Douleur, préjudice esthétique, ulcération, desquamation		Décès
HIS	2 %	Flush ou exanthème transitoire sans fièvre	Exanthème, urticaire, dyspnée, fièvre	Bronchospasme ± urticaire ± angio-œdème Traitement parentéral	Choc anaphylactique	Décès
Tous types			> 80 % des patients		< 10 % des patients	

**TABEAU II :** Grading des effets indésirables cutané-muqueux des anti-EGFR.

prélèvements infectieux sur les éléments pustuleux sont régulièrement négatifs, mais ces lésions peuvent devenir érosives et se compliquer de bactériémies à point de départ cutané. Ces lésions, parfois très affichantes et qui peuvent dégrader considérablement la qualité de vie des patients, sont souvent régressives en cours de traitement, après le 3<sup>e</sup> ou le 4<sup>e</sup> mois, souvent de façon lente et peuvent laisser des lésions séquellaires notamment un érythème télangiectasique ou des zones hyperpigmentées. Dans la majorité des cas, ces lésions sont de grade de sévérité 1 à 2, mais des éruptions nettement plus sévères de grade 3 ou 4 ne sont pas rares, atteignant jusqu'à 15 % des patients surtout avec le cetuximab. Le plus souvent, ces éléments disparaissent totalement dans le mois qui suit l'arrêt du traitement. Aucun facteur de risque a priori n'a été identifié à ce jour, notamment des antécédents d'acné sévère ou de rosacée. En revanche, des facteurs aggravants ont été mis en évidence : l'exposition au soleil surtout qui, probablement, rend compte en partie de la distribution des lésions ou l'adjonction d'un facteur de croissance hématopoïétique. Le retentissement sur la qualité de vie est souvent (très) important en raison de la disgrâce esthétique générée mais également des signes fonctionnels parfois sévères, entraînant une interruption temporaire ou définitive de traitement dans presque 75 % des cas. Contrairement aux apparences, il ne s'agit en aucun cas d'une véritable acné rétentionnelle mais bien d'une folliculite pure. Les mécanismes physiopathologiques sont, de manière très probable, directement liés à l'action pharmacologique de la molécule et par conséquent à son impact sur la voie signalétique dépendante du récepteur à l'EGF qui serait alors particulièrement exprimé sur l'unité pilo-sébacée. Bien qu'elle ne soit pas totalement démontrée, l'existence d'une corrélation entre l'apparition de ces lésions et une bonne réponse de la tumeur au traitement semble de plus en plus probable.

Histologiquement, l'aspect n'est effectivement pas celui d'une acné, mais bien d'une folliculite suppurée avec un infiltrat riche en neutrophiles atteignant l'infundibulum, sans modification nette de la glande sébacée.

L'association à la radiothérapie peut donner des résultats diamétralement opposés avec un respect très net du champ d'irradiation [16] ou, au contraire, une radiodermite plus grave, voire nécrotique, notamment avec le cetuximab dans les cancers ORL [17].

La prise en charge des réactions papulo-pustuleuses repose sur des recommandations générales et spécifiques (**tableau III**) [18, 19]. Les recommandations générales, qui sont communes à tous les effets indésirables cutanés des anti-récepteurs à l'EGF, associent douche tiède avec savon surgras, absence d'indication d'emploi d'antiseptiques au long cours, utilisation d'émollients non comédogènes, photoprotection externe aussi précise que possible, antihistaminiques en cas de prurit et une bonne information aux patients par une note d'information écrite concernant la surveillance et la prévention. Les mesures spécifiques dépendent du grade de l'éruption. En cas de grade 1, aucun traitement n'est vraiment recommandé à l'exception d'un camouflage esthétique. Pour les éruptions de grade 2 ou 3, sont recommandés l'utilisation d'antibiotiques locaux (érythromycine, clindamycine, métronidazole) ou du peroxyde de benzoyle associé à une

antibiothérapie orale par doxycycline 100 à 200 mg/j pendant 4 à 6 semaines et à des dermocorticoïdes de classe 2 ou 3, 5 jours sur 7 même en cas de radiothérapie concomitante. En cas de grade 4 ou d'échec des mesures thérapeutiques préconisées dans les grades 2 et 3, une réduction de doses ou un arrêt transitoire du traitement anti-EGFR est préconisé. L'utilisation de rétinoïdes systémiques n'a pour l'instant fait l'objet d'aucun consensus malgré quelques observations isolées intéressantes. En revanche, le pimécrolimus topique a fait l'objet d'une étude prospective au résultat plutôt médiocre. L'intérêt d'un traitement préventif par doxycycline fait actuellement l'objet d'une étude prospective. Les rétinoïdes topiques doivent probablement être déconseillés en raison de la xérose induite. Enfin, l'utilisation de mupirocine sur les orifices narinaires a été proposée en raison de la fréquence élevée des surinfections à staphylocoques dorés chez des patients traités par anti-EGFR. Un traitement antidépresseur peut également se révéler indispensable en raison de la dégradation de l'image corporelle.

**D'autres effets indésirables** ont été rapportés avec ces molécules, notamment une **xérose** parfois majeure à l'origine d'un prurit, de pulpites sèches et fissuraires des extrémités, de fissurations douloureuses des talons avec parfois un versant muqueux responsable d'ulcérations cornéennes, d'épistaxis ou d'épisclérites [20]. On peut également observer une inflammation autolimitée, voire une

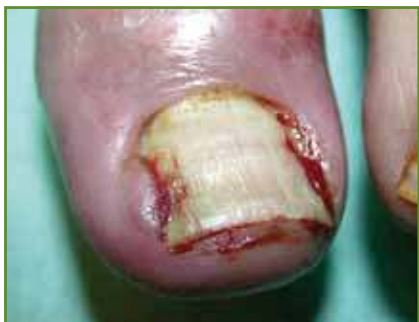Grade 1	Grade 2 ou 3	Grade 4 ou échec de traitement des grades 2 et 3
Pas de traitement nécessaire	Application d'ATB locaux (érythromycine, clindamycine, métronidazole) ou peroxyde de benzoyle	Réduction de dose ou arrêt transitoire de l'anti-EGFR
Intérêt du camouflage cosmétique	ATB orale : doxycycline 100 mg/j 4 semaines + dermocorticoïdes II ou III 5 jours sur 7 même si radiothérapie	

**TABEAU III :** Eruptions papulo-pustuleuses liées aux anti-EGFR : prise en charge.



## REVUES GÉNÉRALES

### Cancérologie



**FIG. 9:** Anti-EGFR: paronychie inflammatoire (Collection département de Dermatologie, CHRU, Montpellier).

régression complète des kératoses actiniques existantes. Les **paronychies** sont fréquentes et atteignent préférentiellement les pouces et les hallux, localisés sur les replis latéraux des doigts et des orteils et pouvant prendre un aspect de pseudo-granulome pyogénique ou d'ongle incarné (**fig. 9**); elles surviennent 2 à 4 mois après le début du traitement et peuvent atteindre tous les ongles. Elles se compliquent fréquemment de surinfections bactériennes à staphylocoques dorés ou fongiques à *Candida albicans*.

On peut également citer des **modifications pilaires** variables des cheveux, des cils et des poils corporels sous la forme de cheveux fins, cassants, parfois frisés, raréfiés, voire une authentique alopecie inflammatoire non cicatricielle (pseudo-androgénique frontale) ou une hypertrichose ciliaire et faciale touchant jusqu'à 50 % des femmes sous panitumumab ou, beaucoup plus rarement, une alopecie cicatricielle avec l'erlotinib. Ces modifications se voient essentiellement lors des traitements au long cours et persistent parfois longtemps après l'arrêt du traitement. Le lien avec la bonne réponse au traitement est nettement plus hypothétique.

Des manifestations d'hypersensibilité (urticaire, angio-œdème, réactions anaphylactiques ou anaphylactoïdes) apparaissant surtout 15 à 30 minutes après la première injection de cetuximab mais sans réaction croisée obligeante avec les autres anti-EGFR, une

### POINTS FORTS

- ↳ Les effets indésirables cutanéomuqueux des traitements anticancéreux ciblés sont particulièrement fréquents, et le nombre de patients concernés va nettement augmenter à court terme en raison du développement de nouvelles molécules utilisées de plus en plus tôt.
- ↳ Le dermatologue va se trouver en première ligne dans beaucoup de cas pour déterminer la conduite à tenir vis-à-vis d'un traitement majeur, et une collaboration étroite avec l'oncologue est capitale.
- ↳ Certains effets indésirables dégradent significativement la qualité de vie des patients qui demandent une suspension ou une modification de traitement. Ils sont toutefois corrélés à la réponse tumorale dans certains cas, et de telles modifications peuvent être délétères pour le patient.
- ↳ En dehors des éruptions peu spécifiques, les effets secondaires cutanéomuqueux des traitements ciblés concernent souvent directement les kératinocytes et les structures qui en dépendent, en particulier les follicules et les phanères.
- ↳ Dans beaucoup de cas, un grading des lésions a été établi, ce qui permet la formalisation de la prise en charge notamment en ce qui concerne les agents anti-récepteurs de l'EGF.

hyperpigmentation retardée, notamment chez les patients de phototype foncé, des phénomènes de rappel après radiothérapie, des kératodermies palmo-plantaires, des télangiectasies rosacée-like, des vasculites et des éruptions érythémateuses assez diverses, peu spécifiques ou plus particulières comme un véritable "syndrome babouin", ont également été décrites avec le cetuximab.

La prise en charge de la xérose est peu spécifique, utilisant des émoullients contenant de l'urée ou "neutres" dans les fissures, des préparations magistrales kératolytiques peu dosées dans

les hyperkératoses localisées des talons et des pulpes, ou l'association dermocorticoïdes/acide salicylique. La prise en charge des paronychies repose sur des recommandations générales (port de chaussures confortables, corrections des troubles statiques plantaires, émoullients sur les tissus péri-unguéraux, pédicurie non traumatisante avec coupage des ongles droits et pas trop courts, meulage des ongles épaissis). Les recommandations spécifiques dépendent du stade clinique (**tableau IV**): antiseptiques et dermocorticoïdes de classe 3 sous occlusion en cas d'érythème œdémateux péri-unguéal, antibiothérapie

Œdème et érythème péri-unguéal	Bourgeon charnu initial	Bourgeon charnu persistant
Antiseptiques 2 fois/j Dermocorticoïdes classe III sous occlusion	<ul style="list-style-type: none"> <li>■ ATB anti-staphylococcique si écoulement</li> <li>■ Si non : corticoïde retard injectable ou nitrate d'argent ou acide trichloracétique 50 %</li> <li>■ Doxycycline 100 mg/j 4 semaines même si radiothérapie</li> </ul>	Traitement chirurgical

**TABEAU IV:** Grading et prise en charge des paronychies liées aux anti-EGFR.

anti-staphylococcique en cas d'écoulement, corticoïdes topiques ou retard injectables, applications de nitrate d'argent ou d'acide trichloracétique à 50 % en l'absence d'écoulement, associé à un traitement oral par doxycycline 100 à 200 mg/j pendant 4 semaines même si radiothérapie concomitante, notamment en cas de bourgeons charnus récents [21]. Le traitement chirurgical s'impose en cas de bourgeons charnus plus persistants.

## Bibliographie

- BRUNET-POSSENTI F, FRANCK N, TAMBURINI J *et al.* Focal rituximab-induced edematous reaction at primary cutaneous follicle center lymphoma lesions: case report and literature review. *Dermatology*, 2011; 223: 200-202.
- JABER SH, COWEN EW, HAWORTH LR *et al.* Skin reactions in a subset of patients with stage IV melanoma treated with anti-cytotoxic T-lymphocyte antigen 4 monoclonal antibody as a single agent. *Arch Dermatol*, 2006; 142: 166-172.
- ROBERT C, SORIA JC, SPATZ A *et al.* Cutaneous side-effects of kinase inhibitors and blocking antibodies. *Lancet Oncol*, 2005; 6: 491-500.
- DESLANDRES M, SIBAUD V, CHEVREAU C *et al.* Effets indésirables cutanés des anti-EGFR et des inhibiteurs de tyrosine kinase. *Ann Dermatol Venereol*, 2008; 135S1: 16-24.
- LEE WJ, LEE JL, CHANG SE *et al.* Cutaneous adverse effects in patients treated with the multitargeted kinase inhibitors sorafenib and sunitinib. *Br J Dermatol*, 2009; 161: 1045-1051.
- ZHANG L, ZHOU Q, MA L, WU Z *et al.* Meta-analysis of dermatological toxicities associated with sorafenib. *Clin Exp Dermatol*, 2011; 36: 344-350. 6 bis. ROBERT C *et al.* *J Am Acad Dermatol*, 2009; 60: 299-305.
- HUANG V, HEPPER D, ANADKAT M *et al.* Cutaneous toxic effects associated with vemurafenib and inhibition of the BRAF pathway. *Arch Dermatol*, 2012; 14: 628-633.
- SINHA R, EDMONDS K, NEWTON-BISHOP JA *et al.* Cutaneous adverse events associated with vemurafenib in patients with metastatic melanoma: practical advice on diagnosis, prevention and management of the main treatment-related skin toxicities. *Br J Dermatol*, 2012 Aug 22 [Epub ahead of print].
- WU KL, HEULE F, LAM K *et al.* Pleomorphic presentation of cutaneous lesions associated with the proteasome inhibitor bortezomib in patients with multiple myeloma. *J Am Acad Dermatol*, 2006; 55: 897-900.
- VILLARRUBIA B, BETLLOCH I, MATAIX J *et al.* Bortezomib-associated rash: a new recognizable and avoidable side-effect. *Br J Dermatol*, 2007; 156: 784-785.
- GARCIA-NAVARRO X, PUIG L, FERNANDEZ-FIGUERAS MT *et al.* Bortezomib-associated cutaneous vasculitis. *Br J Dermatol*, 2007; 157: 799-801.
- JOSHI SS, ORTIZ S, WITHERSPOON JN *et al.* Effects of epidermal growth factor receptor inhibitor-induced dermatologic toxicities on quality of life. *Cancer*, 2010; 116: 3916-3923.
- LACOUTURE ME, MAITLAND ML, SEGAERT S *et al.* A proposed EGFR inhibitor dermatologic adverse event-specific grading scale from the MASCC skin toxicity study group. *Support Care Cancer*, 2010; 18: 509-522.
- DUFFOUR J, THEZENAS S, DEREURE O *et al.* Inter-observer agreement between dermatologists and oncologists in assessing dermatological toxicities in patients with metastatic colorectal cancer treated by cetuximab-based chemotherapies: a pilot comparative study. *Eur J Cancer*, 2010; 46: 3169-3174.
- MOLINARI E, DE QUATREBARBES J, ANDRE T *et al.* Cetuximab induced acne. *Dermatology*, 2005; 211: 330-333.
- ACHARYA J, LYON C, BOTTOMLEY DM. Folliculitis-perifolliculitis related to erlotinib therapy spares previously irradiated skin. *J Am Acad Dermatol*, 2009; 60: 154-157.
- GIRO C, BERGER B, BOLKE E *et al.* High rate of severe radiation dermatitis during radiation therapy with concurrent cetuximab in head and neck cancer: results of a survey in EORTC institutes. *Radiother Oncol*, 2008; 90: 166-171.
- PEUVREL L, BACHMEYER C, REGUIAI Z *et al.* Regional expert groups PROCUR. Survey on the management of skin toxicity associated with EGFR inhibitors amongst French Physicians. *J Eur Acad Dermatol Venereol*, 2012 Jan 3. [Epub ahead of print].
- BAAS JM, KRENS LL, GUCHELAAR HJ *et al.* Recommendations on management of EGFR inhibitor-induced skin toxicity: a systematic review. *Cancer Treat Rev*, 2012; 38: 505-514.
- SHEEN YS, HSIAO CH, CHU CY. Severe purpuric xerotic dermatitis associated with gefitinib therapy. *Arch Dermatol*, 2008; 144: 269-270.
- SUH KY, KINDLER HL, MEDENICA M. *et al.* Doxycycline for the treatment of paronychia induced by the epidermal growth factor receptor inhibitor cetuximab. *Br J Dermatol*, 2006; 154: 191-192.

L'auteur a déclaré ne pas avoir de conflits d'intérêts concernant les données publiées dans cet article.