Mensuel # 255 • Octobre 2016

réalités

Thérapeutiques en DERMATO-VÉNÉROLOGIE

DUCRAY
LABORATOIRES DERMATOLOGIQUES

Traitement des eczémas
atopiques, de contact et chroniques des mains

NOUVEAU

En **association** aux **dermocorticoïdes**

EFFICACITÉ + RAPIDE

Dès 3 jours (1)

Sur les lésions modérées à sévères

dexyane **MeD**

crème **réparatrice apaisante**
Visage et corps, à partir de 3 mois

Création SYMBIOSE - Ph. : PGuérittot - 366947

Pierre Fabre

Dispositif Médical traitant de classe IIa CE0459. Lire attentivement la notice avant utilisation. Ne pas utiliser chez la femme enceinte et allaitante. Fabricant : Pierre Fabre Medical Devices.

(1) An intra-individual randomized controlled study to evaluate the efficacy and tolerance of the product RV4421ABS0042 in association with a moderately potent topical corticosteroid in adults with atopic dermatitis. Étude RV4421A2013147, V1, 04/03/2016, p. 91-92 . PFDC. Méthodologie : Étude Clinique comparative sur 54 adultes de 18-63 ans présentant une dermatite atopique modérée à sévère au niveau des bras ou des creux poplités, 2 applications par jour de dexyane MeD seul après la phase de traitement par dexyane MeD associé à un dermocorticoïde topique.

Ce mois-ci, tournez la page, votre revue est à l'intérieur.

TRAITEMENT DES ECZÉMAS

dexyane MeD

1ER DISPOSITIF MÉDICAL ***TRAITANT LES LÉSIONS D'ECZÉMAS ATOPIQUES, DE CONTACT ET CHRONIQUES DES MAINS*** - VISAGE ET CORPS

EN ASSOCIATION
AUX DERMOCORTICOÏDES

Efficacité + rapide dès 3 jours (1a)

EFFET APAISANT INTRINSÈQUE

-73% de douleur dès 8 jours (2)
sur l'eczéma chronique des mains

EN RELAIS

- 83% de rechutes à 15 jours (1b)
(1 cas de rechute dans le groupe avec dexyane MeD contre 6 cas dans le groupe témoin)

Plus qu'un simple émollient
Un effet pansement ultra-hydratant

Maillage polysaccharidique
Phase hydra-nutritive 51%
Enoxolone 0,7%

DUCRAY
LABORATOIRES DERMATOLOGIQUES
L'innovation dermatologique
depuis 1930

Pierre Fabre

Crème réparatrice et apaisante, dispositif médical de classe IIa CE0459. Lire attentivement les instructions de la notice. A partir de 3 mois. Ne pas utiliser chez la femme enceinte et allaitante. Fabricant : Pierre Fabre Medical Devices.

1 - Clinical trial report RV4421A2013147,04/03/2016, p. 91-92 a - Méthodologie: Étude Clinique comparative sur 54 adultes de 18-63 ans présentant une dermatite atopique modérée à sévère au niveau des bras ou des creux poplités, 2 applications par jour en association avec un dermocorticoïde topique versus dermocorticoïde seul pendant 10 jours, cotation clinique après 3 jours d'application. Critère principal : Diminution du L-SCORAD (Score de sévérité clinique coté de 0 à 18) à J3 incluant divers signes dont le prurit. b - Méthodologie : Étude Clinique comparative sur 54 adultes de 18-63 ans présentant une dermatite atopique modérée à sévère au niveau des bras ou des creux poplités, 2 applications par jour de dexyane MeD seul après la phase de traitement par dexyane MeD associé à un dermocorticoïde topique. Critère d'évaluation : nombre de sujets présentant une rechute après 2 semaines d'application, p. 182-183. 2 - Clinical study report RV4421A2013149, 29/02/2016, p. 113. Méthodologie: Étude clinique sur 40 adultes de 20-66 ans présentant un eczéma chronique des mains, 2 applications par jour sur les 2 mains pendant 22 jours. Critère principal : Tolérance locale après 3 semaines d'application. Critère secondaire : Score de MTLSS de sévérité clinique coté de 0 à 21; score de sévérité du prurit (démangeaisons) et de la douleur (échelle visuelle analogique de 0 à 10), autoévaluation après 8 jours d'application; comparaison à l'émollient habituellement utilisé.

Mensuel # 255 • Octobre 2016

réalités

Thérapeutiques en DERMATO-VÉNÉROLOGIE

Carences nutritionnelles : actualités

Quoi de neuf en accompagnement cicatriciel ?

Pemphigoïde bulleuse : les nouvelles données

Les allergènes vedettes

Quoi de neuf en dermato-infectiologie ?

Radiofréquence : une tendance, un courant ?

Sommaire complet p. 5

RESOPSO
SOIRÉE D'AUTOMNE

RESOPSO a le plaisir de vous inviter à sa soirée d'automne

le **jeudi 17 Novembre 2016**
à la Maison de la Recherche
54, rue de Varenne
75007 Paris

Programme scientifique :

20.00	**Accueil des participants**
21.00	**Introduction**
21.00 – 21.20	**Maladie de Verneuil : prise en charge pratique en 2016** Docteur Jean-Luc PERROT, dermatologue Service de Dermatologie, CHU de Saint-Etienne
21.20 – 21.40	**Biosimilaires : sont-ils vraiment similaires ?** Docteur Pierre-André BECHEREL, dermatologue Unité de Dermatologie, Hôpital Privé d'Antony
21.40 – 22.00	**Psoriasis : un arsenal thérapeutique en progrès. Quelle molécule pour quel patient ?** Docteur Édouard BEGON, dermatologue Service de Dermatologie, CH de Pontoise
22.00 – 22.20	**Biothérapies et risque cardiovasculaire : quelle réalité ?** Professeur Hafid AIT-OUFELLA, cardiologue PARCC (Paris – Centre de Recherche Cardiovasculaire – HEGP)/INSERM U970
22.20 – 22.30	**Discussions et conclusions**

Inscription :
contact@resopso.fr

Tél. : 06 64 26 73 00
Dr François MACCARI - Président Resopso

Inscription obligatoire

Accès :
Métro : rue du Bac, Varenne, Sèvres-Babylone (lignes 10, 12 et 13)

Parking :
Parking Montalembert
Parking Velpeau

réalités
THÉRAPEUTIQUES
EN DERMATO-VÉNÉROLOGIE

Comité Scientifique

Pr S. Aractingi, Pr H. Bachelez,
Dr R. Baran, Pr N. Basset-Seguin,
Dr P. Beaulieu, Pr C. Bedane,
Pr P. Berbis, Pr C. Bodemer,
Dr P. Bouhanna, Pr F. Cambazard,
Pr E. Caumes, Pr A. Claudy,
Pr B. Cribier, Pr Y. De Prost,
Pr V. Descamps, Pr L. Dubertret,
Pr N. Dupin, Dr S. Fraitag,
Pr C. Francès, Pr J.J. Grob,
Pr J.P. Lacour, Pr C. Lebbé,
Pr D. Lipsker, Pr J.P. Marty,
Pr J. Meynadier, Pr M. Mokni,
Dr S. Mordon, Pr J.P. Ortonne,
Pr P. Morel, Dr G. Rousselet,
Dr M.D. Vignon-Pennamen

Comité de Lecture/Rédaction

Dr G. Abirached, Dr S. Barbarot,
Dr O. Bayrou, Dr E. Bourrat,
Dr S. Dahan, Pr O. Dereure,
Dr A. Dupuy, Dr D. Kerob,
Dr I. Lazareth, Dr J.M. Mazer,
Dr I. Moraillon, Dr N. Schartz

Rédacteur en Chef

Dr M. Rybojad

Directeur de la Publication

Dr R. Niddam

Secrétariat de Rédaction

M. Meissel, A. Le Fur

Rédacteur graphiste

M. Perazzi

Maquette, PAO

J. Delorme

Publicité

D. Chargy

Réalités Thérapeutiques en Dermato-Vénérologie

est édité par Performances Médicales
91, avenue de la République
75540 Paris Cedex 11
Tél. : 01 47 00 67 14
Fax : 01 47 00 69 99
E-mail : info@performances-medicales.com

Imprimerie

Imprimerie Trulli – Vence
Commission Paritaire : 0117 T 81119
ISSN : 1155-2492
Dépôt légal : 4e trimestre 2016

Octobre 2016 #255

Revues Générales

7 **Quoi de neuf en accompagnement cicatriciel ?**
J.-M. Amici

12 **Carences nutritionnelles : actualités**
M. Dandurand

20 **Pemphigoïde bulleuse : les nouvelles données**
O. Dereure

26 **Les allergènes vedettes**
J.-R. Manciet

34 **Barrière épidermique et besoin en eau : innovation pour une hydratation en continu**
N. Roos, Ch. Lafforgue, S. Moisson

Actualités

38 **Quoi de neuf en dermato-infectiologie ?**
P. del Giudice

Cas clinique

41 **Lymphœdème de la verge et maladie de Crohn**
R. Viraben

Lasers

43 **Radiofréquence : une tendance, un courant ?**
B. Pusel, H. Cartier, T. Fusade

Revue de presse

45 **Aux confins de la dermatologie**
Ph. Berbis

Un bulletin d'abonnement est en page 10.
Photo de couverture :
Yuganov Konstantin@Shutterstock.

Traitement cutané de l'acné vulgaire en présence de comédons, papules et pustules

OFFREZ À VOS PATIENTS RAPIDITÉ ET MAÎTRISE CONTRE L'ACNÉ.

— NOUVEAU —
CONDITIONNEMENT 45 G
adapté au traitement d'entretien prolongé (1) et/ou des zones étendues (dos/thorax)

30 g toujours disponible

16/01/60972530/PM/001 - EP1140F

Epiduo, gel
adapalène / peroxyde de benzoyle

L'action **rapide et efficace** d'Epiduo dans un système de pompe **pratique et innovant**

Place d'Epiduo Gel dans la stratégie thérapeutique*:

Dans les formes d'acné localisées EPIDUO gel doit être prescrit en deuxième intention après échec d'un premier traitement local. Dans les formes étendues, EPIDUO gel est recommandé en association aux antibiotiques par voie orale, au même titre que chacun des 2 produits utilisé seul. Le choix de ces stratégies sera fait en fonction des caractéristiques des lésions et du choix du prescripteur.

UNE TRIPLE ACTION
Anti-inflammatoire
Anti-bactérienne
Anti- rétentionnelle

UNE EFFICACITÉ RAPIDE
Les premiers signes d'amélioration clinique apparaissent habituellement après 1 à 4 semaines de traitement

UNE APPLICATION PAR JOUR
En fine couche du bout des doigts sur une peau nettoyée et séchée

Mentions légales disponibles sur http://base-donnees-publique.medicaments.gouv.fr

(1) Recommandation de bonne pratique - Prise en charge de l'acné - Traitement par voie locale et générale - SFD 10 juin 2015.
* Avis de la commission de transparence de l'HAS du 18/01/2012.

GALDERMA

Revues Générales
Chirurgie

Quoi de neuf en accompagnement cicatriciel ?

RÉSUMÉ : Les recommandations internationales de bonne pratique rappellent que l'accompagnement cicatriciel se doit d'être systématique et personnalisé.
La prévention des dystrophies cicatricielles repose en première ligne sur le respect des fondamentaux techniques, l'utilisation de feuille et de gel de silicone. Les injections intralésionnelles de corticoïdes restent le traitement de référence et confirment leur efficacité chez l'enfant.
Les progrès visent à mettre au repos le myofibroblaste par l'utilisation de la toxine botulique A. Une nouvelle piste thérapeutique consiste en l'utilisation répétée d'une solution de phénol à 40 %.
Concernant les chéloïdes auriculaires, un algorithme se dessine : il repose sur une chéloïdectomie conservant un rabat cutané, la mise en place de feuille de silicone, un suivi avec injection intralésionnelle de corticoïde à la demande et le port d'une pressothérapie sur mesure.

→ **J.-M. AMICI**
CHU de BORDEAUX,
Groupe chirurgical de la Société Française de Dermatologie.

Récemment, un ensemble de recommandations pratiques actualisées pour la prévention et la gestion des cicatrices hypertrophiques et chéloïdes a été développé par un groupe international de 24 experts appartenant à un large éventail de spécialités. Cet article confirme l'intérêt d'une stratégie de prévention systématique sur tout type de plaie avant, pendant et immédiatement après la chirurgie. La prise en charge chirurgicale doit être optimale, incorporant toutes les mesures visant à réduire la tension de la peau. La feuille ou le gel de silicone sont universellement considérés comme la première ligne de traitement prophylactique pour les cicatrices hypertrophiques et chéloïdes. L'efficacité et l'innocuité de cette thérapie non invasive ont été démontrées dans de nombreuses études cliniques.

Les autres options thérapeutiques, plus spécialisés, s'adressent aux patients et/ou à des cicatrices à haut risque. Le choix doit se faire au cas par cas, en se référant aux recommandations fondées sur des preuves nouvellement mises à jour, sans grand bouleversement de ce qui était connu cependant [1]. L'acétate de triamcinolone en injection intralésionnelle (TAC IL) confirme son efficacité dans le traitement des chéloïdes de l'enfant. Un essai clinique prospectif a inclus des patients âgés de 1 à 14 ans atteints de chéloïdes dont le volume était mesuré par échographie avant infiltration intralésionnelle de TAC. Une échographie après traitement permettait de quantifier les réductions de volume cicatriciel. 21 patients d'âge médian de 12 ans (extrêmes : 6-14 ans) porteurs de 25 chéloïdes ont été traités et suivis. L'étude met en évidence une efficacité significative des TAC IL. Le volume lésionnel initial passe de 1,25 cc (0,2 à 6,3 cc) à un volume final de 0,2 cc (0,0 à 1,53 cc), soit 82,7 % de réduction de la taille initiale ($p < 0,001$). Aucun lien significatif entre la réponse au traitement et la localisation anatomique, l'étiologie et l'ancienneté de la lésion n'a été relevé [2].

Revues Générales
Chirurgie

Le 5-fluorouracile en injection intralésionnelle (5-FU IL) est l'objet de résultats disparates dans la littérature sans qu'aucun consensus ne se dégage. Une analyse de la littérature a retrouvé 18 études comportant 482 patients sur les performances du 5-FU IL seul ou associé à l'injection de triamcinolone (TAC IL) *versus* excision. Le 5-FU IL est efficace dans 45 à 96 % des cas, mais seule l'association 5-FU IL couplée à des TAC IL fait mieux que les TAC IL seules [3].

Concernant la prise en charge des chéloïdes de l'oreille, un protocole standardisé se confirme, associant un traitement chirurgical et, dans les suites immédiates, un pansement siliconé systématique et des injections intralésionnelles de triamcinolone à la demande. Une étude a concerné 22 chéloïdes chez 10 patients bénéficiant d'une excision chéloïdienne avec conservation d'un rabat cutané (***fig. 1***). Le suivi comportait le port de feuille de silicone associé à des injections intralésionnelles de corticoïdes à la demande. Les résultats ont montré 20 stabilisations avec 21 mois de recul et 2 récidives à 16 mois [4].

Une autre étude confirme de façon originale l'efficacité de la pressothérapie en traitement adjuvant de l'excision chirurgicale des chéloïdes de l'hélix dans la prévention des récidives. 40 chéloïdes hélicéennes excisées chirurgicalement chez 36 patients ont bénéficié d'une pressothérapie postopératoire utilisant une combinaison d'aimants et de feuilles de gel de silicone portée 12 heures par jour pendant 2 ans. La période de suivi était de 18 mois. Le critère principal était la récurrence de la chéloïde et le critère secondaire la satisfaction des patients telle qu'évaluée par l'échelle POSAS (*Patient and Observer Scar Assessment Scale*). Le taux global de non-récidive à 18 mois était de 95 %. Les scores obtenus à partir de l'échelle POSAS ont montré que la plupart des critères de l'échelle étaient améliorés [5].

Une autre façon d'effectuer une pressothérapie auriculaire a fait l'objet de ce dernier travail. 88 patients ayant subi une chirurgie de l'oreille pour des cicatrices chéloïdes ont été traités en portant 12 heures par jour, pendant 6 à 18 mois, une oreillette moulée sur mesure. Le suivi moyen était de 6,5 ans. Les critères d'évaluation, principal et secondaire, étaient les mêmes que dans l'étude précédente. 70,5 % des patients traités n'ont présenté aucune récidive. Tous les paramètres de l'échelle POSAS patient étaient considérablement améliorés. Il n'y avait pas d'effets secondaires sévères observés après traitement. Ce travail confirme qu'un modèle d'oreillette à pression réglable sur mesure constitue un outil efficace dans la prévention de la récurrence des chéloïdes des oreilles et est associée à une forte satisfaction des patients [6].

La phénolisation des cicatrices chéloïdes semble ouvrir une nouvelle voie thérapeutique. Une étude rétrospective chez 25 patients porteurs de 52 chéloïdes majoritairement localisées au tronc (48 %) et aux membres supérieurs (34 %) a évalué l'efficacité d'un traitement par application locale répétée d'une solution de phénol à 40 %. La taille moyenne des chéloïdes était de 11,6 cm. En moyenne, 14 séances furent nécessaires, avec une adhésion des patients au traitement de 81 %. Les résultats ont montré 75 % de régression des chéloïdes avec un recul sans récidive de 12,8 mois. Parmi les effets indésirables, on notait une dyschromie (75 %), un prurit, une infection ou une ulcération (28 %). Aucun effet systémique du phénol n'était rapporté. Ces résultats intéressants sont à confirmer par une étude prospective et comparative avec un effectif et un recul plus importants [7].

La toxine botulique, en dehors de ses indications esthétiques, peut être utilisée afin d'améliorer les cicatrices traumatiques ou chirurgicales localisées en zone de fortes tensions musculaires ou articulaires. Deux cas de cicatrices traumatiques localisées sur le menton de jeunes Coréens ont été traités avec suc-

Fig. 1 : Excision intrachéloïdienne avec conservation d'un rabat cutané et reconstruction d'un lobule. Accompagnement cicatriciel par port d'une feuille hydrocolloïde mince (coll. J.-M. Amici).

cès par une thérapie combinée associant injection intramusculaire de toxine botulique de type A (TBA) et un traitement laser à colorant pulsé (PDL) 595 nm. Cette association a obtenu dans les deux cas de bons résultats cosmétiques sur cette zone très mobile, soumise aux mouvements des muscles peauciers péribuccaux par chémo-immobilisation musculaire. Le seul effet indésirable au cours du traitement a été une légère douleur, résolutive sans aucun traitement supplémentaire [8].

Plusieurs travaux ont montré que la TBA était capable d'inhiber la formation de cicatrices hypertrophiques. Cela pourrait être lié à une action inhibitrice sur la prolifération des fibroblastes et du facteur de croissance TGF-β1. Ainsi, une étude récente s'est proposée d'évaluer son effet sur la différenciation des fibroblastes provenant de tissu cicatriciel normal et hypertrophique. Sous anesthésie locale, des échantillons de tissus provenant de 10 cicatrices (5 cicatrices matures normales et 5 cicatrices hypertrophiques) ont été obtenus à partir de 9 patients. Des fibroblastes isolés à partir des échantillons de tissus ont été cultivés jusqu'à confluence et prétraités avec du TGF-β1 pour induire leur différenciation en myofibroblastes avant traitement par TBA. L'expression des marqueurs des myofibroblastes (*α-smooth muscle actin*) dans les cultures cellulaires a été évaluée ainsi que la différenciation des fibroblastes en myofibroblastes par immunocytochimie et microscopie confocale. Les résultats ont montré que les marqueurs de myofibroblastes étaient significativement plus faibles dans le groupe traité par TBA.

Les résultats d'immunocytochimie ont également montré que la différenciation des fibroblastes provenant de cicatrices hypertrophiques en myofibroblastes était significativement diminuée après un traitement par TBA des fibroblastes.

POINTS **FORTS**

- Prévention et traitement des dystrophies cicatricielles :
  – respect des fondamentaux techniques chirurgicaux ;
  – feuille et gel de silicone ;
  – les injections intralésionnelles de corticoïdes restent la référence.
- Les nouveautés :
  - la toxine botulique A :
    – mise au repos musculaire ;
    – intérêt en zone de tensions et mobile ;
    – inhibe fibroblaste et myofibroblaste.
  - pressothérapie sur mesure efficace et prolongée durant 2 ans.
- Une nouvelle voie thérapeutique : la phénolisation à 40 %.

Les auteurs concluent que la TBA inhibe la différenciation *in vitro* des fibroblastes en myofibroblastes et qu'elle possède en conséquence un potentiel d'utilisation dans le traitement des plaies à risque de cicatrice hypertrophique après traumatisme, brûlure ou chirurgie [9].

Cependant, les données concernant l'action de la toxine sur les cicatrices restent controversées. Une analyse systématique de la littérature a retenu dix études, comportant un total de 255 patients, dont 123 avaient reçu une injection de TBA et 9 de la toxine botulique de type B, les 123 autres constituant le groupe témoin. Certaines études rapportaient des résultats beaucoup plus esthétiques dans le groupe traité avec une différence significative du score médian d'évaluation. Cependant, l'hétérogénéité méthodologique des études retenues, l'absence de groupe témoin dans la majorité d'entre elles, l'utilisation d'échelles de mesure subjectives et différentes selon les études, ainsi que le recours fréquent à l'autoévaluation des patients constituent des biais ne permettant pas actuellement d'atteindre un niveau de preuve suffisant. Les auteurs concluent sur la nécessité d'essais contrôlés pour établir la place de la toxine en pratique clinique [10].

Un essai prospectif randomisé en double aveugle à étudié la qualité des cicatrices après correction chirurgicale des fentes labiales supérieures en comparant un groupe de 30 patients recevant une injection de toxine botulique A peropératoire dans le muscle orbiculaire sous-jacent et un groupe témoin de 30 patients recevant le véhicule seul (chlorure de sodium). Les cicatrices étaient évaluées indépendamment à 6 mois en utilisant l'échelle de Vancouver et une échelle visuelle analogique. Les scores de qualité cicatricielle selon ces deux échelles montraient une différence statistiquement significative en faveur du traitement par TBA. Ces résultats confirment l'intérêt d'une chémo-immobilisation musculaire temporaire des muscles peauciers en zone cicatricielle. La réduction des tensions optimise ainsi la qualité cicatricielle [11].

Pour finir, une étude prospective menée dans un service d'urgence sur des patients présentant une plaie linéaire au visage a comparé les résultats d'une suture conventionnelle et la mise en place de bandelettes adhésives. 77 patients ont été inclus : 47 traités par bandelettes adhésives et 30 dans le groupe témoin traités par sutures conventionnelles et suivis pendant 6 mois. L'évaluation de

Revues Générales
Chirurgie

la cicatrice utilisant l'échelle POSAS et le score de satisfaction dans les deux groupes étaient similaires. Le temps de procédure moyen était plus court dans le groupe bandelettes. Les complications se répartissaient équitablement dans les deux groupes : 4 déhiscences et une réaction allergique dans le groupe bandelettes adhésives *versus* 4 déhiscences, 2 infections et 1 nécrose relevées dans le groupe sutures conventionnelles. Cette alternative simple à la suture ou à l'utilisation de colle mérite d'être connue pour la réparation des plaies linéaires du visage, particulièrement chez les enfants ou les adultes non coopératifs à la suture [12].

Bibliographie

1. Monstrey S, Middelkoop E, Vranckx JJ *et al.* Updated scar management practical guidelines: non-invasive and invasive measures. *J Plast Reconstr Aesthet Surg*, 2014;67:1017-1025.
2. Acosta S, Ureta E, Yañez R *et al.* Effectiveness of Intralesional Triamcinolone in the Treatment of Keloids in Children. *Pediatr Dermatol*, 2016;33:75-79.
3. Bijlard E, Steltenpool S, Niessen FB. Intralesional 5-Fluorouracil in Keloid Treatment: A Systematic Review. *Acta Derm Venereol*, 2015;95:778-782.
4. De Sousa R, Chakravarty B, Sharma A *et al.* Efficacy of triple therapy in auricular keloids. *J Cutan Aesthet Surg*, 2014;7:98-102
5. Park TH, Rah DK. Successful eradication of helical rim keloids with surgical excision followed by pressure therapy using a combination of magnets and silicone gel sheeting. *Int Wound J*, 2015 Nov23. doi: 10.1111/iwj.12547. [Epub ahead of print]
6. Tanaydin V, Beugels J, Piatkowski A *et al.* Efficacy of custom-made pressure clips for ear keloid treatment after surgical excision. *J Plast Reconstr Aesthet Surg*, 2016;69:115-121.
7. Mseddi M, Mesrati H, Ktaari S *et al.* La phénolisation : un nouveau traitement des chéloïdes. *Ann Dermatol Venereol*, 2014;141:493-499.
8. Lee SJ, Jeong SY, No YA *et al.* Combined Treatment with Botulinum Toxin and 595-nm Pulsed Dye Laser for Traumatic Scarring. *Ann Dermatol*, 2015; 27:756-758.
9. Jeong HS, Lee BH, Sung HM *et al.* Effect of Botulinum Toxin Type A on Differentiation of Fibroblasts Derived from Scar Tissue. *Plast Reconstr Surg*, 2015;136:171e-178e.
10. Prodromidou A, Frountzas M, Vlachos DE *et al.* Botulinum toxin for the prevention and healing of wound scars: A systematic review of the literature. *Plast Surg* (Oakv), 2015;23:260-264.
11. Chang CS, Wallace CG, Hsiao YC *et al.* Botulinum Toxin to Improve Results in Cleft Lip Repair: A Double-Blinded, Randomized, Vehicle-Controlled Clinical Trial Botulinum. *PLoS One*, 2014;9:e115690.
12. Kim H, Kim J, Choi J *et al.* The Usefulness of Leukosan SkinLink for Simple Facial Laceration Repair in the Emergency Department. *Arch Plast Surg*, 2015;42:431-437.

L'auteur a déclaré ne pas avoir de conflits d'intérêts concernant les données publiées dans cet article.

réalités
Thérapeutiques en DERMATO-VÉNÉROLOGIE

☐ oui, je m'abonne à ***Réalités Thérapeutiques en Dermato-Vénérologie***

Médecin : ☐ **1 an : 60 €** ☐ **2 ans : 95 €**

Étudiant/Interne : ☐ **1 an : 50 €** ☐ **2 ans : 70 €**
(joindre un justificatif)

Étranger : ☐ **1 an : 80 €** ☐ **2 ans : 120 €**
(DOM-TOM compris)

Bulletin à retourner à : **Performances Médicales**
91, avenue de la République – 75011 Paris
Déductible des frais professionnels

Bulletin d'abonnement

Nom : .....
Prénom : .....
Adresse : .....
Ville/Code postal : .....
E-mail : .....

Règlement

☐ Par chèque (à l'ordre de Performances Médicales)

☐ Par carte bancaire n° |_|_|_|_|_|_|_|_|_|_|_|_|_|_|_|_|
(à l'exception d'American Express)

Date d'expiration : |_|_|_|_| Cryptogramme : |_|_|_|

Signature :

Otezla®
(aprémilast) 30 mg comprimés

NOUVEAU

Reprendre confiance au quotidien

OTEZLA® : un traitement efficace et maniable dans le Psoriasis en plaques et le Rhumatisme psoriasique

- **Inhibiteur de la PDE4 par voie orale** [1]
- **Profil de tolérance évalué chez plus de 4000 patients** [1,2]
- **Absence de bilan pré-thérapeutique et de surveillance clinique ou biologique particulière** [1]

Psoriasis en plaques
OTEZLA® est indiqué dans le traitement du psoriasis en plaques chronique modéré à sévère chez les patients adultes en cas d'échec, ou de contre-indication, ou d'intolérance aux autres traitements systémiques dont la ciclosporine, le méthotrexate ou la photothérapie UVA + psoralène (PUVA thérapie).

Rhumatisme psoriasique
OTEZLA®, seul ou en association avec un traitement de fond antirhumatismal (DMARD), est indiqué dans le traitement du rhumatisme psoriasique (RP) actif chez les patients adultes ayant présenté une réponse insuffisante ou une intolérance à un traitement de fond antérieur.

Avant de prescrire, consultez la place d'OTEZLA® dans la stratégie thérapeutique sur www.has-sante.fr

Pour une information complète sur OTEZLA®, veuillez consulter le site de l'EMA : http://ec.europa.eu/health/documents/community-register/html/alfregister.htm

▼Ce médicament fait l'objet d'une surveillance supplémentaire qui permettra l'identification rapide de nouvelles informations relatives à la sécurité.

1. Résumé des Caractéristiques du Produit OTEZLA®.
2. CHMP. Rapport européen public d'évaluation (EPAR) relatif à OTEZLA® - 20 novembre 2014. EMA/CHMP/476353/2014. Disponible à l'adresse : http://www.ema.europa.eu/docs/en_GB/document_library/EPAR_-_Public_assessment_report/human/003746/WC500182629.pdf (dernière consultation le 10/07/15).

Celgene

OTZ/16024 - Visa n°16/01/60418716/PM/009 - Septembre 2016

Revues Générales
Peau et nutrition

Carences nutritionnelles : actualités

RÉSUMÉ : Les carences alimentaires restent un sujet d'actualité dans les pays industrialisés. Les signes cliniques cutanés sont le plus souvent au premier plan. Ils doivent être recherchés dans un contexte favorisant classique : cancers, troubles digestifs, régimes déséquilibrés, alcoolisme…
Ils peuvent aussi se rencontrer dans des circonstances moins évidentes, comme chez des patients obèses ou au cours de maladies chroniques (hémodialyse, sclérodermie systémique), ou encore après une chirurgie de l'obésité. Les aspects cliniques peuvent alors rendre le diagnostic plus difficile : ulcères cutanés, troubles de la cicatrisation, surinfection de plaies, syndrome hémorragique cutané et viscéral, syndrome œdémateux, voire anasarque…

→ **M. DANDURAND**
Service de Dermatologie,
CHU de NÎMES.

Les carences alimentaires restent un sujet d'actualité dans les pays industrialisés. Les manifestations cutanées sont le plus souvent au premier plan. Les carences, généralement multiples, surviennent dans un contexte favorisant : sujets âgés isolés, cancers, troubles digestifs, régimes, médicaments, alcoolisme, maladie chronique ou parfois aiguë… Certaines formes cliniques de ces carences (vitamine C, vitamines B12 et B9, zinc) seront abordées, de même que certaines circonstances pathologiques au cours desquelles les carences sont potentiellement fréquentes (chirurgie bariatrique, hémodialyse, sclérodermie systémique, ichtyoses congénitales).

Scorbut ou déficit en vitamine C

Un purpura (ou une hémorragie), associé à une hyperkératose périfolliculaire, localisé aux faces d'extension des membres et à l'abdomen, ainsi que des poils en tire-bouchon constituent des signes précoces et caractéristiques d'une carence en vitamine C (VC) (***fig. 1***). La dermatoscopie, qui objective facilement

Fig. 1 : Hyperkératose folliculaire et poils tirebouchonnés.

ces signes, est une aide diagnostique précieuse [1]. La kératose centrale peut prendre un aspect brillant, cicatriciel, et l'hémorragie peut se traduire par un halo érythémateux, violacé ou jaune pâle. Des hémorragies cutanées spontanées, parfois isolées et étendues, sont également possibles : pétéchies, ecchymoses, hématomes profonds. Des hémorragies viscérales, notamment digestives, peuvent s'y associer et mettre en jeu le pronostic vital (***fig. 2 et 3***) [2].

La carence en vitamine C peut se traduire par des signes trompeurs, comme des retards de cicatrisation des plaies, des ulcères de la jambe superficiels et hémorragiques chez les sujets âgés, un

Fig. 2 : Purpura ecchymotique étendu en plaque.

Fig. 3 : Hémorragies et purpura pétéchial périfolliculaire.

purpura sénile, voire un tableau de vascularite (***fig. 4 et 5***). Chez l'enfant, une alopécie cicatricielle diffuse pourrait constituer un signe précoce.

La gingivite hémorragique est un signe classique de scorbut. Une hypertrophie gingivale isolée peut révéler une carence

Fig. 4 : Ulcération traumatique avec surinfection bactérienne au cours d'un scorbut.

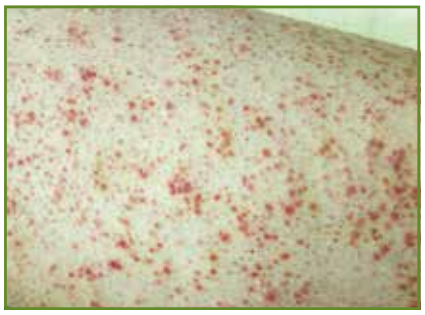

Fig. 5 : Purpura pétéchial d'aspect périfolliculaire avec ecchymoses et signes de vasculite en histologie. Régression sous VC.

en VC et s'associer avec des épisodes d'inflammation et d'infection péridontale : un cas a été décrit chez un sujet obèse avec une guérison acquise sous VC [3].

Le scorbut survient habituellement après un déficit chronique en VC (dénutrition ou maladie chronique). Il peut cependant s'observer chez des sujets en surpoids mal nourris, adeptes d'une alimentation exclusive de type *fast-food* dépourvue de fruits et de crudités. Il peut aussi survenir au cours d'états inflammatoires systémiques aigus : cancers, maladies aiguës, traitements (IL-2), réalisant alors des formes graves.

Des taux bas de VC et des signes de carence (gingivite, purpura, œdème des membres inférieurs) sont observés chez des malades hospitalisés pour un stress médical aigu. Des besoins individuels très variables de "1 à 20" en VC sont nécessaires dans ces conditions.

Des manifestations neuropsychiatriques sont classiques au cours du scorbut : fatigabilité, irritabilité, apathie.

Des syndromes parkinsoniens sont rapportés au cours du déficit en VC et, récemment, des déplacements du cristallin responsables de trémulations de l'iris décrites au cours de syndromes neurologiques complexes. Ils sont secondaires à une rupture de l'attache musculaire du cristallin à la paupière par altération du collagène [4, 5].

La VC peut constituer un traitement des atteintes inflammatoires et érosives des muqueuses de la maladie du greffon contre l'hôte ou GVH. Six enfants souffrant de GVH et d'un déficit en VC ont vu une amélioration progressive et une cicatrisation de leurs lésions muqueuses. La recherche et la prévention d'une carence en VC devraient être réalisées de principe dans ce contexte [6]. La carence pourrait être secondaire à des restrictions alimentaires portant sur les aliments acides riches en VC, et être responsable de la pérennisation et de l'aggravation des signes muqueux, faisant croire à tort à une aggravation de la GVH.

Pellagre

Une photodermatose faite de plaques érythémateuses rouge sombre, douloureuses – pouvant être le siège d'œdème et de décollements bulleux et sérohémorragiques – associée à des signes de dépression et d'anxiété, évoque une carence en vitamine B3 (VPP) ou pellagre. Elle touche essentiellement l'adulte. Une carence d'apport (régime végétarien strict, alcoolisme, malabsorption), des médicaments interférant avec le métabolisme du tryptophane (antiépileptiques, antituberculeux, 5-FU…) ou une consommation secondaire à une tumeur carcinoïde peuvent être en cause.

Un cas de déficit en VPP atypique a été rapporté chez un enfant de 2 ans. Les lésions se limitaient à des plaques purpuriques étendues, à type de livedo, localisées aux membres inférieurs – notamment aux cuisses et aux fesses – sans aucun autre signe cutané ou muqueux. Il s'y associait une diarrhée chronique et l'interrogatoire retrouvait un régime inadéquat avec une alimentation prédominante à base de maïs depuis l'âge de 9 mois. Le bilan de livedo était négatif. Un traitement par niacine 50 mg, 2 × jour, associé (de façon systématique) à des vitamines B entraînait une régres-

Revues Générales
Peau et nutrition

sion complète et rapide en une semaine du livedo et de la diarrhée. Il n'y avait pas de récidive avec la reprise d'un régime adapté [7].

Une encéphalopathie pellagrique peut s'associer à une encéphalopathie de Gayet-Wernicke (GW). Un cas de GW chez une femme âgée ne répondant pas à la vitamine B1 a totalement régressé après apport de VPP. Les signes cutanés, peu décrits, étaient minimes et non spécifiques : desquamation et fissurations sur les membres [8].

Déficit en vitamine B12

Une langue douloureuse, rouge vif, dépapillée, caractérise un déficit en vitamine B12 (VB12). Des lésions inflammatoires et linéaires très évocatrices peuvent parfois remplacer, de façon précoce, la classique glossite de Hunter et précéder la survenue d'une anémie.

Des manifestations cutanées et muqueuses des déficits en VB12 ont été rapportées chez l'enfant. Plusieurs études récentes rappellent les manifestations neurologiques et cutanées au cours de la carence en VB12. Celle-ci survient chez des jeunes enfants de 4 à 6 mois, lorsque leur réserve devient insuffisante lors de la nutrition exclusive au sein par des mères végétariennes strictes (***fig. 6***) [9, 10]. Les signes révélateurs non spécifiques – à côté d'une hypotonie, d'un retard moteur et d'une pâleur – sont un retard de croissance, une diarrhée, une fatigue, des difficultés ou un rejet à l'alimentation, des tremblements, des vomissements, une irritabilité. L'apport de VB12 permet une amélioration ou une régression des signes en quelques mois, mais les lésions neurologiques peuvent être irréversibles. Le diagnostic précoce est essentiel pour prévenir les séquelles.

Fig. 6 : Chéilite hémorragique et langue dépapillée au cours d'un déficit en VB12.

Dans une étude prospective, 57 cas de déficits en VB12 diagnostiqués chez des enfants âgés de 6 à 24 mois ont fait l'objet d'une recherche systématique des signes cutanés et muqueux. On notait une hyperpigmentation dans plus de 85 % des cas, une glossite atrophique dans plus de 70 % des cas, des cheveux ternes et cassants dans 28 % des cas, une dermite des langes dans plus de 15 % des cas et, enfin, une chéilite dans près de 9 % des cas [11].

À noter : la vitamine B12 *per os* est au moins aussi efficace que les injections intramusculaires.

Vitamine D

Le rôle essentiel de la vitamine D (VD) dans le métabolisme phosphocalcique et la formation de l'os est établi de longue date, mais la VD contrôle l'expression de plus de 200 gènes dans l'ensemble de l'organisme, régulant entre autres la prolifération et la différenciation cellulaires, l'immunité innée (activation) et adaptative (inhibition). Un grand nombre de publications plaide en faveur de son rôle protecteur vis-à-vis des cancers, du diabète de type 2, des maladies cardiovasculaires, auto-immunes, infectieuses, rénales et neurodégénératives… Cependant, un rôle causal direct de la VD, au vu de l'ensemble des publications, ne peut être retenu et le déficit en VD apparaît, au cours de ces diverses affections, plutôt comme un marqueur "de mauvaise santé".

Le rôle de la VD en dermatologie a été évoqué pour des affections multiples, comme les maladies bulleuses auto-immunes (pemphigus et pemphigoïdes), les cancers, le psoriasis, la dermatite atopique, le vitiligo, l'acné et la rosacée, l'alopécie. Il n'y a pas de signe clinique cutané, spécifique ou non spécifique, associé au déficit en VD. En revanche, la plupart de ces dermatoses peuvent être incriminées dans la survenue d'un déficit en VD.

Quelques publications font état de carence en VD au cours des ichtyoses congénitales (IC). Une étude prospective observationnelle portant sur 53 cas d'IC a montré que plus de 88 % des patients avaient des taux sous-optimaux de VD (< 30 ng/L), 15 malades (28,3 %) avaient un déficit en VD, 14 (26,4 %) une insuffisance en VD et 18 (34 %) une absence de déficit. Le taux de parathormone (PTH) était inversement proportionnel au taux de VD. L'ostéodensitométrie réalisée sur 11 de ces malades mettait en évidence, dans 6 cas, une ostéopénie. La carence en VD était corrélée de façon indépendante à la sévérité de la maladie, à un phototype foncé (IV-VI) et à la saison hiver-printemps. Ces résultats suggèrent l'intérêt d'un dépistage et d'un suivi au long cours chez ces patients, surtout en cas de facteur de risque associé [12].

Une étude indienne antérieure avait signalé la fréquence de la carence en VD et du rachitisme au cours d'érythrodermies ichtyosiformes chez des enfants et des adolescents de phototype foncé. Dans un article plus récent, la même équipe a montré l'efficacité d'un traitement par fortes doses de VD chez 7 jeunes enfants à peau pigmentée ayant une IC et un déficit sévère en VD (hyperparathyroïdie secondaire et rachitisme). Le cholécalciférol – à la dose initiale de 60 000 UI/j pendant 10 jours suivie d'une dose d'entretien de 400-600 UI/j – a permis une amélioration significative de la desquamation et de la raideur dès le 5e jour dans 6 cas et un quasi-blan-

PRÉVOYANCE LA MÉDICALE : DÉSORMAIS, SACHEZ AUSSI BIEN PRÉVENIR QUE GUÉRIR.

1. **Les contrats sont adaptés pour maintenir votre niveau de vie et protéger votre famille.**
2. **Pas de surprise en cas de sinistre ! L'indemnisation est forfaitaire : les prestations versées correspondent aux montants prévus au contrat.**
3. **Vous êtes garanti jusqu'à 65 ans (invalidité) et 67 ans (arrêt de travail).**
4. **La pratique de nombreux sports amateurs (plongée, ski, équitation, tennis, VTT, motos) est couverte sans surprime en fonction des capitaux assurés.**
5. **Les cotisations pour les garanties arrêt de travail, invalidité et rentes de conjoint et d'éducation sont déductibles de votre revenu imposable, selon les limites du plafond autorisé par la législation en vigueur.**
6. **Vous êtes couvert en cas d'arrêt de travail total ou partiel. Vous percevez une rente en cas d'invalidité évaluée selon votre profession.**

Contactez vite votre agent général au n° Cristal*
0 969 32 4000

Médiprat est un contrat d'assurance groupe commercialisé par les agents de La Médicale.
Il est souscrit par La Médicale Vie Prévoyance auprès de La Médicale de France et de Predica. Les dispositions complètes du contrat figurent dans les conditions générales. Predica - S.A. au capital de 997 087 050 € entièrement libéré. - Entreprise régie par le Code des assurances - Siège social : 50-56, rue de la Procession 75015 PARIS - 334 028 123 R.C.S. PARIS. La Médicale Vie Prévoyance - Association Loi 1901 - 50-56, rue de la Procession 75015 PARIS. La Médicale de France – Entreprise régie par le Code des assurances S.A. au capital entièrement libéré de 2 160 000 € - Siège social : 50/56, rue de la Procession 75015 Paris - 582 068 698 RCS Paris - Adresse de correspondance : 3, rue Saint-Vincent-de-Paul – 75499 Paris CEDEX 10.
Document à caractère publicitaire, simplifié et non contractuel achevé de rédiger en mai 2016. *n° Cristal : appel non surtaxé.

lamedicale.fr
La médicale
assure les professionnels de santé

Revues Générales
Peau et nutrition

chiment après 1 mois pour les 5 cas d'IC autosomiques récessives. La raideur était améliorée chez tous les enfants. De fortes doses de VD ont été utilisées dans cette étude pour améliorer l'efficacité initiale et la compliance au traitement [13]. Par ailleurs, le rôle des rétinoïdes prescrits pour les IC doit être évalué dans la survenue ou l'aggravation d'une carence en VD.

Déficit en zinc

Une dermite érosive péri-orificielle bipolaire et acrale évoque le diagnostic de carence en zinc. Les lésions vésiculeuses et bulleuses réalisent aux extrémités une paronychie bulleuse. (***fig. 7 et 8***) Une atteinte muqueuse, des surinfections mycosiques et bactériennes sont fréquentes. Une alopécie diffuse et une dépigmentation des cheveux, des cils et des sourcils, peuvent s'observer. Le déficit chez le nourrisson réalise le tableau d'acrodermatite entéropathique (AE) d'origine génétique. Le déficit est acquis chez l'adulte au cours d'une nutrition parentérale prolongée, d'un syndrome de malabsorption, d'un régime inadéquat, voire d'une anorexie mentale grave.

Fig. 7 et 8 : Paronychies bulleuses au cours d'un déficit acquis en zinc.

L'AE est une maladie de transmission autosomique récessive liée à des mutations du gène *SLC39A4 (8q24.3),* qui se traduit par un déficit congénital partiel ou total de la protéine transporteuse du zinc ZIP4 permettant l'absorption entérocytaire du zinc (***fig. 9, 10 et 11***) [14].

Fig. 9 : Dermite érosive de la face, du cou et de la zone péribuccale avec atteinte muqueuse (AE).

Fig. 10 : Atteinte du siège (AE).

Fig. 11 : Paronychie bulleuse et onychodystrophie (AE).

La carence en zinc transitoire néonatale (présente seulement en cas d'allaitement) est une maladie autosomique dominante secondaire à une mutation du gène *ZnT2* chez la mère, responsable d'une baisse de 70 à 90 % du zinc dans le lait maternel, entraînant une carence secondaire chez l'enfant [14].

Chirurgie bariatrique

La chirurgie bariatrique (CB) après échec du traitement médical est une option thérapeutique de plus en plus utilisée au cours de l'obésité. En France, le nombre de patients opérés a doublé entre 2006 et 2011, passant de moins de 15 000 à plus de 30 000 (2e pays après les États-Unis). La CB repose sur deux types de techniques : la restriction gastrique pure (anneau gastrique ou gastroplastie verticale calibrée ou *sleeve*) et la restriction gastrique avec malabsorption (dérivation gastrique ou court-circuit ou *by-pass*).

Les techniques purement restrictives peuvent induire des troubles digestifs, une intolérance à certains aliments et des comportements alimentaires mal adaptés, sources potentielles de carences en vitamines ou en oligoéléments. Dans tous les types de CB, une carence en fer est fréquente, surtout chez les femmes non ménopausées.

La technique de court-circuit augmente le risque de carences en fer, en calcium, en vitamine D et en vitamine B12. Une carence protéique (réduction d'apport, diminution de la digestion enzymatique, diminution de la surface et du temps d'absorption) peut en outre être observée jusque dans 18 % des cas après un recul de 6,5 ans.

Le kwashiorkor est la manifestation clinique d'une carence protéino-énergé-

tique globale, dont 4 cas au moins ont été rapportés après CB de type court-circuit [15]. Le tableau clinique, survenu dans un délai variable de quelques semaines à plusieurs années, était caractéristique (présence de signes cutanés, d'une anasarque avec des œdèmes, et d'une hypoalbuminémie marquée). L'atteinte cutanée était au premier plan sous la forme d'un eczéma craquelé et vernissé plus ou moins foncé, localisé surtout sur les zones de pression et sur les zones humides (plis et périnée). La confluence des lésions donnait un aspect très évocateur de plaque en "peinture écaillée". Les lésions étaient desquamatives, parfois pigmentées, et pouvaient toucher les extrémités, réalisant un tableau de type AE, d'autant qu'il pouvait s'y associer une chéilite angulaire et une langue dépapillée, ainsi que des cheveux fins et dépigmentés. Un œdème diffus (anasarque) pouvait entraîner des décollements bulleux et réaliser sur la face un aspect "lunaire". Les dosages biologiques retrouvaient une hypoalbuminémie. Des déficits en vitamines A, D, E, B9, B12 et en zinc pouvaient y être associés. L'absence de suivi des malades était notée dans 3 cas sur 4. La nutrition parentérale, associée à une polyvitaminothérapie et à des oligoéléments, entraînait une régression des signes après plusieurs semaines.

Une alopécie diffuse, précoce et temporaire peut être observée en cas de déficit protéinique.

Des tableaux d'acrodermatite entéropathique ont été rapportés dans au moins 4 cas après CB de type *by-pass*.

La phrynodermie ou "peau de crapaud" se caractérise par des papules kératosiques folliculaires symétriques, habituellement localisées aux coudes et aux genoux, de taille variable, en cratères, en plaques ou filiformes. La phrynodermie évoque – surtout s'il s'y associe des troubles de la vision et une xérophtalmie – une carence en vitamine A. Cet aspect s'observe en fait essentiellement au cours des carences multiples en vitamines A, B, E et en acides gras essentiels. Un cas de phrynodermie, avec une atteinte étendue des membres, a été rapporté dans un contexte de déficit multiple en vitamines A, D, E, en zinc et en protides. Les lésions, comme dans un cas d'AE, étaient survenues très à distance de la CB, chez une femme correctement suivie et dans un contexte de *post-partum*. La grossesse et l'allaitement peuvent constituer une circonstance favorisante de carences multiples dans ce contexte de CB (besoins accrus, vomissement, allaitement) et imposent une prévention adaptée [16].

Deux cas d'ulcères des jambes d'origine multifactorielle ont été décrits après CB. Dans les deux cas, il existait une infection bactérienne associée à staphylocoque ou bacilles gram négatif et des signes biologiques ou cliniques de carences (vitamine B12 associée dans un cas à une carence en vitamine D et zinc). Les traitements antibiotique et supplétif (vitamine B12 seule ou associée au zinc) ont permis une régression des lésions [17].

Deux cas de scorbut graves sont décrits après CB. Dans les deux cas, les lésions étaient étendues, à type de plaques ecchymotiques, purpuriques, hémorragiques et ulcérées, avec perte de substance ayant conduit, dans un cas, à un tableau de sepsis avec défaillance viscérale multiple.

Un déficit en fer et en zinc peut être responsable d'une alopécie diffuse chez les femmes après CB.

Après CB, tous les patients doivent avoir un suivi nutritionnel et clinique régulier : tous les 3 mois pendant 1 an, tous les 6 mois pendant 1 an, puis 1 fois par an ensuite. Une prévention des déficits est assurée : polyvitaminothérapie, doses élevées de vitamine D, vitamine B12. Une supplémentation en fer, en zinc, en cuivre, en vitamines B1 et B6 n'est instituée qu'en présence de signes.

Hémodialyse

Un déficit en VC est habituel au cours de l'hémodialyse (HD) et de la dialyse péritonéale. Elle résulte d'une clairance élevée de la VC par la dialyse (50-100 % de diminution de la VC après la séance), d'un déficit d'apport en VC dans le but d'éviter l'hyperkaliémie et la surcharge en sucres chez les diabétiques (diminution des fruits ou des jus de fruits, qui sont des aliments acides et riches en sucres), et d'une augmentation du catabolisme du fait de l'inflammation systémique. Des taux bas de VC (< 10 mmol/L), compatibles avec la survenue de signes de scorbut, sont présents chez 17 % des patients hémodialysés.

La maladie périodontale (marqueur d'inflammation systémique et de risque cardiovasculaire) est associée à des taux bas de VC dans la population générale et très bas chez les patients hémodialysés, avec en outre des déchaussements dentaires plus fréquents (synthèse du collagène altérée).

La prise de VC avec du fer améliore l'anémie et les signes fonctionnels chez ces patients, notamment par un rôle complexe dans le métabolisme du fer.

Le déficit en vitamine C pourrait favoriser les infections cutanées observées au cours de l'HD.

Un apport minimal en vitamine C (100 mg/j) est préconisé. Des doses plus élevées de 120 mg (voire de 500-1 000 mg en automédication) ne semblent pas s'accompagner d'un risque accru d'hyperoxalose. L'absence d'études (efficacité et toxicité) ne permet cependant pas, pour le moment, de recommander des doses supérieures à 100 mg, même si une dose supérieure est probablement nécessaire [18].

Revues Générales
Peau et nutrition

POINTS FORTS

- Des hémorragies cutanées multiples, plus ou moins étendues et profondes avec perte de substance, et des hémorragies viscérales (digestives) peuvent mettre en cause le pronostic vital au cours du scorbut.
- Des érosions linguales, inflammatoires et linéaires peuvent révéler une maladie de Biermer et précéder l'anémie.
- Un déficit ou une carence en VD peuvent survenir au cours d'ichtyoses congénitales et doivent être dépistés. La VD peut améliorer les signes cutanés de l'ichtyose.
- Un tableau d'AE peut survenir chez le nouveau-né ou le nourrisson, de façon retardée, par carence en zinc secondaire à une anomalie héréditaire de transport du zinc dans le lait maternel.
- La chirurgie bariatrique avec "court-circuit" peut se compliquer de carences en vitamines, en oligoéléments et en protéines responsables de tableaux cliniques à type d'AE acquise, de pellagre, de phrynodermie, de scorbut et de kwashiorkor.

Sclérodermie systémique

Les atteintes digestives œsogastriques et intestinales associées aux anomalies dentaires, à la microstomie et à la xérostomie, peuvent être responsables de carence au cours de la sclérodermie systémique (SS). Une étude de cohorte prospective portant sur 160 cas de SS a montré que le score de risque nutritionnel MUST (*Malnutrition Universal Screening Tool*) constituait un facteur pronostique de la maladie. Un haut risque nutritionnel (score MUST ≥ 2), présent dans près de 25 % des cas, était significativement associé, avec un surrisque de mortalité (× 8,3) [19].

L'ouverture buccale et une diarrhée sur prolifération bactérienne nécessitant une antibiothérapie constituent des facteurs de risque notables de dénutrition.

Le déclin nutritif au cours de la SS, s'il est encore mal expliqué, doit cependant imposer un dépistage systématique annuel de la dénutrition et, en cas de risque, faire appel à une prévention (régime et modalités d'administration adaptés) et aux différents examens (explorations fonctionnelles digestives, examen et soins dentaires notamment).

Bibliographie

1. Cinotti E, Perrot JL, Labeille B *et al.* A dermoscopic clue for scurvy. *J Am Acad Dermatol*, 2015;72:S37-38.
2. Poussier M, Osmak L, Naouri A *et al.* Intestinal disorders caused by scurvy. *Clin Res Hepatol and Gastroenterol*, 2014;38:e39-e40.
3. Omori K, Hanayama, Naruishi K *et al.* Gingival overgrowth caused by vitamin C deficiency associated with metabolic syndrome and sévère periodontal infection: a case report. *Clin Case Rep*, 2014;2:286-295.
4. Brown TM. Neuropsychiatric Scurvy. *Psychosomatics*, 2015;56:12-20.
5. Volz H, Gerardi M, Brown TM *et al.* Ectopia lentis, "the sign of tremulous iris", and hypovitaminosis C: a classic eye finding in a neuropsychiatric twist. *Psychosomatics*, 2014;55:82-86.
6. Kletzel M, Powers K, Hayes M. Scurvy: a new problem for patients with chronic GVHD involving mucous membranes; an easy problem to resolve. *Pediatr Transplant*, 2014;18:524-526.
7. Vasudevan B, Verma R, Pragasam V *et al.* Livedo reticularis due to pellagra in a two year old child. *Indian J Dermatol*, 2014;59:317.
8. Chidlovskii E, Tahar A, Deschasse G *et al.* Wernicke's encephalopathy associated with pellagra encephalopathy: rare and unusual complication in an elderly woman hospitalized for aspiration pneumonia. *Rev Med Interne*, 2012;33:453-456.
9. Demir N, Doğan M, Koç A *et al.* Dermatological findings of vitamin B12 deficiency and resolving time of these symptoms. *Cutan Ocul Toxicol*, 2014; 33:70-73.
10. Goraya JS, Kaur S, Mehra B. Neurology of Nutritional Vitamin B12 Deficiency in Infants: Case Series from India and Literature Review. *J Child Neurol*, 2015; 30:1831-1837.
11. Demir N, Koc A, Üstyol L *et al.* Clinical and neurological findings of severe vitamin B12 deficiency in infancy and importance of early diagnosis and treatment. *J Paediatr Child Health*, 2013;49:820-824.
12. Frascari F, Dreyfus I, Rodriguez L *et al.* Prevalence and risk factors of vitamin D deficiency in inherited ichthyosis: a French prospective observational study performed in a reference center. *Orphanet J Rare Dis*, 2014;9:127.
13. Sethuraman G, Marwaha RK, Challa A *et al.* Vitamin D: A New Promising Therapy for Congenital Ichthyosis. *Pediatrics*, 2016;137:1-5.
14. Kamba T, Fukue K, Ishida R *et al.* Overview of Inherited Zinc Deficiency in Infants and Children. *J Nutr Sci Vitaminol*, 2015; 61:S44-46.
15. Boutin D, Cante V, Levillain P *et al.* Adult kwashiorkor: a rare complication of bariatric surgery. *Ann Dermatol Venereol*, 2015;142:99-103.
16. Monshi B, Stockinger T, Vigl K *et al.* Phrynoderma and acquired acrodermatitis enteropathica in breastfeeding women after bariatric surgery. *J Dtsch Dermatol Ges*, 2015;13:1147-1154.
17. Zouridaki E, Papafragkaki DK, Papafragkakis H *et al.* Dermatological complications after bariatric Surgery: report of two cases and review of the literature. *Dermatology*, 2014;228:5-9.
18. Raimann JG, Lewin NW, Craig RG *et al.* Is vitamin C intake too low in dialysis patients? *Semin Dial*, 2013;26:1-5.
19. Cereda E, Codullo V, Klersy C *et al.* Disease-related nutritional risk and mortality in systemic sclerosis. *Clin Nutr*, 2014;33:558-561.

L'auteur a déclaré ne pas avoir de conflits d'intérêts concernant les données publiées dans cet article.

J'agis

PFIZER, VOTRE PARTENAIRE EN INFLAMMATION, VOUS ACCOMPAGNE AVEC J'AGIS :
DÉCOUVREZ LA NOUVELLE APPLICATION POUR LES PATIENTS
ATTEINTS DE MALADIES INFLAMMATOIRES CHRONIQUES

Nous agissons - Vous agissez - Ils agissent

Télécharger dans l'App Store

DISPONIBLE SUR Google play

- Localiser vos poussées
- Prendre des photos
- Evaluer l'intensité
- Commenter
- Envoyer un rapport à votre prescripteur

Pfizer Inflammation

PP-GIP-FRA-0016 - Février 2016 - Tous droits réservés 2016 © Pfizer SAS au capital de38 200 euros. RCS Paris 433 623 550 - Locataire gérant de Pfizer Holding France.

Revues Générales
Maladies bulleuses

Pemphigoïde bulleuse : les nouvelles données

RÉSUMÉ : La pemphigoïde bulleuse fait partie d'un groupe de huit maladies auto-immunes sous-épidermiques avec dépôts d'anticorps à la jonction dermo-épidermique. Elle a fait récemment l'objet de nombreuses publications qui ont contribué à éclairer le contexte épidémiologique, les facteurs déclenchants, les comorbidités (notamment neurologiques), les facteurs pronostiques, les différents aspects cliniques, les méthodes diagnostiques et les stratégies thérapeutiques. Il en ressort le profil d'une maladie polymorphe, à la physiopathologie probablement plus complexe que prévu et au pronostic redoutable pour de multiples raisons. Si l'immunofluorescence directe reste l'examen diagnostique le plus pertinent, la recherche des auto-anticorps anti-BPAg2 est également intéressante, en particulier pour le monitoring immunologique de la maladie et donc de son traitement dont la durée n'est actuellement pas codifiée.
Les stratégies thérapeutiques doivent prendre en compte la fragilité de ces patients âgés et les traitements locaux ont démontré leur efficacité même s'ils posent des problèmes pratiques. La recherche de traitements "ciblés" innovants et bien tolérés est un enjeu majeur.

→ **O. DEREURE**
Département de Dermatologie, CHRU, MONTPELLIER.

La pemphigoïde bulleuse (PB) – encore appelée pemphigoïde des sujets âgés – fait partie du groupe plus général des affections de type "pemphigoïde", ensemble composé actuellement de huit entités toutes caractérisées par la présence d'auto-anticorps de type IgG ou IgA dirigés contre divers antigènes situés à la jonction épithélium-conjonctif (derme-épiderme le plus souvent) et à l'origine d'une séparation entre ces deux structures : pemphigoïde des sujets âgés (la plus fréquente), pemphigoïde gravidique, pemphigoïde des muqueuses, dermatose à IgA linéaire, épidermolyse bulleuse acquise, pemphigoïde anti-p200/laminine γ1, lichen plan pemphigoïde et pemphigoïde avec insuffisance rénale et anticorps anti-chaîne α5 du collagène de type IV [1].

Le "paysage" clinique de la PB a été singulièrement bouleversé au cours des dernières années en raison de l'accumulation de nouvelles données allant de la physiopathologie à la thérapeutique, en passant par la mise en évidence de comorbidités significatives et le développement de nouveaux outils diagnostiques. Par ailleurs, le vieillissement de la population entraîne (mais ce n'est peut-être pas le seul facteur) une augmentation progressive d'incidence telle que cette maladie bulleuse auto-immune ne peut plus être considérée comme une maladie rare mais, au contraire, comme un authentique problème émergent de santé publique.

Enfin, il faut noter la très forte implication du Groupe "Bulle" français, qui a très notablement contribué à cette explosion récente de nouvelles données et qui est désormais adossé à un maillage de l'ensemble du territoire par des centres de référence (trois centres en France) et de compétence (un par région) dédiés à la prise en charge des maladies bulleuses auto-immunes.

Épidémiologie et associations morbides

L'épidémiologie de la PB a récemment fait l'objet de toute une série de publications menées par plusieurs groupes thématiques nationaux sur plusieurs continents [1-3]. Les conclusions des diverses études sont assez convergentes et notent une augmentation d'incidence d'un facteur 2 à 5 au cours des dix dernières années, liée notamment au vieillissement des populations mais aussi, sans doute, à l'amélioration des techniques diagnostiques. Les patients ont en grande majorité plus de 75 ans (parfois beaucoup plus) et l'incidence est beaucoup moins importante (mais pas nulle) avant 50 ans, avec quelques cas chez des enfants et des adolescents où le tableau clinique n'est d'ailleurs guère différent.

Globalement, **l'incidence** est actuellement chiffrée entre 12 et 66 nouveaux cas/an/million d'habitants selon les études, ces variations, importantes en apparence, étant en réalité liées à des biais de recueil de données et d'assiette des populations étudiées. Elle grimpe en revanche à 150 à 300 nouveaux cas/an/million pour les plus de 80 ans (avec alors une prédominance masculine), ce qui témoigne bien du profil épidémiologique de la maladie.

Par ailleurs, l'association de la PB à **des comorbidités neurologiques** particulières est désormais bien démontrée (30 à 50 % des cas), ces dernières précédant le plus souvent le diagnostic de PB : maladie de Parkinson, troubles cognitifs majeurs, trouble bipolaire, accidents vasculaires cérébraux, épilepsie, sclérose en plaques notamment [4]. Ces associations ont un intérêt physiopathologique puisque les deux antigènes cibles majeurs de la PB (BPAg1 230 kD, ou dystonine, et BPAg2 180 kD, ou collagène XVII) sont exprimés dans le système nerveux central et il est envisageable que le démasquage antigénique initial soit lié à des altérations neuronales, même s'il ne s'agit pour l'instant que d'un concept.

De même, **l'association PB/psoriasis** est maintenant rapportée par plusieurs études et, là encore, il s'agit peut-être d'un mécanisme de démasquage antigénique par une inflammation cutanée chronique. L'association à d'autres affections auto-immunes ou apparentées comme les maladies inflammatoires du tube digestif reste encore à préciser, mais le lien, s'il existe, semble faible.

Enfin, le lien **PB/néoplasies** est soit absent, soit peu évident dans les études cas-témoins mais avec peut-être, dans des études suédoises et japonaises, une association faible avec les tumeurs gastriques, du rein, du larynx et les syndromes lymphoprolifératifs (leucémie lymphoïde chronique [LLC] surtout) [5]. Néanmoins, il faut savoir y penser dans certains cas (PB apparaissant précocement, antécédents de néoplasie, PB sévère et/ou résistante aux traitements immunosuppresseurs conventionnels) et en cas de signes suspects, bien entendu.

Physiopathologie et facteurs déclenchants

Les deux antigènes cibles principaux de la PB – BPAg1 230 kD, ou dystonine, et BPAg2 180 kD, ou collagène XVII – sont désormais bien identifiés. Ce sont des constituants importants des hémidesmosomes qui connectent le cytosquelette des kératinocytes de la couche basale à la membrane basale proprement dite. L'un de ces antigènes (BPAg2) est une cible commune avec la pemphigoïde des muqueuses, mais la zone reconnue par les auto-anticorps (épitope) n'est pas la même dans les deux cas : domaine non collagénique 16A dans la PB, plus proche du pôle basal des kératinocytes, ce qui explique probablement un décollement plus superficiel n'évoluant pas vers une cicatrice, contrairement à la pemphigoïde des muqueuses où l'épitope est plus éloigné du pôle basal avec un décollement plus profond à l'origine de cicatrices dystrophiques. Seuls les auto-anticorps anti-BPAg2 ont pour l'instant un rôle pathogène bien documenté, principalement dans des modèles animaux ; l'impact réel des auto-anticorps anti-BPAg1 est pour l'instant beaucoup plus incertain et il est possible que ces derniers ne soient en fait que le témoin d'un phénomène d'extension d'épitope sans grande conséquence physiopathologique.

L'origine de la **production des auto-anticorps** n'est pas encore bien définie : déséquilibre lymphocytes T *helper* autoréactifs *versus* T régulateurs ? terrain HLA favorisant (allèle DQB1*0301 notamment) ? réponse T clonale aberrante après démasquage d'un des antigènes ? La cascade assez complexe de réactions qui aboutit à la **séparation épiderme-derme** commence à être bien connue et fait intervenir le déficit induit en collagène XVII, diverses cytokines (notamment IL6, IL8, IL17 et IL23 qui, à elles seules, pourraient d'ailleurs provoquer la séparation derme/épiderme, sans action conjointe des anticorps, en particulier pour l'IL17 et l'IL23) et des enzymes (gélatinase, élastases, métalloprotéases…), des chémokines, les espèces réactives de l'oxygène, les protéines de choc thermique (chaperons), mais aussi les polynucléaires neutrophiles, éosinophiles, les macrophages et les mastocytes [1]. Cette séparation pourrait d'ailleurs répondre à des mécanismes variables d'un individu à un autre – voire chez un même individu lors de l'évolution – ce qui pourrait rendre compte de certains échecs secondaires du traitement.

L'intervention du **complément** semble marginale tandis que celle d'auto-anticorps de la classe des **IgE** commence à être bien identifiée, en plus des IgG et IgA plus classiques, avec d'ailleurs peut-être une certaine valeur pronostique

Revues Générales
Maladies bulleuses

péjorative de la présence d'IgE. Des anticorps circulants anti-BPAg1 et 2 peuvent également être détectés chez des sujets âgés atteints d'autres dermatoses prurigineuses, de prurit isolé ou même sans affection cutanée particulière, mais leur caractère prédictif vis-à-vis de l'apparition ultérieure d'une authentique PB est très controversé et semble de toute façon très limité.

Les **facteurs déclenchants**, notamment physiques (brûlures, PUVA, traumatismes, exposition aux UV ou aux radiations ionisantes, vaccinations…), sont toujours pertinents et il faut leur ajouter des phénomènes d'extension d'épitope dans d'autres affections bulleuses auto-immunes ou simplement inflammatoires, et peut-être des facteurs infectieux (*Helicobacter pylori*, toxoplasmose, cytomégalovirus [CMV], *Human herpesvirus 6* [HHV6], virus d'Epstein-Barr (EBV), hépatites B et C, gale qui est en réalité à la limite du diagnostic différentiel, etc.) [1, 2]. L'intervention de **médicaments** est plus difficile à affirmer avec, là encore, des études cas-témoins parfois contradictoires. La spironolactone, les phénothiazines et, plus récemment, les gliptines, les diurétiques de l'anse, les biothérapies des maladies inflammatoires et les anticorps libérant les *check-points* immunologiques dans les tumeurs avancées (anti-CTLA4 et anti-PD1) semblent toutefois se détacher. Enfin, quelques cas sont survenus après greffe rénale en cas de rejet chronique du greffon.

Aspects cliniques, diagnostiques et thérapeutiques : actualités

1. Aspects cliniques

Les **critères cliniques** identifiés (***fig. 1***) notamment par le groupe "Bulle" français [6] sont toujours globalement valables, mais des **atypies** sont en réalité assez fréquemment présentes et ne doivent pas conduire à écarter le diagnostic : atteinte de la muqueuse buccale (présente dans 10 à 20 % des cas), de l'extrémité céphalique, présence de grains de milium (donc non pathognomoniques de l'épidermolyse bulleuse acquise), formes palmoplantaires strictes ou dominantes, érythrodermiques, nodulaires, prétibiales strictes tandis que les formes purement prurigineuses ou non bulleuses (au moins initialement, mais parfois de façon prolongée) sont de reconnaissance plus ancienne et bien connues des dermatologues. Ces formes atypiques peuvent entraîner un retard diagnostique non négligeable pouvant atteindre 6 mois. Il faut toutefois se poser systématiquement, dans ces formes atypiques, la question d'un diagnostic différentiel rare, notamment la pemphigoïde anti-p200/laminine γ1 dans les formes palmoplantaires et l'épidermolyse bulleuse acquise. Un **score d'activité** (*Bullous Pemphigoid Disease Area Index*, ou BPDAI) a été développé pour faciliter les études cliniques et a été validé [7].

La pemphigoïde des enfants (souvent de moins de 1 an) et des adolescents est rare mais en réalité pas fondamentalement différente dans sa présentation de celle des personnes âgées. Il semble cependant que les lésions palmoplantaires soient plus fréquentes dans ce cas [8].

2. Diagnostic

Le diagnostic positif et différentiel avec d'autres maladies bulleuses auto-immunes, en particulier sous-épidermiques, reste basé sur la confrontation de critères cliniques, biologiques (hyperéosinophilie), histologiques (***fig. 2***) et immunologiques. Sont pratiqués notamment :
– l'IFD (immunofluorescence directe), qui reste l'examen le plus pertinent (***fig. 3***) ;
– l'IFI (immunofluorescence indirecte) sur peau totale ou séparée par le chlorure de sodium (pour faire la différence avec une épidermolyse bulleuse acquise ou une pemphigoïde des muqueuses) ;
– le dosage par ELISA des auto-anticorps anti-BPAg2, voire anti-BPAg1 ; la

Fig.1 : Aspect clinique typique : plaques urticariennes et bulles tendues.

Fig. 2 : Histologie : bulle sous-épidermique.

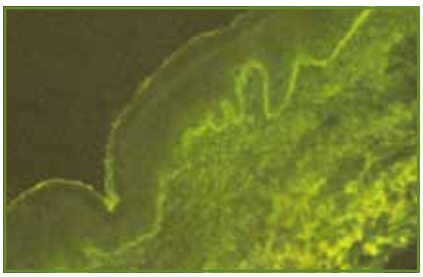

Fig. 3 : Immunofluorescence : dépôts d'IgG sur la zone de la membrane basale.

POINTS **FORTS**

- L'incidence rapportée de la pemphigoïde bulleuse a augmenté d'un facteur 2 à 5 au cours des dix dernières années.
- L'association à des comorbidités neurologiques est désormais bien démontrée.
- De multiples formes cliniques ont été identifiées, parfois trompeuses.
- L'IFD reste l'examen diagnostique le plus pertinent, mais le dosage par ELISA des auto-anticorps anti-BPAg2 est également intéressant et pourrait aider au monitorage de la maladie.
- La mortalité à 1 an chez ces patients est 2 à 3 fois supérieure à la population témoin de même âge et même sexe, principalement en raison des complications infectieuses et thromboemboliques et des comorbidités neurologiques.
- La corticothérapie locale forte prolongée a démontré son intérêt par comparaison à la corticothérapie générale, et un consensus européen a été établi en 2015 concernant le bilan préthérapeutique et le traitement.

recherche de ces derniers a probablement une faible valeur additionnelle par rapport aux anticorps anti-BPAg2 seuls, qui sont les plus sensibles, et est donc généralement sans grand intérêt sauf pour écarter une pemphigoïde des muqueuses où ces anticorps sont en principe absents [9] ;
– plus rarement le Western-Blot, voire l'analyse en microscopie immunoélectronique.

La pemphigoïde anti-p200/laminine γ1 initialement décrite au Japon comme une forme rare (environ 100 cas rapportés) doit sans doute être davantage considérée comme un diagnostic différentiel même si le tableau clinique cutané est très proche – sinon identique – avec toutefois une survenue plus précoce, une association fréquente (1/3 des patients) avec le psoriasis, une fréquence plus importante des lésions palmoplantaires, muqueuses et des lésions cicatricielles, et une réponse plus rapide au traitement. Surtout, l'antigène cible (laminine γ1) est différent de la forme classique, situé sur le versant dermique de la peau séparée par le chlorure de sodium (alors que BPAg1 et 2 sont situés sur le toit), mais il se peut que les anticorps anti-laminine γ1 ne soient qu'un marqueur de la maladie sans réelle valeur physiopathologique et que l'antigène cible "réel" reste à identifier [10]. Il est probable que ces formes soient assez significativement sous-diagnostiquées.

La gale représente assez curieusement un diagnostic différentiel non négligeable et un peu ambigu dans son positionnement. D'une part, il est possible que certaines gales authentiques en imposent pour une PB en raison d'une positivité de l'IFD et, d'autre part, la gale pourrait représenter un facteur déclenchant de la PB ; il est finalement souvent difficile de séparer les deux situations et d'affirmer que l'on se trouve dans un cadre ou un autre, et il faut donc discuter au cas par cas [11].

3. Pronostic

Le pronostic médical général de la PB reste délicat, grevé d'une morbidité importante dominée par les complications infectieuses, en particulier pulmonaires et thromboemboliques. La PB a, en effet, été récemment identifiée comme un facteur de risque pour ces dernières indépendamment de toute autre cause. Surtout, la mortalité à 1 an chez ces patients souvent fragiles est deux à trois fois supérieure à la population témoin de même âge et même sexe (20 à 40 % de décès à 1 an) mais cet excès est probablement multifactoriel, associant complications de la maladie, des traitements et des comorbidités notamment neurologiques [1-3].

Par ailleurs – et de façon intriquée avec ce pronostic global défavorable – le risque de rechute cutanée n'est pas négligeable pendant le traitement ou après son interruption. Une maladie initialement extensive, la présence de troubles cognitifs, la persistance de taux élevés d'anticorps anti-BPAg2 et/ou d'une IFD positive alors que la maladie est bien contrôlée cliniquement pourraient être autant de facteurs prédictifs incitant à une vigilance particulière [12]. Le suivi séquentiel, notamment de l'évolution des taux d'anticorps anti-BPAg2 en ELISA, pourrait permettre de monitorer le traitement au cas par cas, en particulier pour gérer sa durée. En revanche, le lien entre le taux absolu d'anticorps anti-BPAg2 et l'activité de la maladie apparaît plus controversé.

4. Traitement

Les stratégies thérapeutiques sont par essence complexes dans cette affection chronique, susceptible de rechuter et survenant en majorité chez des patients âgés, fragiles et aux comorbidités nombreuses et limitantes. Elles ont beaucoup évolué avec le temps et se basent de plus en plus sur des essais thérapeutiques à grande échelle permettant de définir des niveaux de preuve et donc d'élaborer des recommandations. Les essais de bonne qualité, randomisés, contrôlés et utilisant un comparateur adéquat ne sont toutefois pas encore très nombreux.

Revues Générales
Maladies bulleuses

Deux essais récents à grande échelle, conduits par le groupe "Bulle" français, ont d'ores et déjà démontré l'intérêt de la corticothérapie locale forte prolongée vis-à-vis de la corticothérapie générale, particulièrement délétère chez ces patients fragiles, modifiant de façon significative la prise en charge d'un grand nombre de patients au quotidien [13]. L'ensemble des données disponibles a permis d'aboutir en 2015 à un consensus européen soutenu par l'Académie européenne qui concerne tant le bilan préthérapeutique que le traitement proprement dit (***tableau I***) [14]. Bien entendu, ce consensus devra évoluer avec le temps et l'accumulation de données pertinentes comme, par exemple, les résultats à venir d'un essai national français organisé sous l'égide du groupe "Bulle". Cet essai compare la corticothérapie locale seule pendant 9 mois à une stratégie combinée utilisant une corticothérapie locale initiale "*starter*" associée d'emblée à du méthotrexate à faible dose, suivie par le méthotrexate seul pour maintenir le résultat obtenu, et ce afin de pallier les difficultés pratiques et les problèmes de tolérance cutanée d'une corticothérapie locale puissante trop prolongée.

Un certain nombre de nouvelles stratégies sont par ailleurs en cours de développement. Elles utilisent des molécules "ciblées" déjà bien connues mais assez récemment utilisées dans la PB comme le rituximab ou des molécules plus innovantes (omalizumab). Enfin, et de façon conceptuelle, les données physiopathologiques les plus récentes peuvent constituer la base de traitements encore plus novateurs, dont on sait qu'ils sont plutôt bien tolérés même chez les patients fragiles (anti-IL17 et anti-IL23, par exemple) [15].

Un point important est la définition de stratégies de "pilotage" du traitement utilisant notamment les outils immunologiques mentionnés ci-dessus, en sachant que la durée optimale de traitement n'est pas définie. Il faudra également s'assurer, dans nombre de cas, d'une implication adéquate de l'entourage de ces patients qui présentent souvent des troubles cognitifs et/ou physiques tels qu'ils ne peuvent appliquer le traitement, notamment local, de façon autonome. Dans cette perspective, la mise en place de réseaux de soins efficaces – utilisant l'hospitalisation à domicile (HAD), les établissements d'hébergement pour personnes âgées (EPHAD), etc. – et l'implication des services sociaux en aval d'une hospitalisation initiale brève souvent nécessaire sont fondamentaux pour assurer observance du traitement et vigilance concernant les effets indésirables.

Maladie limitée/localisée d'activité modérée
1re ligne
Corticoïdes locaux classe IV sur l'ensemble du corps sauf la face (validé). Corticoïdes locaux classe IV sur lésions seulement si maladie très localisée (non validé).
2e ligne
Corticothérapie orale (validé). Cyclines + nicotinamide (non validé). Dapsone (non validé). Immunomodulateurs locaux (tacrolimus) (non validé).
Maladie généralisée
1re ligne
Corticoïdes locaux classe IV sur l'ensemble du corps sauf la face (validé). Corticothérapie orale.
2e ligne, traitement en général associé à la première ligne (non validé)
Azathioprine. Mycophénolate mofétil. Méthotrexate. Cyclines + nicotinamide. Chlorambucil.
3e ligne, en combinaison ou seul (non validé)
IgIV. Rituximab. Omalizumab. Immunoadsorption. Plasmaphérèses. Cyclophosphamide.

Tableau I : Traitement de la pemphigoïde bulleuse (consensus thérapeutique européen de 2015).

Bibliographie

1. Schmidt E, Zillikens D. Pemphigoid diseases. *Lancet*, 2013;381:320-332.
2. Lo Schiavo A, Ruocco E, Brancaccio G *et al.* Bullous pemphigoid: etiology, pathogenesis, and inducing factors: facts and controversies. *Clin Dermatol*, 2013;31:391-399.
3. Joly P, Baricault S, Sparsa A *et al.* Incidence and mortality of bullous pemphigoid in France. *J Invest Dermatol*, 2012;132:1998-2004.
4. Brick KE, Weaver CH, Savica R *et al.* A population-based study of the association between bullous pemphigoid and neurologic disorders. *J Am Acad Dermatol*, 2014;71:1191-1197.
5. Balestri R, Magnano M, La Placa M *et al.* Malignancies in bullous pemphigoid: A controversial association. *J Dermatol*, 2016;43:125-133.

6. Joly P, Courville P, Lok C *et al.* Clinical criteria for the diagnosis of bullous pemphigoid: a reevaluation according to immunoblot analysis of patient sera. *Dermatology* 2004;208:16-20.
7. Lévy-Sitbon C, Barbe C, Plee J *et al.* Assessment of bullous pemphigoid disease area index during treatment: a prospective study of 30 patients. *Dermatology*, 2014;229:116-122.
8. Schwieger-Briel A, Moellmann C, Mattulat B *et al.* Bullous pemphigoid in infants: characteristics, diagnosis and treatment. *Orphanet J Rare Dis*, 2014;9:185.
9. Roussel A, Benichou J, Randriamanantany ZA *et al.* Enzyme-linked immunosorbent assay for the combination of bullous pemphigoid antigens 1 and 2 in the diagnosis of bullous pemphigoid. *Arch Dermatol*, 2011;147:293-298.
10. Goletz S, Hashimoto T, Zillikens D *et al.* Anti-p200pemphigoid. *J Am Acad Dermatol*, 2014;71:185-191.
11. Chung SD, Lin HC, Wang KH. Increased risk of pemphigoid following scabies: a population-based matched-cohort study. *J Eur Acad Dermatol Venereol*, 2014;28:558-564.
12. Ingen-Housz-Oro S, Plée J, Belmondo T *et al.* Positive Direct Immunofluorescence Is of Better Value than ELISA-BP180 and ELISA-BP230 Values for the Prediction of Relapse after Treatment Cessation in Bullous Pemphigoid: A Retrospective Study of 97 Patients. *Dermatology*, 2015;231:50-55.
13. Joly P, Roujeau JC, Benichou J *et al.* Bullous Diseases French Study Group. A comparison of oral and topical corticosteroids in patients with bullous pemphigoid. *N Engl J Med*, 2002;346:321-327.
14. Feliciani C, Joly P, Jonkman MF *et al.* Management of bullous pemphigoid: the European Dermatology Forum consensus in collaboration with the European Academy of Dermatology and Venereology. *Br J Dermatol*, 2015;172:867-877.
15. Ludwig RJ, Kalies K, Köhl J *et al.* Emerging treatments for pemphigoid diseases. *Trends Mol Med*, 2013;19:501-512.

L'auteur a déclaré ne pas avoir de conflits d'intérêts concernant les données publiées dans cet article.

Otezla, premier inhibiteur de la phosphodiestérase-4 indiqué dans le psoriasis en plaques et le rhumatisme psoriasique

Celgene France a annoncé la mise à disposition en France d'Otezla, premier inhibiteur de la phosphodiestérase-4 indiqué dans le psoriasis en plaques et le rhumatisme psoriasique.

L'efficacité et la tolérance d'Otezla ont été évaluées dans les programmes de phase III, ESTEEM et PALACE, chez respectivement plus de 1200 patients adultes présentant un psoriasis modéré à sévère et près de 1500 patients adultes présentant un rhumatisme psoriasique actif. Ces études ont démontré l'efficacité, la sécurité et la simplicité d'utilisation d'Otezla.

En étant particulièrement efficace sur les zones affichantes et difficiles à traiter, Otezla montre des améliorations significatives de la qualité de vie : une diminution de près de 50 % de la sévérité du prurit est observée dès la 2e semaine et maintenue jusqu'à la 32e semaine. En outre, Otezla diminue significativement les atteintes unguéales et du cuir chevelu dès la 16e semaine. Ces facteurs sont connus pour leur impact notable sur la qualité de vie des patients et sur la perception de la gravité de leur maladie.

Otezla peut être prescrit en ville comme à l'hôpital. Il ne nécessite pas de prescription initiale hospitalière, ni d'ordonnance d'exception. La prescription d'Otezla ne nécessite pas non plus de bilan préthérapeutique spécifique, ni de surveillance biologique continue ou de bilan particulier au cours du traitement.

La dose recommandée d'Otezla est de 30 mg deux fois par jour par voie orale, le matin et le soir à environ 12 heures d'intervalle, sans conditions de prise alimentaire. Une phase d'initiation du traitement doit être suivie : un étui spécifique d'initiation a été mis en place en vue de limiter l'apparition des effets indésirables.

J.N.

D'après un communiqué de presse des laboratoires Celgene.

Revues Générales
Allergologie

Les allergènes vedettes

RÉSUMÉ : Les années récentes ont mis en évidence trois types d'allergènes majeurs. En premier lieu, la méthylisothiazolinone, conservateur ayant remplacé les parabènes, responsable d'une épidémie de réactions allergiques en Europe (5 à 10 % des sujets testés). Les aspects peuvent être trompeurs en raison de son omniprésence dans notre environnement.
Viennent ensuite les allergènes peut-être émergents que sont le *coconut* DEA et le propylène glycol, présents dans de nombreux topiques.
Et, enfin, des allergènes toujours d'actualité : le nickel, pour lequel il existe de nouveaux contacts (objets connectés), et les substances parfumantes pour lesquelles un second mélange, le *fragrance mix*, a permis d'affiner le diagnostic. L'utilisation croissante d'huiles essentielles n'a, pour le moment, pas multiplié le nombre de sensibilisations, mais une surveillance s'impose.

→ **J.-R. MANCIET**
Service de Dermatologie,
Hôpital Saint-Louis, PARIS.

Le *patch test* est né il y a plus de 100 ans (Josef Jadassohn, 1895). Le *photopatch test* est, lui, plus récent (Stephen Epstein, 1939). L'enrichissement progressif en allergènes et photoallergènes a permis de mieux diagnostiquer la cause de certains eczémas, dont les aspects sont parfois trompeurs. Il semblerait qu'il existe des cycles pour les allergènes, certains s'éteignant, d'autres apparaissant (méthylisothiazolinone, octocrylène). Toutefois, certains méritent d'être surveillés, car ils sont toujours d'actualité (nickel, *coconut* DEA, propylène glycol, substances parfumantes).

La ***figure 1*** et le ***tableau I*** répertorient les résultats des allergènes retrouvés

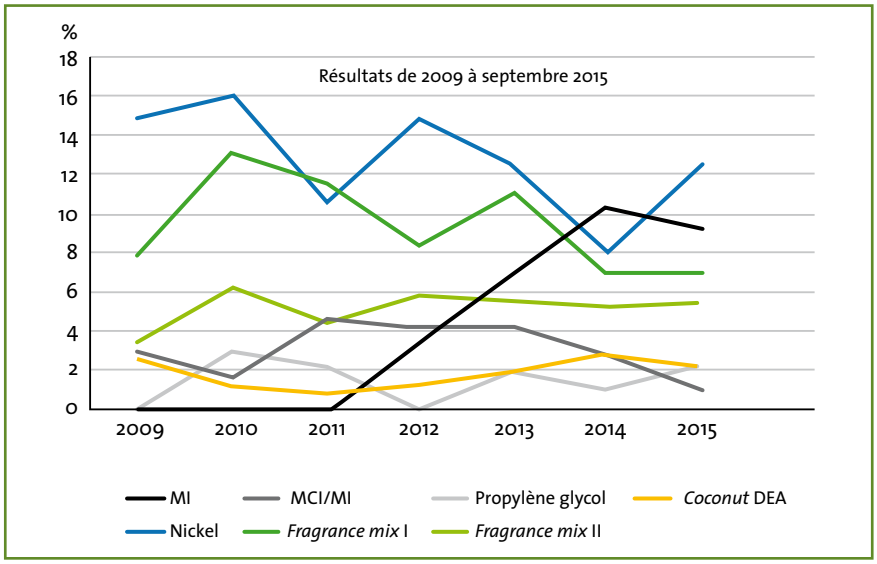

Fig. 1 : Pourcentage des tests positifs de 2009 à septembre 2015 (hôpital Saint-Louis).

destination you™*
... et partager des cours"
de danse, c'est mon rêve.
"Oser montrer
ma peau...

Les rêves deviendraient-ils possibles ?

Psoriasis

Humira® est indiqué dans le traitement du psoriasis en plaques, modéré à sévère, chez les patients adultes qui ne répondent pas à d'autres traitements systémiques comme la ciclosporine, le méthotrexate ou la puvathérapie, ou chez lesquels ces traitements sont contre-indiqués ou mal tolérés. Indication thérapeutique remboursable : Humira® est indiqué chez les patients ayant un psoriasis en plaques grave chronique, en échec (non répondeurs, avec une contre-indication ou intolérants) à au moins deux traitements systémiques parmi la photothérapie, le méthotrexate et la ciclosporine.

Médicament d'exception : prescription en conformité avec la Fiche d'Information Thérapeutique

Pour plus d'informations, veuillez consulter les mentions légales d'HUMIRA® disponibles dans la rubrique "médicaments phares" du site internet http://www.abbvie.fr

abbvie

HUMIRA®
adalimumab
destination you™ *
* Notre priorité c'est vous

15/07/63364686/PM/030 - FR/DER/0715/0429 - 07/2015

Revues Générales
Allergologie

	2009 N : 266	2010 N : 245	2011 N : 242	2012 N : 241	2013 N : 270	2014 N : 213	2015 N : 185	Total N : 1662
Méthylisothiazolinone	NT	NT	NT	3,3 %	7,0 %	10,3 %	9,2 %	7,3 %
Méthylchloroisathiazolinone/ Méthylisothiazolinone	3,0 %	1,6 %	4,5 %	4,1 %	4,1 %	2,8 %	1,1 %	3,1 %
Propylène glycol	NT	2,9 %	2,1 %	0,0 %	1,9 %	1,0 %	2,2 %	1,4 %
Coconut DEA	2,6 %	1,2 %	0,8 %	1,2 %	1,9 %	2,8 %	2,2 %	2,1 %
Nickel	14,9 %	15,9 %	10,7 %	14,9%	12,6 %	8,0 %	8,6 %	12,5 %
Fragrance mix I	7,9 %	13,1 %	11,6 %	8,3 %	11,1 %	7,0 %	7,0 %	9,6 %
Fragrance mix II	3,4 %	6,1 %	4,5 %	5,8 %	5,6 %	7,0 %	7,0 %	5,1 %

Tableau I : Résultats des patch tests pratiqués à l'hôpital Saint-Louis de 2009 à septembre 2015.

de 2009 à septembre 2015 à l'hôpital Saint-Louis.

L'allergène vedette : la méthylisothiazolinone

La méthylisothiazolinone (MI) est très utilisée dans l'industrie, la fabrication de produits domestiques et en cosmétique comme conservateur pour les substances liquides (***tableau II***). C'est l'allergène vedette de ces dernières années : il existe une véritable épidémie de sensibilisation à cette molécule, à laquelle la Commission européenne reste insensible car elle ne la considère pas encore comme sensibilisante. Cette explosion semble avoir été déclenchée par le remplacement des parabènes par des concentrations élevées de MI dans les produits cosmétiques. Les plus anciens d'entre nous se souviennent du Kathon CG® (mélange de méthylchloroisothiazolinone (MCI)/méthylisothiazolinone) dans les années 1980.

- Certains gels d'échographie et d'électrocardiographie
- Nombreux produits cosmétiques :
  - produits d'hygiène : gels, savons, laits nettoyants, mousses à raser et après-rasage, antiperspirants et déodorants ;
  - soins bébé : lingettes ;
  - dentifrices, bains de bouche ;
  - soins capillaires : shampoings, après-shampoings, gels coiffants ;
  - baumes pour les lèvres, maquillage pour les yeux, certains parfums.
- Produits ménagers :
  - lessives et assouplissants liquides ;
  - liquides vaisselle ;
  - produits d'entretien et de nettoyage.
- Divers :
  - lingettes rafraîchissantes.
- Activités professionnelles :
  - adhésifs et colles ;
  - algicides, anti-moisissures (cuir, tissus) et fongicides ;
  - liquides de refroidissement ;
  - peintures à l'eau, laques ;
  - huiles de coupe ;
  - certaines encres d'imprimerie ;
  - pâtes à papier ;
  - industrie chimique.

Tableau II : Sources et usages de la méthylisothiazolinone.

Fig. 2 : Allergie de contact à la méthylisothiazolinone.

La MI est un allergène omniprésent autour de nous, par contact direct ou aéroporté. Selon les contacts, les aspects cliniques sont polymorphes, pouvant alterner les localisations et s'enchaîner dans le temps (***fig. 2***). Parmi la multitude de cas rapportés, certains sont trompeurs. Ainsi, en dermatologie, selon des auteurs belges, il semblerait exister actuellement une troisième "grande simulatrice" : la sensibilisation à la MI.

>>> Un patient de 32 ans sensibilisé aux MCI/MI et MI avait présenté un eczéma de la face interne de la cuisse gauche avec extension aux fesses. La suppression d'un nettoyant pour W.-C. contenant un mélange de MCI/MI a permis la guérison de l'eczéma [1].

>>> Sensibilisée à la MI par des lingettes, une petite fille de 3 ans présentait un eczéma du visage semblable à une der-

matite atopique, apparu après réfection des peintures de l'appartement familial. L'eczéma disparut quelques mois après l'application d'une nouvelle peinture sans isothiazolinones [2].

>>> La MI a été mise en cause dans l'aggravation brutale d'un lichen buccal chez une femme de 61 ans suite au changement d'une prothèse dentaire amovible. Le lichen s'améliorait dès qu'elle enlevait sa prothèse. Après une enquête poussée, les auteurs belges ont identifié l'agent responsable : il ne s'agissait pas d'un allergène dentaire (métaux, acrylates, etc.), mais de l'agent nettoyant de sa prothèse. En effet, la patiente laissait tremper sa prothèse dans du liquide vaisselle contenant de la MI, sans la rincer suffisamment avant l'introduction en bouche [3].

>>> Un an après de multiples traitements (dermocorticoïdes, corticoïdes systémiques, photothérapie) pour un eczéma chronique disséminé chez un homme de 53 ans, le bilan allergologique avait mis en évidence une allergie de contact à la colophane et à différentes isothiazolinones (MI, octylisothiazolinone). La MI fut retrouvée dans les produits d'entretien du cuir de son canapé (atteinte des fesses, de la face postérieure des membres inférieurs), dans son shampoing (atteinte du cuir chevelu) et dans le liquide vaisselle (atteinte des mains, zone où l'eczéma avait débuté) [4].

Une personne sensibilisée à la MI peut voir son eczéma changer de localisation selon qu'elle est exposée à différents produits contenant ou non de la MI. Nous avons ainsi testé une patiente qui présentait un eczéma de la main droite ayant guéri le jour de la consultation et qui venait de développer un eczéma des paupières. L'eczéma de la main avait disparu car elle avait changé de lingettes nettoyantes pour son bébé (les nouvelles lingettes ne contenaient pas de MI), mais elle avait utilisé un nouveau démaquillant pour ses paupières qui, lui, en contenait.

>>> Risque des peintures murales après sensibilisation à la MI : un eczéma des paupières et du visage parfois impressionnant peut être induit par la libération de fortes concentrations de MI contenues dans des peintures récemment appliquées. Des études ont montré que les peintures sèches pouvaient libérer pendant plusieurs semaines des taux de MI suffisants pour pérenniser un eczéma du visage. Des complications respiratoires ont aussi été décrites. Des éruptions aéroportées peuvent également être déclenchées par d'autres produits volatiles : eau pour le fer à repasser, désodorisants d'atmosphère, etc. Les lessives et les adoucissants textiles paraissent peu impliqués, mais il vaut mieux utiliser des produits hypoallergéniques.

D'après notre expérience, de 2012 à septembre 2015, le pourcentage de sensibilisation à la méthylisothiazolinone des patients testés était de 7,3 %. Ailleurs, il variait entre 5 et 10 % [5]. Allons-nous voir ce taux de sensibilisation diminuer ? De nombreux laboratoires dermatologiques commencent à supprimer la MI dans leurs gammes cosmétiques. Ils sont à ce titre en avance sur les décisions de la CEE ! Mais qu'en est-il des sujets déjà sensibilisés compte tenu de l'omniprésence de la MI dans notre vie quotidienne ? Une équipe suédoise a pu empêcher des poussées d'eczéma grâce à l'application d'une crème à 2 % de glutathion qui inactive le mélange MCI/MI [6]. Il peut exister une allergie à d'autres isothiazolinones, davantage par co-sensibilisation que par réaction croisée (octylisothiazolinone, benzisothiazolinone).

Des allergènes émergents ?

1. La *coconut* DEA

La *coconut* DEA ou *coconut* diéthanolamine est dérivée d'un mélange d'acides gras issus de la noix de coco (ou coprah) (***tableau III***). Elle est largement utilisée dans la fabrication de cosmétiques pour ses propriétés viscosantes, surgraissantes et comme stabilisateur de mousse. Elle est aussi incorporée dans certains médicaments topiques et dans l'industrie. Jusqu'à présent, la principale manifestation des allergies de contact à la *coconut* DEA se présentait sous la forme d'un eczéma des mains et des avant-bras, induit par l'utilisation de produits cos-

- Médications à usage dermatologique, notamment certains antimycosiques contenant de la ciclopirox olamine, le Septivon® et le Cyteal®.
- Nombreux produits cosmétiques, où elle est utilisée comme stabilisateur, renforçateur de mousse et agent épaississant :
  - produits d'hygiène : gels, savons, laits nettoyants, mousses à raser, déodorants ;
  - crèmes barrière ;
  - soins capillaires : teintures capillaires, shampoings, après-shampoings, gels coiffants.
- Produits d'entretien :
  - lessives pour lavage à la main ;
  - liquides vaisselle ;
  - nettoyants pour four, W.-C. ;
  - cires, détachants pour la cire.
- Activités professionnelles (stabilisateur, inhibiteur de corrosion, agent antistatique, épaississant) :
  - inhibiteur de corrosion dans les fluides du travail des métaux ;
  - produits de polissage ;
  - huiles hydrauliques ;
  - savons industriels.

Tableau III : Sources et usages de la *coconut* DEA.

métiques ou de détergents. En 2014, une étude finlandaise évaluait cette sensibilisation à 1 % de la population testée [7]. En France, la *coconut* DEA est présente dans certains antimycosiques tels que le Cyteal® et le Septivon® qui, utilisés sur des peaux irritées, en font un allergène potentiellement puissant [8].

L'aspect clinique peut être trompeur après sensibilisation par un antimycosique (Mycoster® ou génériques), dont l'eczéma est traité par Cyteal®© ou Septivon® et qui devient plus ou moins disséminé ; un cas de syndrome DRESS a été suspecté [9]. La difficulté du diagnostic étiologique réside dans le fait que la dénomination internationale INCI (*coconut* DEA) n'est pas valable pour les médicaments. Ainsi celle-ci est-elle désignée sous les termes de diéthanolamide d'acides gras de coprah dans les antimycosiques à base de ciclopirox olamine (Mycoster® crème et génériques) et le Septivon®, et de di(hydroxyéthylalcanamide) ou Comperlan KD® dans le Cyteal®.

La diéthanolamine (DEA) et la monoéthanolamine (MEA) sont des impuretés contenues dans la *coconut* DEA lors de sa synthèse : l'allergie à la *coconut* DEA peut parfois être due à une sensibilisation à la MEA (contenue dans l'allergène testé de Chemotechnique Diagnostics© en 1997). Une allergie croisée est également évoquée. Selon notre expérience, de 2009 à septembre 2015, le pourcentage de sensibilisation à la *coconut* DEA des patients testés était de 2,1 %.

2. Le propylène glycol

Le propylène glycol (PG), ou propane-1,2-diol, est largement utilisé dans l'industrie pharmaceutique comme solvant et comme véhicule pour les médicaments instables et insolubles dans l'eau (***tableau IV***). Il est également employé comme additif en cosmétologie et dans l'industrie alimentaire (support d'arômes, épaississant et gélifiant).

- Nombreuses médications à usage dermatologique : surtout crèmes, gels et lotions (corticoïdes locaux, minoxidil…).
- Médicaments : certains comprimés, sirops, etc. et certaines formulations injectables (diazépam, lorazépam), anesthésiques locaux, antiseptiques, vitamines et hormones.
- Certains gels d'échographie et d'électrocardiographie.
- Nombreux produits cosmétiques :
  - produits d'hygiène : gels, savons, laits nettoyants, mousses à raser et after-shave, antiperspirants et déodorants ;
  - soins pour bébé : lingettes, certains désinfectants ;
  - dentifrices, bain de bouche ;
  - soins capillaires : shampoings, après-shampoings, gels coiffants ;
  - baumes pour les lèvres, maquillage pour les yeux, certains parfums.
- Solvant pour les cigarettes électroniques.
- Certains sprays et désinfectants de l'air ambiant (stabilise la taille des gouttes).
- Activités professionnelles :
  - liquides de refroidissement ;
  - liquides de frein ;
  - plastifiants, lubrifiants ;
  - fuel ;
  - produits de dégivrage ;
  - agents antimoussants ;
  - certaines encres d'impression ;
  - synthèse de résines polyester ;
  - colorants textiles ;
  - alimentation animale.
- Alimentaire (code E1520) :
  - solvant et stabilisateur dans certains aliments : boissons, biscuits, gâteaux, bonbons ;
  - épaississant, clarifiant, stabilisant dans certains aliments et boissons : bière, sauces pour salades, pâtes à gâteaux.

Tableau IV : Sources et usages du propylène glycol.

Près de la moitié des corticoïdes locaux, antibactériens, antifongiques, anti-acnéiques ainsi que de multiples émollients contiennent du PG, ce qui peut rendre difficile la prescription de nombreux topiques. Seuls d'anciens articles mettent en cause le PG dans la survenue d'allergies de contact. En 1991, une équipe de Géorgie, aux États-Unis, avait évalué l'incidence des allergies au PG comme étant de l'ordre de 2 % [9]. Dans cette étude, les auteurs relevaient que les produits les plus fréquemment mis en cause étaient les dermocorticoïdes, les antifungiques et le minoxidil. Des cas d'eczéma disséminés avaient été déclenchés par des tests de provocation par voie orale au PG. En 2002, sur 11 cas de réactions au minoxidil, le PG était impliqué dans 9 d'entre eux [10]. Le REVIDAL-GERDA (Réseau de Vigilance en Dermatologie Allergologie rattaché au Groupe d'Étude et de Recherche en Dermatologie Allergologie) évaluait l'incidence des allergies au PG à 0,64 % (14/2196 tests) en 2004.

Étant donné son omniprésence et le développement des cigarettes électroniques, il paraît utile de faire des études prospectives sur le pouvoir sensibilisant du PG, bien qu'à ce jour aucun cas d'allergie au PG contenu dans le liquide des e-cigarettes n'ait été décrit. À noter que, d'après notre expérience, l'incidence de l'allergie au PG est de 1,4 %.

Des allergènes et photoallergènes toujours d'actualité

1. Le nickel

On pensait qu'avec la directive de la CEE limitant la concentration en nickel libérée par les objets en contact avec la peau (objets vestimentaires, téléphones portables) l'incidence de cette sensibilisation allait fortement diminuer. Or, celle-ci reste d'actualité en raison de la persistance ou de l'apparition de nouveaux contacts. Le test à la diméthylglyoxime permet de révéler un taux de nickel suffisant pour déclencher une allergie. Un coton-tige est imbibé de cette substance et frotté sur le matériel suspect : le test est positif si le coton devient rose (***fig. 3***).

>>> Une équipe bordelaise a publié le premier cas d'eczéma de la main déclenché par le nickel libéré par le manche d'une cigarette électronique. Elle a complété son étude par un test à la diméthylglyoxime et a mis en évidence le fait que 4 cigarettes électroniques neuves sur 13 libéraient une quantité excessive de nickel [11].

>>> Un cas exceptionnel d'eczéma disséminé consécutif à la pose d'un implant tubaire, l'Essure® (contraception définitive), a été décrit par cette même équipe. Cet implant contient du nickel.

Fig. 3 : Test positif à la diméthylglyoxime.

>>> En esthétique, la chirurgie du vieillissement est retardée pour les patients qui ont recours à des méthodes alternatives stimulant les fibroblastes par une induction thermique du derme (lasers, ultrasons, radiofréquence). En 1 an, nous avons observé 3 cas d'eczéma aigu du visage 24 à 48 heures après une radiofréquence fractionnée (***fig. 4 et 5***). Les tests allergologiques retrouvaient une allergie de contact au nickel et un test positif à la diméthylglyoxime pour la pièce en contact avec la peau (observations non publiées).

Fig. 4 : Réaction à 48 h après radiofréquence fractionnée.

Fig. 5 : Test positif avec la tête radiofréquence.

>>> Les nouveaux objets connectés peuvent également contenir du nickel (téléphones portables, ordinateurs). Une équipe espagnole a montré que le contact répété des doigts avec le nickel contenu dans des pièces de 1 et 2 € pouvait déclencher un eczéma de contact chez des sujets sensibilisés au nickel [12].

2. Les substances parfumantes et les huiles essentielles

Depuis quelques années, les allergies de contact à ces substances sont recherchées par le biais de deux mélanges, le *fragrance mix* I et le *fragrance mix* II, qui contiennent les substances parfumantes les plus sensibilisantes (***tableau V***). L'oxydation par l'air ambiant modifie certaines molécules qui deviennent alors beaucoup plus allergisantes (linalol, limonène, géraniol, etc.), c'est pourquoi lorsque l'on recherche une sensibilisation, il faut ajouter des allergènes oxydés et surtout les produits appliqués par les patients dont certaines molécules peuvent, avec le temps, être oxydées.

L'usage de plus en plus répandu des huiles essentielles "bio" en automédication (cosmétologie, aérosols) faisait craindre une augmentation de leur pouvoir sensibilisant, d'autant qu'elles contiennent très souvent les allergènes des *fragrance mix* I et II. À notre connaissance, peu de cas d'allergies de contact ont cependant été rapportés. Cela pourrait s'expliquer par la complexité de ces huiles, impliquant un phénomène d'emprisonnement des substances les plus sensibilisantes [13].

2. L'octocrylène

L'octocrylène est un filtre solaire anti-UVB et UVA courts qui sert aussi à stabiliser d'autres filtres solaires instables. Il est inclus dans de nombreux produits solaires et dans certains cosmétiques (***tableau VI***). Il est actuellement le principal photoallergène,

Revues Générales
Allergologie

POINTS FORTS

- La dermato-allergologie et la photodermatologie sont indispensables pour le diagnostic de certaines dermatoses inflammatoires.
- Il existe une véritable épidémie d'allergie à la méthylisothiazolinone (5 à 10 % des sujets testés), qui peut prendre des aspects trompeurs.
- Il ne faut pas oublier les allergènes classiques (nickel, substances parfumantes).

bien que quelques cas d'allergies de contact aient été décrits. Dans la majorité des cas, la réaction fait suite à une photosensibilisation antérieure à un AINS, le kétoprofène [14]. Les réactions peuvent être violentes et nécessiter une hospitalisation. Une photosensibilisation chronique pourrait également subsister [15].

Des allergies de contact à certaines substances parfumantes peuvent être associées. Il existe des réactions croisées fréquentes avec des molécules ayant des

Composants du *fragrance mix* I		
	Dénomination INCI	**Utilisations et huiles essentielles en contenant**
Aldéhyde alpha-amyl cinnamique	*Alpha-amyl-cinnamaldehyde*	
Aldéhyde cinnamique	*Cinnamaldehyde*	Essence de cannelle (*Cinnamomum aromaticum*) Essence de muscade (*Myristica fragrans*)
Alcool cinnamique	*Cinnamyl alcohol*	Essences naturelles comme la jacinthe (genre *Hyacinthus*)
Mousse de chêne	*Oak moss absolute*	
Hydroxycitronellal	*Hydroxycitronellal*	Odeur de lilas ou de muguet
Eugénol	*Eugenol*	Clou de girofle (*Eugenia caryophyllus*), marjolaine, muscade, piment rouge, feuilles de cannelle, dentisterie
Isoeugénol	*Isoeugenol*	Ylang-ylang (*Cananga odorata*), etc.
Géraniol	*Geraniol*	Essence de rose, néroli (*Citrus aurantium*), lavande (*Lavandula*), géranium (*Pelargonium asperum*), rose, palmarosa (*Cymbopogon martinii*), ylang-ylang (*Cananga odorata*), coriandre (*coriandrum*), thym (*Thymus vulgaris*), gingembre (*Zingiber officinalis*), muscade (*Myristica fragrans*).
Composants du *fragrance mix* II		
	Dénomination INCI	**Utilisations et huiles essentielles en contenant**
Lyral®, Kovanol®	Hydroxyisohexyl 3-cyclohexene carboxaldéhyde	
Coumarine	Coumarine	Odeur de "foin fraîchement coupé", fève Tonka (*Dipteryx odorata*), cannelle de Chine (*Cinnamomum aromaticum*), feuille de maïs (*Zea mays*), lavande vraie (*Lavandula angustifolia*).
Citronellol	*Citronellol*	
Aldéhyde alpha-hexyl cinnamique	*Alpha-hexylcinnamaldehyde*	Odeur de jasmin
Farnésol	*Farnesol*	Parfum de synthèse antibactérien Odeur de muguet
Citral	*Citral*	Essence de citron (*Citrus medica)*

Tableau V : Différents composants des *fragrance mix* I et II et les huiles essentielles qui en contiennent.

L'octocrylène est un filtre antisolaire entrant dans la composition de nombreux produits solaires.

Il est responsable de cas de sensibilisation, le plus souvent après expositions solaires (photoallergies), et plus rarement d'eczéma de contact (sans exposition solaire).

Sources et usages

- Cosmétiques :
– crèmes et sticks antisolaires ;
– crèmes avec facteur de protection solaire (FPS) ;
– certaines "BB *creams*".

La sensibilisation à l'octocrylène peut aussi entraîner une allergie à d'autres substances qui, par précaution, ne doivent pas être utilisées :

- Certains anti-inflammatoires non stéroïdiens :
– kétoprofène : Kétum gel® et, dans d'autres pays, Profenid® gel, Fastum® gel, Lasonil® gel, Artrosilene® gel, Oruvail® gel, etc. ;
– dexketoprofen, piketoprofen (Calmatel® gel) ;
– acide tiaprofénique : Surgam® et génériques.
- Certains filtres solaires de type benzophénone, surtout la benzophénone-3.
- Certains médicaments contre l'hypercholestérolémie, le fénofibrate (Lipanthyl®, Fegénor®, Secalip® et génériques).

Tableau VI : Sources et usages de l'octocrylène.

Fig. 6 : Photo-allergie croisée à l'octocrylène, au kétoprofène et à la benzophénone.

structures proches, avec ou sans métabolisme cutané (***fig. 6***) :
– autres AINS, dexkétoprofène, pikétoprofène (gel Calmatel®) et acide tiaprofénique ;
– benzophénones (filtres solaires) ;
– fénofibrate.

Conclusion

Il apparaît, au fil des ans, que les explorations allergologiques et photobiologiques constituent toujours une spécialité à part entière de la dermatologie, permettant de diagnostiquer certaines dermatoses atypiques, qui parfois conduisent à des traitements inefficaces. La coopération entre les différents centres de dermato-allergologie (dont le REVIDAL-GERDA) est nécessaire à la détection des nouveaux allergènes, que ce soit par le partage des connaissances ou par le biais des études prospectives. Le rôle de tous les dermatologues est également essentiel car les patients testés apportent trop rarement les produits suspects, ce qui peut retarder l'individualisation d'allergènes émergents.

Bibliographie

1. Lundov MD, Menné T. Airborne exposure to methylchloroisothiazolinone and methylisothiazolinone from a toilet cleaner. *Contact Dermatitis*, 2013;68:252-253.
2. Madsen JT, Andersen KE. Airborne allergic contact dermatitis caused by methylisothiazolinone in a child sensitized from wet wipes. *Contact Dermatitis*, 2014;70: 183-184.
3. Aerts O, Meert H, Janssens S *et al.* A sudden flare-up of a quiescent oral lichen planus: methylisothiazolinone as the prime suspect? *Contact Dermatitis*, 2015; 72:186-189.
4. Vandevenne A, Vanden Broecke K, Goossens A. Sofa dermatitis caused by methylisothiazolinone in a leather-care product. *Contact Dermatitis,* 2014;71:111-113.
5. Puangpet P, Chawarung A, McFadden JP. Methylchloroisothiazolinone/Methylisothiazolinone and methylisothiazolinone allergy. *Dermatitis*, 2015;2:99-102.
6. Isaksson M. Successful inhibition of allergic contact dermatitis caused by methylchloroisothiazolinone/methylisothiazolinone with topical glutathione. *Contact Dermatitis*, 2015;73:126-128.
7. Aalto-Korte K, Pesonen M, Kuuliala O *et al.* Occupational allergic contact dermatitis caused by coconut fatty acids diethanolamide. *Contact Dermatitis*, 2014;70: 169-174.
8. Badaoui A, Amsler E, Raison-Peyron N *et al.* An outbreak of contact allergy to cocamide diethanolamide? *Contact Dermatitis*, 2015;72:407-409.
9. Catanzaro JM, Smith JG. Propylene glycol dermatitis. *J Am Acad Dermatol*, 1991; 24:90-95.
10. Friedman ES, Friedman PM, Cohen DE *et al.* Allergic contact dermatitis to topical minoxidil: etiology and treatment. *J Am Acad Dermatol*, 2002;46:309-312.
11. Maridet C, Atge B, Amici JM *et al.* The electronic cigarette: the new source of nickel contact allergy of the 21st century? *Contact Dermatitis*, 2015; 73: 49-50.
12. Isnardo D, Vidal J, Panyella D *et al.* Nickel transfer by fingers. *Actas Dermosifiliogr*, 2015;106:e23-e26.
13. Crépy MN. Dermatites de contact professionnelles dans le secteur de l'esthétique. *Références en Santé au Travail*, 2014;137:151-168.
14. De Groot AC, Roberts DW. Contact and photocontact allergy to octocrylene: a review. *Contact Dermatitis*, 2014;70:193-204.
15. Devleeschouwer V, Roelandts R, Garmyn M *et al.* Allergic and photoallergic contact dermatitis from ketoprofen: results of (photo) patch testing and follow-up of 42 patients. *Contact Dermatitis*, 2008;58:159-166.

L'auteur a déclaré ne pas avoir de conflits d'intérêts concernant les données publiées dans cet article.

Revues Générales
Physiologie

Barrière épidermique et besoin en eau : innovation pour une hydratation en continu

RÉSUMÉ : L'eau est un élément indispensable à la peau dans son rôle d'interface entre l'organisme et le milieu extérieur. Le *Stratum corneum*, par sa structure et ses composants, assure essentiellement cette fonction protectrice. Il maintient une barrière épidermique fonctionnelle, et il est également capable de s'adapter en cas de modifications de son environnement. Ce rôle dynamique ne peut s'opérer que si un bon taux d'hydratation est maintenu en permanence au niveau de l'épiderme.
Pour protéger la peau de la déshydratation, les efforts de recherche ont mis au point un soin dermocosmétique permettant une efficacité hydratante longue durée et continue.

→ **N. ROOS[1], Ch. LAFFORGUE[2], S. MOISSON[3]**
[1] Dermatologue, PARIS.
[2] Dermopharmacologue et Cosmétologue, Faculté de Pharmacie de CHÂTENAY-MALABRY.
[3] Recherche & Développement Neutrogena, Johnson & Johnson Santé Beauté, VAL DE REUIL.

La fonction la plus importante de la peau est celle de barrière entre l'extérieur et l'intérieur de l'organisme. Cette barrière physique est principalement localisée dans le *Stratum corneum* (SC), la couche la plus externe de l'épiderme.

Longtemps considéré comme une simple enveloppe inerte et comparé à "un mur de briques", dont les cornéocytes seraient les briques et la matrice lipidique le mortier, le SC est en réalité une couche cellulaire vivante, intelligente et réactive. D'une part, il est capable de s'adapter aux facteurs externes que représentent les agressions chimiques ou mécaniques, la chaleur, les infections et les rayonnements ultraviolets (barrière "*outside in*"). D'autre part, il protège le corps de la perte en eau et autres composants (barrière "*inside out*") [1, 2].

Sa composition est plus complexe qu'on ne le pensait il y a une dizaine d'années, et ses fonctions, multiples, sont parfois méconnues.

La barrière épidermique en première ligne

L'épiderme est un épithélium pavimenteux stratifié en constant renouvellement, composé majoritairement de kératinocytes. Il se divise en quatre couches successives : en profondeur, la couche basale (*Stratum basale*) dans laquelle les kératinocytes ont une activité germinative, puis la couche épineuse (*Stratum spinosum*), la couche granuleuse (*Stratum granulosum*) et, en surface, la couche cornée (*Stratum corneum*). Au fur et à mesure de leur montée dans l'épiderme, les kératinocytes perdent leur fonction de prolifération pour s'engager dans une phase de différenciation dont le produit final est le SC [3].

Les séquences de la transition épidermique sont les suivantes :
– prolifération cellulaire avec formation des kératinocytes au sein de la couche basale ;
– différenciation squameuse des kératinocytes en cornéocytes dans la couche granuleuse ;

– formation du SC grâce à la transition des kératinocytes dans la couche granuleuse ;
– maturation du SC avec formation d'une barrière protectrice ;
– séparation enzymatique des cornéocytes ;
– desquamation [4].

L'ensemble de ces phénomènes correspond au renouvellement complet de l'épiderme et prend environ 4 semaines, dont 2 au niveau du SC [4].

C'est dans la couche granuleuse que les kératinocytes subissent des transformations majeures leur permettant de devenir des cornéocytes. Ils perdent leur noyau, dégradent leurs organites par l'action des lysosomes, et s'aplatissent tout en formant des enveloppes cornées rigides. Si les cornéocytes sont des cellules sans noyau, elles n'en sont pas moins fonctionnelles [4].

La différenciation épidermique peut être considérée comme un processus de maturation continue et orientée des kératinocytes. La fonction de barrière de perméabilité assurée par le SC est la résultante de ces modifications biochimiques, métaboliques et immunologiques qui surviennent au niveau des kératinocytes tout au long de leur migration [3].

À côté des kératinocytes, on retrouve d'autres types cellulaires présents de façon permanente ou transitoire dans l'épiderme :
– les mélanocytes, dont la fonction est d'assurer une barrière pigmentaire et photoprotectrice ;
– les cellules de Langerhans, dont le rôle est de capturer les antigènes, d'en assurer l'endocytose et de les réexprimer à leur surface pour transmettre l'information aux lymphocytes T et les activer. Elles remplissent donc une fonction de barrière immunitaire adaptative contre les pathogènes exogènes à la peau ;
– les cellules de Merkel ayant une fonction de mécanorécepteur [3].

Par ailleurs, plusieurs composants matriciels sont indispensables au SC pour assurer une fonction barrière efficace :

>>> Lipides intercellulaires

La matrice lipidique lamellaire intercornéocytaire représente le fameux "mortier". Elle comprend trois grandes classes de lipides : les céramides (environ 40-50 % en poids), le cholestérol (25 %) et les acides gras libres (10-15 %) [4].

Puisque les enveloppes cornées sont imperméables à la plupart des substances, la voie de pénétration principale dans le SC est celle de la voie intercellulaire. Les avancées scientifiques ont mis en évidence que la principale fonction de la phase lamellaire n'est pas tant une fonction de cohésion – ce rôle étant assuré en réalité par les cornéodesmosomes – mais une fonction de filtration. Les lipides de la phase lamellaire régulent le contenu en eau et les flux au sein du SC, et modulent la perte en eau transépidermique [4].

>>> Cornéodesmosomes

Désignés comme les rivets du SC, les cornéodesmosomes sont des desmosomes modifiés composés de trois protéines majoritaires et spécialisées : la desmogléine-1, la desmocolline-1, et la cornéodesmosine [4]. Ils maintiennent une cohésion intercellulaire forte entre les cornéocytes afin d'assurer la résistance du SC aux forces de tension. Il existe une relation directe entre le nombre de cornéodesmosomes et la force de cohésion cellulaire [5]. La dégradation des cornéodesmosomes constitue une étape cruciale du processus physiologique de desquamation. Elle est assurée par des protéases dont l'activité est contrôlée par la teneur en eau et le pH [6].

>>> Facteurs naturels d'hydratation

Trouvés exclusivement dans le SC, les *Natural Moisturizing Factors* (NMF) sont composés d'acides aminés hydrophiles et de leurs dérivés. Ils proviennent majoritairement de la dégradation de la filaggrine, protéine elle-même issue d'un précurseur, la pro-filaggrine, synthétisée et stockée au niveau du *Stratum granulosum* dans les grains de kératohyaline. Les NMF contiennent également des composants extracellulaires tels que des sucres, de l'acide hyaluronique et de l'urée [7].

Les NMF participent à la rétention de l'eau à l'intérieur des cornéocytes. Leur rôle d'agent humectant permet aux couches les plus superficielles du SC de rester hydratées malgré l'action asséchante de l'environnement [7].

>>> Peptides antimicrobiens

Les peptides antimicrobiens sont un groupe hétérogène de petits peptides capables de tuer un large spectre de micro-organismes. Ils sont synthétisés par les kératinocytes, dès le *Stratum granulosum*. Grâce à leur charge positive, ils s'attachent et s'insèrent dans les membranes chargées négativement des bactéries et des champignons, créant des pores et provoquant la lyse de ces agents infectieux. Ils exercent aussi diverses activités immunomodulatrices [5, 8].

Les fonctions de la barrière épidermique

Les fonctions protectrices de l'épiderme sont multiples (***tableau I***) et toute altération de la peau retentit sur une ou plusieurs fonctions. Ces fonctions concourent à maintenir l'intégrité de la barrière dans une peau saine.

La corégulation entre les fonctions de l'épiderme

Parmi toutes les fonctions protectrices de l'épiderme qui sont corégulées, les

Revues Générales
Physiologie

Fonction	Type de structure et/ou composant
Perméabilité	Organisation des bicouches lamellaires lipidiques, enveloppe cornée des cornéocytes, jonctions cellulaires
Antimicrobienne	Peptides antimicrobiens, certains lipides (acides gras libres, sphingosine), chimiokines, pH acide
Réponse immunitaire	Cellules de Langerhans, récepteurs "*toll-like*"
Antioxydante	Réseau d'antioxydants enzymatiques et non enzymatiques : α-tocophérol, ubiquinol, acide ascorbique…
Photoprotection	Mélanine, acide urocanique, propriétés réfléchissantes du SC

Tableau I : Le SC : barrière multifonctionnelle (d'après [4]).

plus intimement liées sont la défense antimicrobienne et la perméabilité :
– en premier lieu, elles sont toutes deux localisées dans les domaines extracellulaires ;
– certains lipides des bicouches lamellaires ont une activité antimicrobienne, à savoir les acides gras libres et la sphingosine ;
– les peptides antimicrobiens sont localisés dans les corps lamellaires (avec les lipides) et sont co-délivrés dans les espaces extracellulaires ;
– l'expression et la sécrétion des peptides antimicrobiens augmentent après effraction de la barrière épidermique, parallèlement à l'augmentation de la synthèse des lipides [1].

Considérant ce lien intime entre perméabilité et fonction microbienne, on comprend l'intérêt d'utiliser un soin cosmétique favorisant une hydratation optimale et une meilleure étanchéité.

L'hydratation au cœur de la barrière de perméabilité

L'eau est un élément essentiel pour le maintien des fonctions barrières de la peau et il est donc nécessaire de favoriser une hydratation optimale afin de garder une peau saine et souple [7].

Trois facteurs principaux interviennent dans l'hydratation de l'épiderme :
– la formation et l'empaquetage des lipides épidermiques, et leur organisation dans la phase lamellaire ;
– l'interdigitation des cornéocytes dans la phase lamellaire, créant un chemin de diffusion pour l'eau plus long, sinueux et indirect, ce qui a pour conséquence de retarder la perte en eau transépidermique ;
– la présence de NMF dans les cornéocytes [4].

Plus récemment, le rôle des aquaporines, protéines transmembranaires formant des canaux hydriques, a été découvert. Elles permettent le passage des molécules d'eau de part et d'autre de la membrane cellulaire, jouant ainsi un rôle important dans le contrôle de l'hydratation [9].

Il existe un gradient d'eau au sein de l'épiderme, la couche basale étant la mieux hydratée, et la surface, au contact de l'air, ayant une teneur en eau plus faible. La perte en eau à la surface de la peau étant continue, le maintien d'un bon niveau d'hydratation relève donc d'un équilibre dynamique au sein du SC. Cette teneur en eau n'est pas seulement indispensable à la fonction barrière, elle joue aussi un rôle important dans la régulation et l'activation des enzymes intra et extracellulaires qui contrôlent le processus de différenciation épidermique et sa desquamation [10].

Dès lors que des perturbations altèrent les flux d'eau, une cascade d'événements va se produire pour activer la réparation de la barrière. De nombreux facteurs peuvent être à l'origine de ces perturbations : facteurs exogènes (humidité, agents irritants, exposition aux UV), mais aussi facteurs endogènes (âge, origine ethnique, génétique, maladie, alimentation). L'âge, en particulier, est associé à des modifications dans la composition de la peau qui affaiblissent la barrière de perméabilité et réduisent en conséquence sa capacité à se réparer elle-même [4].

La perturbation de la fonction barrière active des voies de signalisation qui stimulent des réponses métaboliques dans le SC. La réponse principale est l'augmentation temporaire de la biosynthèse des lipides. Mais des agressions répétées peuvent perturber la capacité du SC à s'adapter et entraîner sécheresse et irritation, voire initier des cascades inflammatoires au niveau des couches plus profondes de la peau. Pour prévenir cette série d'événements, il est nécessaire de maintenir un bon niveau d'hydratation qui permettra à la peau d'assurer ses fonctions ou de les restaurer le cas échéant [4].

La science "*outside in/inside out*" permet le développement de nouvelles technologies pour hydrater la peau en continu

Les progrès scientifiques dans la compréhension de la nature dynamique de la barrière de la peau et ses différentes fonctions intégrées ont guidé le développement de solutions d'hydratation et de soins de la peau. Ces technologies innovantes, issues de la R & D de Johnson & Johnson, ont démontré une efficacité à la fois clinique et esthétique.

Pour protéger la peau de la déshydratation, Johnson & Johnson a développé une technologie exclusive, combinant à la fois une hydratation intense et une texture légère et rafraîchissante, dans sa nouvelle gamme Neutrogena Hydro Boost.

POINTS **FORTS**

- Le *Stratum corneum* est une couche dynamique exerçant une fonction barrière "*inside out*" et "*outside in*".
- L'eau est indispensable au maintien de la fonction barrière du *Stratum corneum*.
- La recherche Johnson & Johnson a développé un soin hydratant doté d'une technologie de diffusion progressive à base d'acide hyaluronique.
- Le gel-crème Hydro Boost permet de protéger la barrière de la peau et de l'hydrater en continu sur 24 heures.

>>> Neutrogena Hydro Boost, une formulation et une galénique uniques, au service d'une hydratation continue

L'innovation est une formulation "matricielle" constituée d'un gel hyaluronique complexe de haut poids moléculaire. Cette molécule hygroscopique, présente naturellement dans la peau, a le pouvoir de retenir jusqu'à 1 000 fois son poids en eau. L'efficacité de l'acide hyaluronique est renforcée par la présence de glycérine et d'agents émollients associés au sein d'une structure matricielle. Cette structure matricielle gel-crème est une formule construite sur une base de cristaux liquides. Les agents émollients agencés en phase lamellaire se combinent avec la peau pour renforcer la barrière cutanée et délivrer une hydratation continue. L'eau est emmagasinée au cœur de l'épiderme et se libère progressivement pour une hydratation tout au long de la journée. Les études cliniques ont montré que le gel-crème Hydro Boost de Johnson & Johnson réduisait les signes de la peau sèche et maintenait la peau hydratée pendant 24 heures [11].

En plus de l'efficacité hydratante, Johnson & Johnson a recherché une galénique unique et innovante pour intégrer le gel hyaluronique complexe. Il s'agit d'une texture gel effet liquide, léger et fondant. Hydro Boost Gel-Crème est conçu avec le minimum d'huiles et d'esters liquides couramment retrouvés dans les crèmes hydratantes. Cette texture inédite pénètre instantanément, sans laisser de film gras ou collant [11].

Un test en aveugle, effectué sur 335 femmes et *versus* un produit prestige, a montré une très bonne appréciation de ce gel fondant sur les critères suivants : effet désaltérant, hydratation et douceur, avec des résultats > 85 % et équivalents, voire supérieurs, à l'autoévaluation du produit prestige [12].

Bibliographie

1. Elias PM. The skin barrier as an innate immune element. *Semin Immunopathol*, 2007;29:3-14.
2. Baroni A, Buommino E, De Gregorio V *et al.* Structure and function of the epidermis related to barrier properties. *Clin Dermatol*, 2012;30:257-262.
3. Dréno B. Anatomie et physiologie de la peau et de ses annexes. *Annales de dermatologie*, 2009;136:S247-S251.
4. Del Rosso JQ, Levin J. The clinical relevance of maintaining the functional integrity of the stratum corneum in both healthy and disease-affected skin. *J Clin Aesthet Dermatol*, 2011;4:22-42.
5. Voegeli R, Rawlings AV. Corneocare: the role of the stratum corneum and the concept of total barrier care. *Household and Personal Care Today*, 2013;8:7-17
6. Harding CR. The stratum corneum: structure and function in health and disease. *Dermatol Ther*, 2004;17 Suppl 1:6-15.
7. Rawlings AV, Harding CR. Moisturization and skin barrier function. *Dermatol Ther*, 2004;17 Suppl 1:43-48.
8. Abdayem R, Haftek MD. Barrière épidermique. EMC – *Cosmétologie et Dermatologie esthétique*, 2015;10:1-7.
9. Kitchen P, Day RE, Salman MM *et al.* Beyond water homeostasis: Diverse functional roles of mammalian aquaporins. *Biochim Biophys Acta*, 2015;1850: 2410-2421.
10. Crowther JM, Matts PJ, Kaczvinsky JR. Changes in Stratum Corneum Thickness, Water Gradients and Hydration by Moisturizers. In: Lodén M, Maibach HI(eds.) Treatment of Dry Skin Syndrome. *Springer Berlin Heidelberg*, 2012:545-560.
11. Dufort M *et al.* A gel matrix-based moisturizer delivers significant hydration, high aesthetics, and skin-barrier benefits. In: *23rd World Congress of Dermatology Abstracts and Proceedings*, Vancouver, 2015.
12. Johnson & Johnson. Data on file Study #CS-150220094814-SAMR, 2015.

N. Roos et Ch. Lafforgue ont déclaré ne pas avoir de conflits d'intérêts concernant les données publiées dans cet article. S. Moisson a déclaré être salariée des laboratoires Johnson & Johnson.

Avec le soutien institutionnel de Johnson & Johnson et Neutrogena.

Actualités
Infectiologie

Quoi de neuf en dermato-infectiologie ?

→ P. DEL GIUDICE
Infectiologie-Dermatologie,
Centre Hospitalier Intercommunal de Fréjus-Saint-Raphaël, FRÉJUS.

>>> **L'année 2015 a été marquée par l'épidémie d'Ebola** qui a sévi en Sierra Leone, au Libéria et en Guinée-Conakry. Cette épidémie s'est stabilisée pour être totalement contrôlée fin 2015. Ces nouvelles rassurantes ont pourtant fait place à d'autres informations surprenantes et parmi celles-ci la possibilité pour le virus d'une transmission sexuelle. Un article du *New England Journal of Medicine* [1] rapporte le cas d'un patient ayant survécu au virus Ebola qui avait transmis le virus à sa partenaire. Les virus isolés du sang et les sécrétions séminales du patient survivant étaient concordants avec une transmission directe. Le virus présentait des particularités au sein de son génome, absentes des autres virus. Cette transmission est survenue 179 jours ou plus après le début de la maladie chez le patient. Ainsi, bien que les nouvelles soient très rassurantes concernant l'évolution de l'épidémie d'Ebola, d'autres informations nous incitent à ne pas baisser la garde.

>>> **La prise en charge des *Molluscum contagiosum* est discutée.** Olsen *et al.* [2] ont étudié le temps de résolution, la transmission et la qualité de vie chez les enfants porteurs de *Molluscum contagiosum*. Pour ce faire, 306 enfants âgés de 4 à 15 ans ont été suivis. Le temps moyen de résolution spontanée était de 13,3 mois ; 30 % n'avaient pas disparu à 18 mois et seulement 13 % étaient toujours présents à 24 mois. La transmission à d'autres enfants de la maison avait lieu dans 40 % des cas. La présence de *Molluscum contagiosum* avait un effet modeste sur la qualité de vie de la plupart des enfants. Les auteurs concluent que, compte tenu de la bonne acceptation par les enfants des *Molluscum* et de leur résolution spontanée, les mesures les plus simples à recommander sont les suivantes : rassurer les parents et privilégier l'abstention thérapeutique.

>>> **La babésiose est une maladie zoonotique émergente.** Il s'agit d'une parasitose de type protozoose transmise par les tiques. *Babesia venatorum* est une nouvelle espèce de *Babesia*. Des auteurs chinois ont décrit 48 cas de cette infection [3]. La symptomatologie était principalement représentée par de la fièvre dans 2/3 des cas, des céphalées, des arthromyalgies, une fatigue et des nausées. Par ailleurs, 20 % des patients présentaient un érythème asymptomatique autour du site de la morsure de tique, parfois associé à une lymphadénopathie. Ainsi, la survenue d'un érythème autour d'une morsure de tique ne semble pas être l'exclusivité de la maladie de Lyme, mais peut *a priori* survenir au cours d'une infection par *Babesia*. Les auteurs de l'article ne montrent pas d'iconographie, ce qui ne permet donc pas d'avoir une idée précise de l'aspect clinique. Toutefois, cette information est importante dans des cas d'érythème après morsure de tique pour lesquels l'étiologie de la maladie de Lyme serait mise en défaut. Le diagnostic repose sur la PCR dans le sang à la recherche de *Babesia*.

>>> **Le virus du Chikungunya, bien connu pour avoir été à l'origine d'une épidémie majeure à La Réunion, constitue un risque,** en particulier dans le sud de la France où est présent son vecteur, le moustique *Aedes albopictus*. Depuis plusieurs années, une surveillance est donc en place dans le Sud afin d'observer sa possible implantation ou une épidémie d'infection à Chikungunya pendant la période estivale, voire d'autres arboviroses comme la dengue ou le virus Zika. En septembre-octobre 2014, 12 cas confirmés d'infections autochtones au virus du Chikungunya ont été détectés dans la zone de Montpellier [4]. Un patient de retour du Cameroun et vivant dans cette zone semble avoir été à l'origine de cette épidémie. Cette affection se caractérisant par des arthralgies, de la fièvre et une éruption cutanée érythémateuse morbilliforme, il importe qu'elle soit également reconnue par les dermatologues. Ceux-ci seraient, en effet, en première ligne pour diagnostiquer le début d'une épidémie potentielle. L'épidémie survenue en 2014 confirme en tout cas le potentiel épidémique de ce virus dans le sud de la France en période estivale.

>>> **Quelle stratégie de décolonisation pour des infections récurrentes à staphylocoque doré ?** Un problème important et courant en pratique est celui des infections récurrentes, en particulier des furonculoses à staphylocoque doré. À ce jour, des recommandations ont été émises dans le but de réaliser une décolonisation : utilisation de chlorhexidine pour la toilette, de mupirocine en application nasale et renforcement des mesures d'hygiène (lavage des mains fréquent…). Toutefois, ces mesures n'ont pas fait la preuve de leur efficacité.

Weintrob *et al.* [5] ont réalisé une étude randomisée en double aveugle contre

placebo sur une procédure de décolonisation chez des patients infectés par le VIH. Dans cette étude, 550 patients adultes étaient suivis de façon prospective. Un groupe était traité par l'application de mupirocine nasale 2 fois par jour et l'utilisation d'un savon antiseptique à base d'hexachlorophène pendant 7 jours ; il était comparé à un groupe utilisant un placebo sans activité antibactérienne. L'objectif primaire était le taux de colonisation par des SARM (*Staphylococcus aureus* résistant à la méticilline) à 6 mois et les objectifs secondaires étaient la survenue d'infections cutanées. Au total, 49 patients infectés par le VIH étaient colonisés et ont été randomisés ; il n'y avait pas de différence entre les sujets traités ou non pour ce qui est de la recolonisation par les SARM ou la survenue d'infections cutanées. En conclusion, une fois de plus, cette étude ne permet pas d'établir l'efficacité des mesures habituellement préconisées pour la prévention de la colonisation et de la récurrence d'infections cutanées par des staphylocoques dorés.

>>> **L'identification d'une bactérie au cours de la prise en charge d'une cellulite (dermohypodermite bactérienne aiguë) est rarement couronnée de succès.** La majorité des cellulites sont ainsi traitées de façon empirique sur la base de la responsabilité possible des streptocoques. Crisp *et al.* [6] se sont attaqués à une recherche étiologique poussée pour répondre à ce problème. Ils ont utilisé diverses techniques biologiques modernes telles que le PCR, le pyroséquençage et la culture pour tenter d'identifier des bactéries responsables de cellulite. Ils ont, pour ce faire, évalué 50 malades. Les résultats sont plutôt décevants puisqu'ils ont pu identifier une bactérie – principalement *Staphylococcus aureus* et streptocoques – dans respectivement 22 et 30 % des cas, ce qui laisse un nombre important de cellulites sans germe documenté. Les techniques de biologie, même les plus modernes, ne permettent toujours pas de prouver l'origine bactérienne et d'en identifier de façon non équivoque la responsabilité.

>>> **Le *Parechovirus* de type 3 est un virus qui fait de plus en plus parler de lui.** Il touche principalement les enfants. Khatami *et al.* [7] ont décrit cette infection chez 118 enfants en Australie. Le tableau clinique se présentait, dans la plupart des cas, comme un sepsis avec fièvre élevée et tachycardie. Mais le point le plus important pour le dermatologue était un érythème généralisé présent dans 70 % des cas. La conclusion de cet article est la suivante : chez un enfant présentant une éruption avec une présentation clinique de type sepsis, la possibilité d'une infection à *Parechovirus* doit être évoquée. Le diagnostic a été réalisé *via* la recherche du virus par PCR soit dans le liquide céphalorachidien, soit dans les selles, dans les urines, dans la gorge ou dans le sang.

>>> **L'année 2015 a marqué l'arrivée de l'ivermectine topique dans le traitement de la rosacée.** Le principe repose sur l'efficacité supposée de cette molécule sur les *Demodex* bien qu'il n'existe pas de preuves formelles de son activité sur les *Demodex* humains. Taieb *et al.* [8] ont rapporté les résultats d'une étude d'efficacité de l'ivermectine comparée au métronidazole topique chez les sujets souffrant de rosacée. À cet effet, 962 sujets ont été randomisés. Les conclusions de l'étude étaient qu'à la 16e semaine, l'ivermectine était supérieure de façon significative au métronidazole topique en termes de réduction des lésions inflammatoires (83 % *versus* 74 %). Le champ d'utilisation de cet antiparasitaire s'étend donc un peu plus, pour la rosacée en particulier mais aussi, par extension, probablement aux autres dermatites en rapport avec une démodécie.

>>> **Le cotrimoxazole a été à l'honneur en 2015.** Parmi les nombreux articles qui lui ont été consacrés, une étude surprenante parue dans le *New England Journal of Medicine* le comparait à la clindamycine dans le traitement des pyodermites simples [9]. Cette étude menée aux États-Unis a inclus des patients présentant une infection cutanée superficielle ou une "cellulite". Tous les patients étaient randomisés et recevaient soit la clindamycine, soit du cotrimoxazole pendant 10 jours. Au total, 524 patients ont été inclus, dont 155 enfants. La proportion de sujets guéris était similaire dans les deux groupes, avec des pourcentages de succès de 90 % en per-protocole. La proportion d'événements indésirables était similaire dans les deux cas et très faible. Les auteurs de l'étude ont conclu à une efficacité similaire des deux traitements dans les infections cutanées non compliquées de la peau.

Un commentaire s'impose toutefois concernant cette étude. D'abord, l'utilisation surprenante de ces deux antibiotiques, d'ordinaire non utilisés en Europe et en France, s'explique par l'épidémiologie particulière et le problème tout à fait spécifique des infections cutanées aux États-Unis en grande partie causées par les staphylocoques dorés résistant à la méticilline, largement présents en milieu communautaire. Pour ces staphylocoques dorés, les traitements usuels comme les β-lactamines ne sont plus efficaces si bien que le recours à des antibiotiques pouvant être utilisés par voie orale s'avère compliqué aux États-Unis. La clindamycine et le cotrimoxazole répondent à cette problématique et c'est essentiellement la raison de cette étude. Il ne faut donc pas extrapoler les résultats de cette étude à nos pratiques européennes.

>>> **L'oritavancine est un nouvel antibiotique de la famille des glycolipopeptides actifs sur les cocci à Gram positif**, en particulier *Staphylococcus aureus*. Cet antibiotique à longue demi-vie permet de traiter la majorité des infections cutanées à *Staphylococcus aureus* ou streptocoques par une injection unique.

Actualités
Infectiologie

Corey *et al.* [10] confirment ce point puisqu'une simple dose d'oritavancine était non inférieure à la vancomycine dans une étude randomisée ayant inclus 503 patients. Cette étude confirme les données déjà publiées dans le *New England Journal of Medicine* au cours de l'été 2014 et pourrait constituer une avancée décisive dans la prise en charge des cellulites et autres infections cutanées. Son utilisation parentérale ne semble pas être un frein dans la mesure où une seule dose est administrée. Par ailleurs, son profil de tolérance semble excellent.

>>> **Parmi les maladies infectieuses potentiellement éradicables figurent les tréponématoses endémiques.** Celles-ci sévissent dans des régions reculées du monde telles que l'Afrique centrale, la Papouasie-Nouvelle-Guinée et quelques zones isolées d'Amérique du Sud. Ces bactéries sont très proches de la syphilis et très sensibles aux antibiotiques usuels tels que les β-lactamines ou les macrolides. La proposition d'un traitement de masse par azithromycine pourrait donc atteindre cet objectif d'éradication. L'étude de Mitjà *et al.* [11] démontre ainsi que la prévalence de cette maladie a été considérablement diminuée grâce au traitement de masse en population par azithromycine.

Bibliographie

1. Mate SE, Kugelman JR, Nyenswah TG *et al.* Molecular Evidence of Sexual Transmission of Ebola Virus. *N Engl J Med*, 2015;373:2448-2454.
2. Olsen JR, Gallacher J, Finlay AY *et al.* Time to resolution and effect on quality of life of molluscum contagiosum in children in the UK: a prospective community cohort study. *Lancet Infect Dis*, 2015;15:190-195.
3. Jiang JF, Zheng YC, Jiang RR *et al.* Epidemiological, clinical, and laboratory characteristics of 48 cases of "Babesia venatorum" infection in China: a descriptive study. *Lancet Infect Dis*, 2015;15:196-203.
4. Delisle E, Rousseau C, Broche B *et al.* Chikungunya outbreak in Montpellier, France. September to October 2014. *Euro Surveill*, 2015;20:pii=21108.
5. Weintrob A, Bebu I, Agan B *et al.* Randomized, Double-Blind, Placebo-Controlled Study on Decolonization Procedures for Methicillin-Resistant Staphylococcus aureus (MRSA) among HIV-Infected Adults. *PLoS ONE*, 2015;105: e0128071.
6. Crisp JG, Takhar SS, Moran GJ *et al.* Inability of Polymerase Chain Reaction, Pyrosequencing, and Culture of Infected and Uninfected Site Skin Biopsy Specimens to Identify the Cause of Cellulitis. *Clin Infect Dis*, 2015; 61:1679-1687.
7. Khatami A, McMullan BJ, Webber M *et al.* Sepsis-like disease in infants due to human parechovirus type 3 during an outbreak in Australia. *Clin Infect Dis*, 2015;60:228-236.
8. Taieb A, Ortonne JP, Ruzicka T *et al.* Superiority of ivermectin 1% cream over metronidazole 0.75% cream in treating inflammatory lesions of rosacea: a randomized, investigator-blinded trial. *Br J Dermatol*, 2015;172:1103-1110.
9. Miller LG, Daum RS, Creech CB *et al.* Clindamycin versus trimethoprim-sulfamethoxazole for uncomplicated skin infections. *N Engl J Med*, 2015;372:1093-2103.
10. Corey GR, Good S, Jiang H *et al.* Single-dose oritavancin Versus 7-10 days of vancomycin in the treatment of gram-positive acute bacterial skin and skin structure infections: The SOLO II noninferiority study. *Clin Infect Dis*, 2015; 60:254-262.
11. Mitjà O, Houinei W, Moses P *et al.* Mass treatment with single-dose azithromycin for yaws. *N Engl J Med*, 2015;372:703-710.

L'auteur a déclaré ne pas avoir de conflits d'intérêts concernant les données publiées dans cet article.

Baume Lèvres Nourrissant Apaisac

La sécheresse cutanée n'est pas uniquement le fait des peaux sensibles ou atopiques quand le vent et le froid s'installent et se combinent à l'action desséchante du chauffage... Très vite, sans que l'on s'en aperçoive, les lèvres se marquent, des craquelures apparaissent, les gerçures se forment, pouvant provoquer des saignements. Certains traitements médicamenteux comme les antiacnéiques ont également comme conséquence de dessécher non seulement la peau mais aussi les muqueuses comme les lèvres.

Pour répondre aux besoins des patients, les laboratoires Bailleul ont développé, au sein de leur gamme de soins Apaisac Biorga sécheresses intenses, un produit ayant un haut pouvoir hydratant, le Baume Lèvres Nourrissant. Sa composition répare les lèvres très rapidement grâce à une hydratation qui dure jusqu'à 24 heures après une seule application.

J.N.

D'après un communiqué de presse des laboratoires Bailleul.

Stelara : remboursement dans le psoriasis de l'adolescent

Depuis le 12 juillet dernier, Stelara (ustekinumab) peut être prescrit à partir de l'âge de 12 ans, dans le traitement du psoriasis en plaques chronique sévère, pour les adolescents en échec (réponse insuffisante, contre-indication ou intolérance) à au moins deux traitements parmi les traitements systémiques non biologiques et la photothérapie, et lorsque le patient est atteint d'une forme étendue de psoriasis et/ou d'un retentissement psychosocial important.

Ce remboursement fait suite à une extension d'indication obtenue en juin 2015 dans le traitement des adolescents atteints de psoriasis en plaques modéré à sévère, et à un avis de la Commission de la Transparence du 16 mars 2016 donnant à Stelara un SMR (service médical rendu) important et une ASMR (amélioration du service médical rendu).

J.N.

D'après un communiqué de presse des laboratoires Janssen.

Cas clinique

Lymphœdème de la verge et maladie de Crohn

→ R. VIRABEN
Dermatologue,
TOULOUSE.

Un œdème génital chronique peut se développer chez l'adulte dans les suites d'un processus infectieux, en particulier une filariose, une tuberculose ou une orchiépididymite impliquant le système lymphatique. Il peut résulter d'un blocage lymphatique par un processus tumoral comme un carcinome urothélial ou une maladie de Kaposi. Il peut enfin être en relation avec une pathologie inflammatoire développée autour des vaisseaux lymphatiques. Cette physiopathologie inflammatoire est à l'origine du lymphœdème génital associé à une maladie de Crohn. Il s'agit d'une éventualité rare, surtout chez l'adulte, rapportée semble-t-il pour la première fois par Essner en 1960 sous le titre de "lymphœdème chronique du pénis et du scrotum dans l'entérite régionale".

Observation

Un patient de 45 ans consulte pour un lymphœdème de la verge évoluant depuis 2 ans. Les examens réalisés – échographie du petit bassin, scanner abdomino-pelvien, examen histologique – n'ont pas montré de lésion. Les bilans biologiques et microbiologiques sont sensiblement normaux, en particulier le Quantiferon, et les recherches d'infection à chlamydia sont négatives. Plusieurs consultations d'urologie avec pratique d'urétroscopie n'ont pas permis de retrouver une étiologie. Plusieurs antibiothérapies générales ont été proposées sans succès.

À l'examen clinique, il existe une déformation notable du pénis. L'œdème s'associe à une sclérose importante. Les lésions sont strictement localisées à la verge et au scrotum, sans extension vers le pubis ou les plis inguinaux (***fig. 1***). Il n'existe pas d'adénopathie superficielle.

Le patient présente une maladie de Crohn connue depuis plus de 10 ans. Il est traité par anti-TNF depuis 8 ans. Il a reçu successivement de l'infliximab, puis de l'adalimumab 80 mg toutes les 2 semaines. La maladie digestive est stable depuis plus de 2 ans et cette rémission a été confirmée par une exploration endoscopique récente. Dans ces conditions, une relation entre la pathologie digestive et le lymphœdème n'avait jusqu'alors pas été évoquée.

Dans les suites de la consultation, une intensification du traitement de la maladie de Crohn est proposée : adalimumab

Fig. 1.

Cas clinique

80 mg par semaine en association avec une corticothérapie locale. Au bout de 3 mois, l'état local se dégrade, avec non seulement une impossibilité des rapports sexuels, mais aussi une difficulté à uriner en relation avec un phimosis serré. Un traitement chirurgical est proposé, en cours de réalisation actuellement.

La maladie de Crohn est une maladie inflammatoire chronique qui affecte le tube digestif dans sa totalité. Les manifestations cutanées de la maladie de Crohn sont de plusieurs types :

>>> Des dermatoses non spécifiques comme l'érythème noueux, le *Pyoderma gangrenosum*, l'épidermolyse bulleuse acquise, la périartérite noueuse, l'érythème palmaire, ou le *rash* pustuleux observé dans un contexte de traitement par anti-TNF.

>>> Des dermatoses spécifiques par continuité caractérisées par leur localisation – surtout périanale ou autour de cicatrices de colostomie ou d'iléostomie – et par une image histologique de granulome épithélioïde sans caséification, avec présence de cellules géantes de type Langhans.

>>> Des dermatoses spécifiques à distance d'un éventuel foyer inflammatoire digestif : elles sont dites métastatiques. Elles se présentent comme un érythème et un œdème localisés principalement au niveau buccal ou génital. La localisation buccale est la plus fréquente, avec une hyperplasie de la muqueuse des joues ou un œdème de la lèvre inférieure. Au niveau génital, ces manifestations sont moins fréquentes. Elles concernent surtout l'enfant. Elles peuvent précéder la pathologie digestive. Elles sont donc de diagnostic difficile, d'autant plus que le lymphœdème idiopathique du pénis est la principale étiologie à cet âge.

Le lymphœdème génital (pénis ou vulve) associé à une maladie de Crohn est plus rare chez l'adulte. L'examen histologique peut montrer une image spécifique d'infiltrat granulomateux à cellules géantes autour des vaisseaux lymphatiques. L'examen histologique est souvent négatif du fait du caractère focal de l'infiltrat et de l'obstruction lymphatique entraînant un œdème d'amont à distance du foyer inflammatoire responsable du blocage.

L'évolution du lymphœdème est le plus souvent indépendante de celle de la maladie de Crohn et son traitement n'est souvent que chirurgical. Ce dernier consiste en une circoncision large. Il est efficace et peu délabrant lorsqu'il s'applique à des lésions relativement peu évoluées. Dans les formes tardives, la sclérose constituée contraint à pratiquer une intervention d'excision-greffe. Le lymphœdème de la verge doit donc être considéré comme caractéristique de la maladie de Crohn. Il représente l'équivalent des manifestations buccales plus fréquentes et plus connues – œdème de la lèvre et œdème de la muqueuse – donnant un aspect en pavé rond (*cobblestone*) évocateur. La prise en charge chirurgicale ne doit pas être différée dans tous les cas, quelle que soit l'évolutivité de la pathologie digestive.

Pour en savoir plus

1. Garny de La Rivière C, Caudron A, Heyman B *et al.* Lymphœdème génital associé à une maladie de Crohn. *Rev Med Interne*, 2015;36:291-293.

L'auteur a déclaré ne pas avoir de conflits d'intérêts concernant les données publiées dans cet article.

Nouveautés Codexial Dermatologie

Le laboratoire Codexial Dermatologie annonce la commercialisation de nouveaux produits :

>>> Enviroscab est un biocide à base de perméthrine destiné à assainir l'environnement domestique des sujets atteints de gale. Son efficacité a été prouvée sur les sarcoptes de la gale (100 % éliminés en 8 heures) ainsi que sur d'autres parasites tels que les poux, les puces, les acariens de poussière et les punaises de lit (100 % éliminés en 5 minutes). Enviroscab permet de décontaminer efficacement les supports qui ne peuvent pas passer en machine à laver à 60 °C (matelas, couvertures, couettes, canapés, coussins, sièges de voiture, chaussures, casques, certains vêtements, tissus...).

>>> La gamme Neoliss, composée de soins à forte concentration en acide glycolique, s'étoffe de deux nouveaux produits pour la prévention et le soin du vieillissement cutané : Neoliss Plus Visage et Neoliss Plus Corps. "Plus" car l'acide glycolique est associé à des actifs anti-âge reconnus : acide hyaluronique, acide lactique et vitamine E. Leurs textures, respectivement crème riche et crème fluide parfumées, s'adaptent parfaitement aux peaux sèches à normales.

J.N.

D'après le communiqué de presse du laboratoire Codexial Dermatologie.

Radiofréquence : une tendance, un courant ?

→ B. PUSEL[1], H. CARTIER[1], T. FUSADE[3]

La radiofréquence (RF) est une onde électromagnétique et non un processus d'émission photonique. C'est un courant électrique alternatif : le changement de polarité +/- à la surface cutanée entraîne une vibration moléculaire qui produit une quantité de chaleur dépendant de l'intensité du courant et du temps selon la loi d'Ohm : $E = I \times R \times t$.

La complexité de la compréhension des techniques de radiofréquence est liée aux différents modes de délivrance de l'énergie. Elle peut être externe, et selon le mode d'émission, on distingue la **radiofréquence monopolaire** et, beaucoup plus répandue, la **radiofréquence bipolaire**. Le courant circule entre deux électrodes, responsable d'un échauffement tissulaire à la base de l'effet thermique efficace [1]. La profondeur de l'effet thermique est égale à la moitié de la distance entre lesdites électrodes.

Ainsi, la multiplication des électrodes suit cette logique pour augmenter la surface et la profondeur de traitement, mais les dénominations de tri, quadri ou octopolaire ne sont que pur marketing.

La délivrance de l'énergie est limitée, autant que la durée d'impulsion, pour éviter d'éventuels dégâts thermiques au niveau de l'épiderme avec un risque de brûlures, voire de cicatrices. Ce constat permet d'expliquer le mode opératoire de ces techniques dites bipolaires externes, avec un mouvement rotatif répété à la surface cutanée pendant une durée variable selon les appareils. Mais le plus important est que la limitation de l'énergie délivrée n'entraîne qu'une dénaturation partielle du milieu extracellulaire comprenant le collagène et autre élastine, comme l'ont démontré au niveau histologique Abraham *et al.* [2].

Il existe néanmoins un effet de néocollagenèse expliquant les résultats cliniques obtenus par de nombreux cliniciens.

Pour pallier ce problème de risque épidermique, un autre procédé a été proposé : la **radiofréquence fractionnée,** toujours de délivrance externe, avec des sondes qui augmentent la durée d'impulsion et diminuent le niveau d'énergie en ayant une action de coagulation contrôlée des tissus superficiels et dermiques. Ce procédé présente des avantages et plusieurs études ont démontré son efficacité dans différentes indications, y compris les vergetures [3].

Enfin, la **radiofréquence intratissulaire**, ou HiFR (*High-intensity Focused Radiofrequency*), a été développée [4] (***fig. 1***). L'objectif consiste à délivrer toute l'énergie souhaitée au niveau du derme,

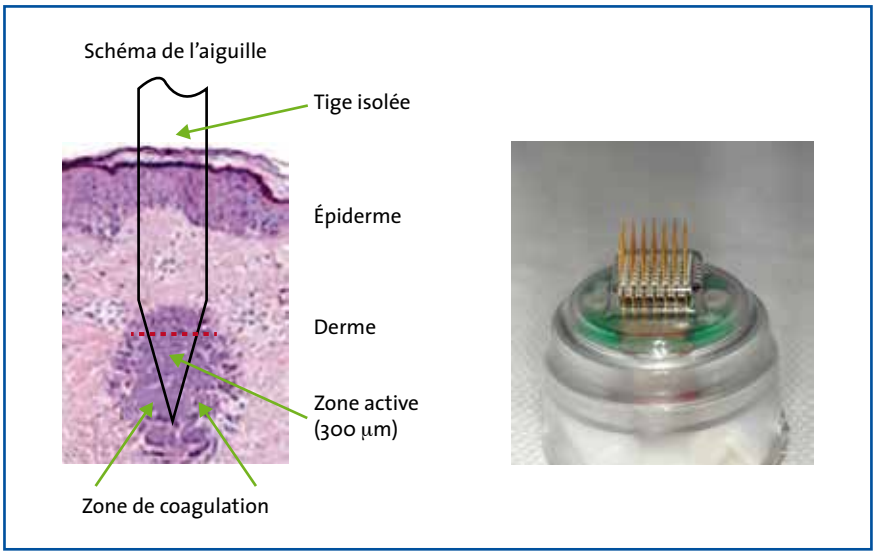

Fig. 1 : Radiofréquence intratissulaire.

Lasers
Peau et lasers : y a-t-il des idées reçues ?

à la profondeur adéquate. La pièce à main comporte un nombre variable de micro-aiguilles d'environ 200 µm de diamètre qui pénètrent mécaniquement dans la peau à la profondeur souhaitée (0,75 à 3,5 mm). Puis survient la délivrance de l'énergie, qui va se répartir différemment entre deux sous-types de HiFR : **aiguilles isolées** ou **non isolées**. Pour ces dernières, l'énergie diffuse sur toute la longueur de l'aiguille jusqu'au niveau de l'épiderme avec les risques déjà évoqués. Cette technique n'est pas dénuée d'intérêt, comme le prouvent plusieurs études réalisées dans le cadre de la prise en charge de l'héliodermie, des cicatrices, voire de l'acné active [5].

Les aiguilles isolées, avec une délivrance de l'énergie uniquement au niveau de la pointe de l'aiguille, ont été conçues pour éviter tout retentissement au niveau épidermique, autorisant une délivrance de l'énergie presque sans limite. Des études démontrent leur efficacité dans le traitement des rides, ridules et autres cicatrices, mais récemment également pour traiter la laxité de la partie inférieure du visage et du cou.

Clementoni *et al.* [6] ont effectué un traitement chez 33 patients (7 hommes et 26 femmes) âgés de 37 à 74 ans comportant trois passages à des profondeurs variables (0,75 à 2,5 mm) par séance (trois séances espacées d'un mois). Le niveau de l'énergie délivrée est très important, mais les suites opératoires restent limitées à 4 jours en moyenne, avec saignement limité et érythème postopératoire immédiat, puis œdème et ecchymoses. L'évaluation a été effectuée 6 mois après la fin de la procédure sur clichés photographiques. Ceux-ci montraient une amélioration des angles anatomiques mesurée de 21,2 % et 5,6 % (gnathion et cervico-mandibulaire). Aucune séquelle définitive n'a été rapportée. Les biopsies montrent une image histologique de coagulation limitée, épargnant l'épiderme en dehors de la trace du passage mécanique de l'aiguille et rappelant ainsi les résultats des lasers fractionnés. La démonstration de l'efficacité dans le relâchement cutané, dans une zone anatomique difficile qui plus est, atteste une supériorité de la radiofréquence par rapport aux lasers et devra être comparée dans le futur aux ultrasons focalisés (ou HIFU) également proposés dans cette indication.

Conclusion

Sous le terme de radiofréquence se cachent de nombreuses applications dont les indications esthétiques sont extrêmement variées. Elles ont en commun une volonté d'épargne de l'épiderme autorisant l'utilisation de cette technique sur des peaux foncées, avec un risque minimal d'hyperpigmentation post-inflammatoire. Comme toujours avec la grande variété d'appareils commercialisés, il faut connaître sa machine afin de l'utiliser à son meilleur niveau de performance et de sécurité pour les patients.

Bibliographie

1. Sadick NS, Makino Y. Selective electrothermolysis in aesthetic medicine: a review. *Lasers Surg Med*, 2004;34:91-97.
2. Abraham MT, Vic Ross E. Current concepts in nonablative radiofrequency rejuvenation of the lower face and neck. *Facial Plast Surg*, 2005;21:65-73.
3. Hamelin Y, Boineau D, Cardot-Leccia N *et al.* Fractionated bipolar radiofrequency and bipolar radiofrequency potentiated by infrared light for treating striae: A prospective randomized, comparative trial with objective evaluation. *Lasers Surg Med*, 2016;48:245-253.
4. Hantash BM, Renton B, Berkowitz R *et al.* Pilot clinical study of a novel minimally invasive bipolar microneedle radiofrequency device. *Lasers Surg Med*, 2009;41:87-95.
5. Naouri M, Mazer JM. Non-insulated microneedle fractional radiofrequency for the treatment of scars and photoaging. *J Eur Acad Dermatol Venereol*, 2016;30:499-502.
6. Clementoni MT, Munavalli GS. Fractional high intensity focused radiofrequency in the treatment of mild to moderate laxity of the lowerface and neck: A pilot study. *Lasers Surg Med*, 2016;48:461-470.

[1] Cabinet de Dermatologie, SAINT-PAUL-DE-VENCE.
[2] Centre medical Saint-Jean, ARRAS.
[3] Cabinet de Dermatologie, PARIS.

Les auteurs ont déclaré ne pas avoir de conflits d'intérêts concernant les données publiées dans cet article.

Revue de presse
Aux confins de la dermatologie

→ Ph. BERBIS
Service de Dermatologie, Hôpital Nord, MARSEILLE.

Toll-like receptor 9 (TLR9) : une future cible pour le traitement de la sclérodermie ?

Fang F, Goncalves Marangoni R, Zhou X *et al.* Toll-like Receptor 9 Signaling Is Augmented in Systemic Sclerosis and Elicits Transforming Growth Factor β-Dependent Fibroblast Activation. *Arthritis Rheumatol*, 2016;68:1989-2002.

L'expression de TLR9 est accrue au sein des fibroblastes et des myofibroblastes de la peau sclérodermique. Il existe de plus des signes d'activation de ce récepteur dans ces lésions fibrotiques. Dans un modèle expérimental de fibrose murine, l'augmentation des TLR9, primitivement au sein des myofibroblastes, est temps-dépendante. L'activation du signal TLR9 a une action fibrosante médiée par l'activation autocrine du TGFβ endogène. TLR9 pourrait ainsi être une cible thérapeutique dans de futurs traitements de la sclérodermie. Expérimentalement, les effets pro-fibrotiques médiés par TLR9 sont bloqués par le bortézomib, inhibiteur du protéasome.

Le chromosome X est bien impliqué dans le déterminisme des maladies auto-immunes (MAI)

Liu K, Kurien BT, Zimmerman SL *et al.* X Chromosome Dose and Sex Bias in Autoimmune Diseases : Increased Prevalence of 47, XXX in Systemic Lupus Erythematosus and Sjögren's Syndrome. *Arthritis Rheumatol*, 2016;68:1290-1300.

La forte prévalence féminine des MAI est encore mal comprise. Un effet chromosome X est fortement suspecté. Cette étude a étudié la prévalence du génotype 47 XXX chez des femmes atteintes de lupus systémique (LS) et de sclérodermie, comparativement à une population contrôle. Le génotype 47 XXX était noté 7 fois dans un groupe de 2 826 patientes atteintes de LS, 3 fois dans un groupe de 1 033 patientes atteintes de sclérodermie. La prévalence de 47 XXX dans la population contrôle était significativement plus faible (2 sur 7 074) (p = 0,003).

Atteinte aortique inflammatoire de la maladie de Behçet (MB) : à évoquer et rechercher au moindre doute

Desbois AC, Wechsler B, Cacoub P *et al.* Aortic inflammatory lesions in Behçet's disease. *Rev Med Interne*, 2016;37:230-238.

Les vasculites artérielles ne sont pas exceptionnelles dans la MB et en font la gravité potentielle. Les localisations les plus fréquentes sont l'atteinte aortique et fémorale. Le sujet jeune de sexe masculin serait plus particulièrement exposé.

Les auteurs font le point sur l'atteinte aortique pouvant mettre en jeu le pronostic vital en cas de retard de traitement. Les lésions anévrismales ("aphtes artériels") sont les plus fréquentes et touchent plus volontiers l'aorte abdominale. Des lésions sténosantes sont possibles également. L'atteinte aortique diffuse est, en revanche, beaucoup plus rare que dans la maladie de Horton. Les signes cliniques qui doivent attirer l'attention sont des douleurs abdominales, thoraciques, lombaires fébriles. Le début peut être asymptomatique. Un syndrome biologique inflammatoire marqué est constamment associé. L'atteinte aortique de la MB est une urgence médico-chirurgicale (corticoïdes, immunosuppresseurs, chirurgie).

Vasculites leucocytoclasiques (VL) : ne pas oublier les causes infectieuses bactériennes

Moreno Martínez MJ, Palma Sánchez D, Peñas Martínez E *et al.* Leukocytoclastic vasculitis and infection. Report of a case. *Reumatol Clin*, 2016.doi:10.1016/j.reuma.2016.04.002. [Epub ahead of print].

La démarche étiologique face à une VL s'oriente prioritairement vers des causes immunologiques, médicamenteuses, virales ou néoplasiques.

L'observation d'une VL contemporaine d'une urétrite à *Ureaplasma urealyticum* et sa régression complète avec le traitement antibiotique seul renforce la nécessité de penser aux causes infectieuses bactériennes dans la démarche étiologique d'une VL.

Anti-C1q : un nouveau marqueur d'activité du lupus systémique (LS) ?

Stojan G, Petri M. Anti-C1q in systemic lupus erythematosus. *Lupus*, 2016;25:873-877.

C1q est le premier élément de la cascade du complément. Les auto-anticorps anti-C1q peuvent être mis en évidence dans

Revue de presse
Aux confins de la dermatologie

plusieurs pathologies auto-immunes, notamment la vasculite urticarienne hypocomplémentémique. Au cours du LS, les Ac anti-C1q sont, au même titre que les anti-ADN, fortement associés à la néphropathie lupique. Il existe une corrélation entre les taux plasmatiques d'Ac anti-C1q et l'évolutivité rénale du lupus, l'ascension des taux étant prédictive d'une rechute évolutive. L'absence de méthode standardisée de mise en évidence rend cependant ce dosage encore difficile à utiliser en pratique courante.

Tocilizumab (TCZ) dans le traitement des artérites inflammatoires

Régent A, Redeker S, Deroux A *et al.* Tocilizumab in Giant Cell Arteritis: A Multicenter Retrospective Study of 34 Patients. *J Rheumatol*, 2016;43:1547-1552.

Loricera J, Blanco R, Hernández JL *et al.* Tocilizumab in giant cell arteritis: Multicenter open-label study of 22 patients. *Semin Arthritis Rheum*, 2015;44:717-723.

Loricera J, Blanco R, Hernández JL *et al.* Tocilizumab in patients with Takayasu arteritis : a retrospective study and literature review. *Clin Exp Rheumatol*, 2016;34 (3 Suppl 97):S44-53.

1. Maladie de Horton (MH)

Le TCZ est un anticorps monoclonal humanisé anti-récepteurs à l'interleukine 6. Son intérêt dans le traitement de la MH a récemment été évalué. Loricera *et al.* rapportent les résultats d'une étude multicentrique ouverte ayant inclus 22 patients traités par TCZ à raison de 8 mg/kg/mois. 19 ont présenté une rémission rapide et prolongée permettant une réduction très significative des doses de corticoïdes. Dans 3 cas cependant, une neutropénie sévère a été observée, conduisant dans un cas à un décès par endocardite infectieuse.

Régent *et al.* rapportent une étude rétrospective multicentrique française ayant inclus 34 patients et montrant une efficacité dans 28 cas. Ici encore, les auteurs notent un décès et 3 effets secondaires sévères ayant conduit à stopper le TCZ. Le TCZ est efficace comme alternative au traitement de MH résistantes ou corticodépendantes. Son profil de tolérance doit cependant être mieux précisé.

2. Maladie de Takayasu (MT)

Huit femmes d'âge moyen 36 ans, présentant une MT, corticothérapées, résistant à des traitements immunosuppresseurs classiques ou biologiques, ont été traitées par TCZ. Une amélioration très significative a été observée au cours des 3 premiers mois dans 7 cas. Après un suivi moyen de 15 mois, les 7 patientes sont restées asymptomatiques sous traitement, avec dans tous les cas une réduction significative de la corticothérapie. Un cas de lupus induit a cependant été observé.

Pneumopathie interstitielle sclérodermique (PIS) : intérêt du mycophénolate mofétil (MM)

Owen C, Ngian GS, Elford K *et al.* Mycophenolate mofetil is an effective and safe option for the management of systemic sclerosis-associated interstitial lung disease: results from the Australian Scleroderma Cohort Study. *Clin Exp Rheumatol*, 2016;34 Suppl 100:170-176.

La PIS est une complication sévère de la sclérodermie systémique. Les auteurs ont évalué l'intérêt du MM dans la prise en charge thérapeutique de la PIS.

L'étude a comparé l'évolution des symptômes, mesurée par les modifications de la capacité vitale respiratoire (CVR) chez des patients traités par MM ou par azathioprine (AZA). AZA et MM ont permis une stabilisation de la CVR sur une période de 36 mois de traitement. La tolérance a cependant été globalement meilleure dans le groupe MM (4 arrêts de traitement pour effets secondaires *versus* 13 dans le groupe AZA). Des études prospectives randomisées sont nécessaires pour pouvoir conclure formellement à la supériorité du MM dans la prise en charge de la PIS.

Panniculite lupique (PL) : surveiller l'apparition des signes systémiques

Zhao YK, Wang F, Chen WN *et al.* Lupus Panniculitis as an Initial Manifestation of Systemic Lupus Erythematosus: A Case Report. *Medicine* (Baltimore), 2016;95:e3429.

La PL est une forme rare de lupus érythémateux. La précession de la PL vers une forme systémique de lupus est rare (10 cas seulement ont été rapportés dans la littérature) et, à ce titre, mérite d'être connue du dermatologue. La femme est plus fréquemment touchée. Tous les âges ont été rapportés, l'âge moyen étant de 22 ans. La plupart des patients avaient des formes multiples de PL.

L'intervalle entre l'apparition de la PL et le début des signes systémiques varie de quelques semaines à 4 ans. L'intérêt d'un traitement par antipaludéens de synthèse, efficace sur la PL, ne semble pas influer positivement sur le développement des signes systémiques. La PL, particulièrement lorsqu'elle est multicentrique, doit être régulièrement évaluée à la recherche de signes systémiques lupiques ultérieurs. Des études prospectives permettront de mieux préciser la réalité de cette association.

Hydroxychloroquine (HCQ) : intérêt dans la prévention des complications materno-fœtales du syndrome des antiphospholipides (SAPL).

Bertolaccini ML, Contento G, Lennen R *et al.* Complement inhibition by hydroxychloroquine prevents placental and fetal brain abnormalities in antiphospholipid syndrome. *J Autoimmun*, 2016.doi:10.1016/jaut.2016.04.008. [Epub ahead of print]

Malgré la prescription d'aspirine et d'héparine en préventif au cours des grossesses des femmes atteintes de SAPL, il existe 20 à 30 % d'échecs, d'où la nécessité d'explorer d'autres pistes thérapeutiques. L'HCQ a des propriétés anti-inflammatoires, antiagrégantes et immunorégulatrices. *In vitro*, l'HCQ inhibe partiellement l'effet inhibiteur des APL sur la migration cellulaire trophoblastique. Des modèles animaux suggèrent un rôle protecteur de l'HCQ dans les complications obstétricales des SAPL. Sur modèle murin de SAPL, l'HCQ prévient l'insuffisance placentaire mais aussi les anomalies de développement du cerveau fœtal. L'HCQ inhibe l'activation du complément.

Les données cliniques sont cependant très pauvres sur le sujet. Une seule étude de cohorte est disponible. Dans cette étude, les taux d'avortements spontanés ne différaient pas entre le groupe traité par HCQ et le groupe non traité. Un panel d'experts a cependant considéré que l'adjonction d'HCQ pouvait être envisagée utilement au cours d'une grossesse SAPL en cas d'échec du traitement préventif standard (aspirine, héparine) au cours d'une grossesse antérieure. Des études prospectives sont cependant nécessaires pour déterminer précisément l'intérêt de l'HCQ dans la prévention des complications obstétricales au cours du SAPL.

Prévention primaire des accidents cardiovasculaires (ACV) par aspirine à faible dose au cours du lupus érythémateux systémique (LES)

Iudici M, Fasano S, Gabriele Falcone L *et al.* Low-dose aspirin as primary prophylaxis for cardiovascular events in systemic lupus erythematosus : a long-term retrospective cohort study. *Rheumatology* (Oxford), 2016;55:1623-1630.

Les ACV sont une cause classique de complications, voire de décès, au cours du LES. 167 patients ont été suivis pendant 1 à 14 ans (8 ans en moyenne) ; 146 ont accepté ce schéma préventif par aspirine faible dose, 21 l'ont refusé.

L'incidence des ACV a été significativement plus faible dans le groupe ayant reçu de l'aspirine (4/1 000/an) *versus* 30/1 000/an dans le groupe sans traitement par aspirine. Des études prospectives contrôlées sont nécessaires pour confirmer cette hypothèse au demeurant tout à fait intéressante.

Syndrome de Gougerot-Sjögren (SGS) : facteurs prédictifs de lymphome

Nocturne G, Virone A, Ng WF *et al.* Rheumatoid Factor and Disease Activity Are Independent Predictors of Lymphoma in Primary Sjögren's Syndrome. *Arthritis Rheumatol*, 2016;68:977-985.

Cette étude multicentrique cas-témoin française a inclus une cohorte de 101 patients présentant un SGS compliqué d'un lymphome. 86 % étaient des femmes d'âge moyen 57 ans. Dans 99 cas, il s'agissait d'un lymphome B, localisé dans 50 % des cas au sein des glandes salivaires. En analyse multivariée, les facteurs prédictifs suivants ont été retenus : présence d'un facteur rhumatoïde, C4 abaissé, cryoglobulinémie, lymphopénie, SGS actif. Aucun traitement antérieur du SGS n'était retenu comme facteur prédictif.

Sclérodermie systémique : rôle du microbiote intestinal ?

Volkmann ER, Chang YL, Barroso N *et al.* Association of Systemic Sclerosis With a Unique Colonic Microbial Consortium. *Arthritis Rheumatol*, 2016;68:1483-1492.

Ce travail a comparé la composition microbienne colique de 17 patients atteints de sclérodermie systémique comparativement à des sujets contrôles. L'hypothèse d'une influence de la prolifération de certaines espèces bactériennes, notamment sur les manifestations digestives de la sclérodermie, était avancée. Une différence de composition significative a été mise en évidence dans la composition du microbiote intestinal entre les deux populations : diminution de la flore commensale et élévation de la densité en bactéries pathogènes telles que *Fusobacteria* et *Proteobacteria*, *Bacteroides fragilis*. Cette surdensité est encore plus nette chez les patients sclérodermiques présentant une atteinte digestive. Ces données doivent être confirmées sur des études de plus grande échelle mais font évoquer le rôle d'un déséquilibre du microbiote intestinal dans le déterminisme immunopathologique de la sclérodermie, et plus largement des pathologies auto-immunes.

L'auteur a déclaré ne pas avoir de conflits d'intérêts concernant les données publiées dans cet article.

MAINTENANT DISPONIBLE

Cosentyx®
secukinumab

Cosentyx® (150 mg en solution injectable) est indiqué dans le traitement du psoriasis en plaques modéré à sévère chez l'adulte qui nécessite un traitement systémique.

Place dans la stratégie thérapeutique : Cosentyx® 150 mg est à réserver au traitement du psoriasis en plaques chronique sévère de l'adulte en cas d'échec, de contre-indication ou d'intolérance à au moins deux traitements systémiques conventionnels parmi le méthotrexate, l'acitrétine, la ciclosporine et la photothérapie.*

Médicament d'exception : prescription dans le respect des termes de la FIT

▼Ce médicament fait l'objet d'une surveillance supplémentaire qui permettra l'identification rapide de nouvelles informations relatives à la sécurité.
Les mentions légales sont disponibles sur la base de données publique des médicaments : http://base-donnees-publique.medicaments.gouv.fr
* Avis de la Commission de la Transparence du produit Cosentyx® du 16 septembre 2015.

NOVARTIS PHARMACEUTICALS

D457152 – 15/10/6 354 906 9/PM/003 – Juin 2016