Mensuel
Avril 2017
Cahier 1

réalités

n° 261

Thérapeutiques en DERMATO-VÉNÉROLOGIE

13es JIRD
19-20/10/2017
VERSAILLES
PALAIS DES CONGRÈS

L'ANNÉE THÉRAPEUTIQUE

QUOI DE NEUF EN 2016 ?

Mixa
Intensif Peaux Sèches
NOTRE PEAU ENFIN APAISÉE.

LASCAD - SNC au capital de 20 160 € - Siège social : 30 rue D'Alsace - 92300 LEVALLOIS-PERRET - Mixa Bureau, n° 319 472 775
*Partenaire des peaux allergiques, qualité testée.

NOUVEAU

BAUME ATOPIANCE

L'apaisement immédiat des peaux très sèches à tendance atopique.

- Diminue immédiatement les démangeaisons et grattages à répétition.
- Reconstitue la barrière protectrice de la peau.
- Aprouvé par des dermato-allergologues. Certifié par l'ECARF.

HYPOALLERGÉNIQUE | TESTÉ CLINIQUEMENT | SANS PARFUM

Allergy-friendly Quality Tested* ECARF

JIRD

13es Journées Interactives de Réalités Thérapeutiques en Dermatologie

Jeudi 19 et vendredi 20 octobre 2017

Palais des Congrès – Versailles

Jeudi 19 octobre 2017

Peau de l'enfant : actualités
Peau noire

Vendredi 20 octobre 2017

Thérapeutiques en dermatologie : une révolution en marche

PRÉ-PROGRAMME SCIENTIFIQUE

Possibilité d'inscription sur www.jird.info

Jeudi 19 Octobre 2017 (8 h – 12 h 30)

Peau de l'enfant : actualités

Sous la présidence du Dr Michel Rybojad

Allocution d'ouverture

Mises au point interactives

- Psoriasis de l'enfant : vers une attitude proactive
- Quand s'inquiéter devant un exanthème fébrile chez l'enfant au retour d'un voyage tropical ?

Questions flash

- Le diagnostic sous la couche : éviter les pièges
- Pathologie génitale de l'enfant
- Pathologies unguéales de l'enfant
- Syndrome de Raynaud de l'enfant
- Les interféronopathies
- Urticaire de l'enfant

Discussion générale

Jeudi 19 Octobre 2017 (14 h – 18 h 15)

Peau noire

Sous la présidence du Dr Antoine Petit

Mises au point interactives

- Cancers cutanés sur peau foncée
- Pathologie du cheveu africain

Questions flash

- Photodermatoses sur peau foncée : ça existe !
- Comment ne pas passer à côté d'une lèpre
- L'acné sur peau noire, pour de vrai
- Les lasers sur peau foncée
- Kératose acrale africaine
- Injecter les chéloïdes, c'est facile !
- Peau sèche, prurit, grattage : que dit la littérature ?
- Troubles pigmentaires sur peau noire : pièges diagnostiques

Discussion générale

Vendredi 20 Octobre 2017 (9 h – 18 h 00)

Thérapeutiques en dermatologie : une révolution en marche

Sous la présidence des Prs Martine Bagot et Jean-David Bouaziz

Allocutions d'ouverture

Mises au point interactives

- Bases immunologiques incontournables pour comprendre les nouveaux traitements
- Prescription et surveillance des biothérapies en milieu libéral en 2017
- La révolution thérapeutique dans la dermatite atopique
- Actualités dans le traitement du mélanome

Discussion générale

Questions flash

- Quand arrêter les biothérapies dans le psoriasis ?
- Actualités dans la prise en charge de la maladie de Verneuil
- Réactions paradoxales sous biothérapie : une conduite à tenir mieux codifiée
- Effets secondaires des biothérapies
- Actualités dans le traitement du vitiligo
- Actualités dans le traitement de la pelade
- Rituximab et pemphigus
- Actualités dans le traitement de la phemphigoïde bulleuse
- Les anti-interférons alfa dans le traitement des connectivites
- Effets secondaires des chimiothérapies
- Nouveaux traitements des lymphomes cutanés
- Actualités dans la prise en charge du prurit
- Bêtabloquants et angiomes
- Sirolimus et syndrome de Kasabach-Merritt

Questions aux experts

Un site dédié aux 13es JIRD

Pour nous retrouver, vous pouvez :

- soit entrer l'adresse suivante dans votre navigateur : www.jird.info
- soit utiliser, à partir de votre smartphone, le flashcode* imprimé sur la page d'ouverture de ce pré-programme et ci-contre.

** Pour utiliser le flashcode, il vous faut télécharger une application flashcode sur votre smartphone, puis tout simplement photographier notre flashcode. L'accès au site est immédiat.*

Neutrogena®

LA PEAU COMME BARRIÈRE DYNAMIQUE

Hydro Boost®

NOUVEAU

Nouvelle technologie d'hydratation visage

Une technologie matricielle unique

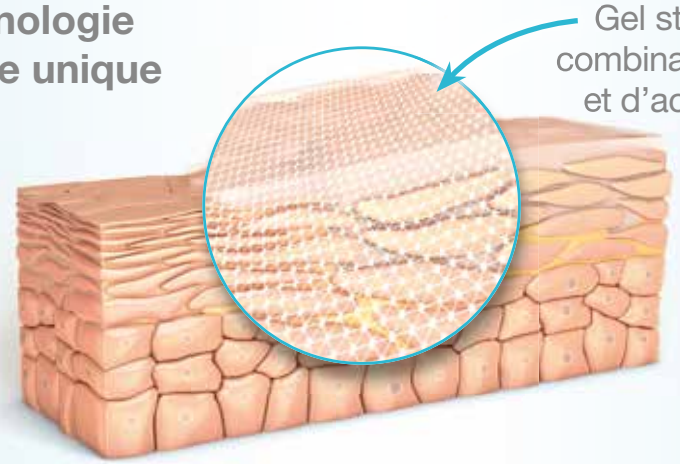

Hydro Boost® gel-crème

— Sans parfum —

- Renforce la **barrière** hydro-lipidique et réduit la perte insensible en eau [1]
- Augmente la production **endogène** des céramides et d'acides gras libres [1*]
- Augmente la différenciation des **kératinocytes** [1*]

90 % des sujets constatent que leur peau est plus radieuse et saine d'aspect [2]

** in vitro* test

1 - Dufort M et al. Poster presented at the 23rd World Congress of Dermatology, June 8-13, 2015, Vancouver, Canada.

2 - 36 femmes, une application par jour pendant 4 semaines - TKL Research. TKL stufy no. CS010114. final report. October 08, 2014. Johnson & Johnson, data on file.

Johnson & Johnson Santé Beauté France – SAS au capital de 153.285.948€. RCS Nanterre : 479 824 724. Siège Social : 1 rue Camille Desmoulins 92130 Issy Les Moulineaux.
Locataire Gérant de Vania Expansion pour les produits Vania, Kotydia, Nett et Tricosteril - C17NT001HH.

réalités

Thérapeutiques en
DERMATO-VÉNÉROLOGIE

Comité Scientifique

Pr S. Aractingi, Pr H. Bachelez,
Dr R. Baran, Pr N. Basset-Seguin,
Dr P. Beaulieu, Pr C. Bedane, Pr P. Berbis,
Pr C. Bodemer, Dr P. Bouhanna,
Pr F. Cambazard, Pr E. Caumes,
Pr A. Claudy, Pr B. Cribier, Pr Y. De Prost,
Pr V. Descamps, Pr L. Dubertret,
Pr N. Dupin, Dr S. Fraitag, Pr C. Francès,
Pr J.J. Grob, Pr J.P. Lacour, Pr C. Lebbé,
Pr D. Lipsker, Pr J.P. Marty,
Pr J. Meynadier, Pr M. Mokni,
Dr S. Mordon, Pr J.P. Ortonne,
Pr P. Morel, Dr G. Rousselet,
Dr M.D. Vignon-Pennamen

Comité de Lecture/Rédaction

Dr G. Abirached, Dr S. Barbarot,
Dr O. Bayrou, Dr E. Bourrat, Dr S. Dahan,
Pr O. Dereure, Dr A. Dupuy, Dr D. Kerob,
Dr I. Lazareth, Dr J.M. Mazer,
Dr I. Moraillon, Dr N. Schartz

Rédacteur en Chef

Dr M. Rybojad

Directeur de la Publication

Dr R. Niddam

Secrétariat de Rédaction

M. Meissel, J. Laurain

Rédacteur graphiste

M. Perazzi

Maquette, PAO

D. Plaisance, A. Gulphe

Publicité

D. Chargy

Réalités Thérapeutiques en Dermato-Vénérologie

est édité par Performances Médicales
91, avenue de la République
75540 Paris Cedex 11
Tél. : 01 47 00 67 14
Fax : 01 47 00 69 99
E-mail : info@performances-medicales.com

Imprimerie

Imprimerie Trulli – Vence
Commission Paritaire : 0122 T 81119
ISSN : 1155-2492
Dépôt légal : 2e trimestre 2017

Avril 2017
Cahier 1

#261

L'Année thérapeutique Quoi de neuf en 2016 ?

11 **Quoi de neuf dans le psoriasis ?**
J. Parier, M. Perrussel, M. Jeanmougin, P.-A. Becherel, E. Begon

33 **Quoi de neuf en pathologies infectieuses cutanées ?**
Ph. Berbis

39 **Quoi de neuf dans les dermatoses allergiques ?**
O. Bayrou

47 **Quoi de neuf dans l'acné ?**
F. Ballanger-Desolneux

57 **Quoi de neuf dans le cuir chevelu ?**
P. Reygagne

70 **Quoi de neuf en pathologies tumorales cutanées ?**
S. Monestier, C. Gaudy-Marqueste, M.-A. Richard, J.-J. Grob

79 **Quoi de neuf en dermatologie pédiatrique ?**
H. Aubert

85 **Quoi de neuf en pathologie unguéale ?**
R. Baran

89 **Quoi de neuf en dermatologie esthétique ?**
C. Beylot

100 **Quoi de neuf en chirurgie dermatologique ?**
S. Lagrange

111 **Quoi de neuf en laser ?**
J.-M. Mazer, C. Beylot, M. Jourdan, N. Schartz

Un cahier 2 "16th European Society for Photodynamic Therapy in Dermatology" est routé avec ce numéro.

Un bulletin d'abonnement est en page 115.

NOUVEAU

taltz®
(ixékizumab) injectable

REDÉCOUVRIR MA PEAU.

INDICATION : psoriasis en plaques modéré à sévère chez l'adulte qui nécessite un traitement systémique[1].

PLACE DANS LA STRATÉGIE THÉRAPEUTIQUE RECOMMANDÉE PAR LA HAS[2] : TALTZ® est à réserver au traitement du psoriasis en plaques de l'adulte, chez les patients ayant un psoriasis en plaques chronique sévère, défini par :

- **un échec (réponse insuffisante, contre-indication ou intolérance) à au moins deux traitements parmi les traitements systémiques non biologiques et la photothérapie**
- **et une forme étendue et/ou un retentissement psychosocial important.**

TALTZ® est un médicament d'exception (Article R. 163-2 2e alinéa du code de la Sécurité Sociale) et sa prescription doit se faire dans le respect de la Fiche d'Information Thérapeutique (FIT).

▼ Ce médicament fait l'objet d'une surveillance supplémentaire qui permettra l'identification rapide de nouvelles informations relatives à la sécurité[1].

POUR UNE INFORMATION COMPLÈTE SUR LE PRODUIT, VOUS POUVEZ CONSULTER
LA BASE DE DONNÉES PUBLIQUE DES MÉDICAMENTS (HTTP://BASE-DONNEES-PUBLIQUE.MEDICAMENTS.GOUV.FR)
OU LA SECTION « MÉDICAMENTS ET DM » SUR LE SITE INTERNET DU LABORATOIRE LILLY (LILLY.FR)

(1) Résumé des Caractéristiques du Produit TALTZ®.
(2) TALTZ® : Avis de la Commission de la Transparence du 5 Octobre 2016.

Lilly

Visa n° 16/07/61077659/PM/003 - v3 - FRTLZ00035 - Décembre 2016. © Lilly. Tous droits de reproduction réservés. Lilly France - 24 boulevard Vital Bouhot CS 50004, 92521 Neuilly sur Seine CEDEX - Tél : 01.55.49.34.34 - S.A.S au capital de 375 713 701 € - 609 849 153 - R.C.S Nanterre.

L'Année thérapeutique

Quoi de neuf dans le psoriasis ?

→ **J. PARIER[1], M. PERRUSSEL[2], M. JEANMOUGIN[3], P.-A. BECHEREL[4], E. BEGON[5]**

[1] Cabinet de Dermatologie, SAINT-MAUR-DES-FOSSÉS. Service de Dermatologie, Hôpital Saint-Louis, PARIS. Membre de l'association RESOPSO.
[2] Cabinet de Dermatologie, AURAY.
[3] Service de Dermatologie, Hôpital Saint-Louis, PARIS.
[4] Unité de Dermatologie et Immunologie clinique, Hôpital Privé, ANTONY.
[5] Service de Dermatologie, Hôpital René-Dubos, PONTOISE. Secrétaire général de l'association RESOPSO.

Toujours beaucoup de recherches sur le psoriasis qui continue de passionner le monde dermatologique depuis que nous avons mieux compris sa physiopathologie, que nous savons mieux le traiter tout en découvrant les multiples comorbidités qui l'accompagnent souvent. Rien que sur PubMed, en tapant "psoriasis 2016", 2 523 références nous sont apparues, que nous avons bien été obligés de trier…

→ **M. PERRUSSEL**

Les comorbidités

Cette année, les articles ont abordé des comorbidités touchant le foie, les reins [1], le cerveau et, bien sûr, le cœur. Mais ils soulignent aussi l'implication nécessaire du dermatologue pour dépister ces comorbidités. En effet, il ne suffit pas d'un simple courrier au médecin traitant pour se décharger de sa responsabilité sur le plan médico-légal.

L'implication des adipokines dans la genèse du processus inflammatoire est connue de longue date. Une revue détaillée permet de préciser les différentes molécules et leur rôle : adiponectine, chémérine, fétuine-A, omentine [2].

Le retentissement psychologique du psoriasis [3] est une comorbidité fréquente, justifiant l'utilisation d'échelles telles que le MADRS (*Montgomery-Asberg depression rating scale*), pour évaluer l'intensité de la dépression, ou le DLQI (*Dermatology life quality index*). Le codage est ALQP003. Une étude incluant 157 patients (91 psoriasis, 66 autres dermatoses comme le mélanome, les allergies) démontre un risque élevé pour les patients atteints de psoriasis de développer des pathologies psychiatriques (dont la pensée suicidaire).

Par ailleurs, 45 % des patients psoriasiques ont une NASH (stéatose hépatique non alcoolique). Pour les auteurs, l'association est hautement significative et les deux maladies se développent simultanément, impliquant le dermatologue dans son dépistage [4].

Sur le plan cardiovasculaire, la détection par une méthode non invasive serait utile. La scintigraphie myocardique semble être très sensible, cependant l'étude [5] reposant sur 50 patients doit être prolongée et nécessiterait une comparaison avec l'angiographie coronaire (ce qui représente un sacré frein).

L'organisation "administrative" de nos consultations "psoriasis" doit être révisée. La prise en charge d'un patient atteint de psoriasis nécessite une consultation longue, non pas pour poser le diagnostic mais pour faire un réel état des lieux du patient. Il existe cependant de nombreux pièges cliniques dans le diagnostic différentiel qui justifient de conserver en permanence notre acuité clinicienne.

Le psoriasis bénéficie d'une étape d'évaluation de sa gravité clinique pour laquelle plusieurs scores peuvent être utiles : PASI (*Psoriasis area severity index*), PGA (*Physician global assessment*), BSA (*Body surface area*). Le retentissement psychologique lié à l'impact sur la qualité de vie du patient impose la prudence. Le praticien doit être à l'écoute de la plainte de son patient tout en sachant apprécier le niveau de gravité de sa détresse. Il existe dans ce domaine des scores utiles pour notre esprit cartésien qui aime pouvoir évaluer et surveiller au moyen de barèmes : l'échelle MADRS ou le DLQI notamment. Même s'ils prennent du temps, leur réalisation et leur conservation ont une valeur quasiment médico-légale.

Dans un second temps, il conviendra de proposer un schéma thérapeutique dans lequel le patient pourra s'impliquer et dont il pourra évaluer le bénéfice/risque en même temps que son praticien. Les possibilités thérapeutiques sont aussi nombreuses que les freins,

L'Année thérapeutique

contre-indications et risques. Il s'agit donc bien d'une consultation complexe pour une pathologie chronique et inflammatoire assortie de nombreuses comorbidités qu'il convient de dépister puis de prendre en charge. Les risques vasculaires et rhumatologiques, dont l'importance sur le plan sanitaire n'est plus à démontrer, sont en première ligne dans ces pathologies.

Lors de la dernière convention médicale passée entre les médecins et la CNAMTS (Caisse nationale de l'assurance maladie des travailleurs salariés), un progrès notable a été réalisé avec la prise en compte des niveaux de consultation (sur avis, complexe, très complexe) avec, bien sûr, des rémunérations adéquates. À notre grande surprise, alors que les rhumatologues, internistes et gastro-entérologues ont bénéficié d'un début de reconnaissance, les dermatologues ont été oubliés, voire volontairement écartés du statut d'experts pour ces pathologies complexes. Il faut dire que, sur le site d'Ameli, le psoriasis et sa prise en charge tiennent en une ligne !

Est-ce dû à des conflits de la part de nos instances, qui auraient pu provoquer la méfiance et inciter les négociateurs à ne pas prendre en compte notre expertise ? Malgré l'implication syndicale – au niveau des structures longitudinales car le SNDV (Syndicat national des dermatologues-vénéréologues) ne peut pas négocier directement – nous n'avons pas été entendus.

Dans tous les cas, le nouveau président de la SFD (Société Française de Dermatologie) et le SNDV s'unissent pour défendre l'intérêt des patients à bénéficier d'une consultation longue et sur mesure et d'un accès rapide aux traitements adaptés à leur quotidien. Ils ambitionnent également de développer des cohortes de surveillance sur tout le territoire et de conserver ce qui fait la richesse de la médecine française, notamment le libre choix d'un praticien pour les patients.

BIBLIOGRAPHIE

1. González-Parra E, Daudén E, Carrascosa JM *et al* ; en representación del Grupo de Trabajo en Inflamación Sistémica en Psoriasis. Kidney Disease and Psoriasis. A New Comorbidity? *Actas Dermosifiliogr*, 2016;107:823-829.
2. Wolk K, Sabat R. Adipokines in psoriasis: An important link between skin inflammation and metabolic alterations. *Rev Endocr Metab Disord*, 2016;17:305-317.
3. Pompili M, Innamorati M, Trovarelli S *et al.* Suicide risk and psychiatric comorbidity in patients with psoriasis. *J Int Med Res*, 2016;44 (1 suppl):61-66.
4. Narayanasamy K, Sanmarkan AD, Rajendran K *et al.* Relationship between psoriasis and non-alcoholic fatty liver disease. *Prz Gastroenterol*, 2016;11:263-269.
5. Zutt M, Rudolph H, Kaune KM *et al.* Myocardial scintigraphy - a method for detecting cardiac comorbidity in psoriasis patients? *J Dtsch Dermatol Ges*, 2016;14:1007-1014.

L'auteur a déclaré les conflits d'intérêts suivants : laboratoires AbbVie, Pfizer, Schering-Plough, Novartis, Janssen, LEO Pharma, Genevrier.

➞ **J. PARIER**

Traitements locaux

1. Les dérivés de la vitamine D

Des formes galéniques nouvelles apparaissent dans des essais thérapeutiques qui sont en phase III (donc bien avancés, voire terminés pour certains), tous randomisés, multicentriques, en double aveugle. L'un est constitué d'un ensemble d'essais menés sur le calcipotriène mousse [1] sans dermocorticoïdes associés par le laboratoire GSK dans le cadre des plaques classiques. Pour cela, 214 patients ont été traités avec le calcipotriène *versus* 109 traités avec le véhicule. Le critère principal retenu était un PGA (*Physician global assessment*) coté de 0 (blanchi) à 1 (presque blanchi) atteint chez 58 (27 %) et 17 patients respectivement, avec de meilleurs résultats pour le cuir chevelu (181 patients traités *versus* 182 sous excipient avec respectivement 74 et 44 bons résultats). La texture de la mousse doit être prise en compte, mais généralement cette forme est bien acceptée par les patients. Par ailleurs, il faut savoir que le pourcentage des résultats bons à très bons obtenus avec les dérivés de la vitamine D3 en pommade n'est pas plus élevé et que la galénique est nettement plus intéressante. Cela signifie aussi que de nombreux patients sont au minimum moyennement améliorés.

Il en va de même pour l'association calcipotriol-bétaméthasone : le laboratoire LEO Pharma prépare une mousse pour laquelle les essais sont actuellement en phase III, un bon nombre d'entre eux étant déjà terminés. Il semble que cette nouvelle galénique permet une meilleure pénétration des principes actifs. Par ailleurs, les mousses sont généralement plus agréables d'utilisation. Les essais ont été menés en comparaison avec le produit sous forme de gel, de pommade et les véhicules respectifs.

Concernant **le gel**, les résultats sont les suivants :
– 185 patients ont été traités avec la mousse et 188 avec le gel [2] ;
– le PGA 0 ou 1 a été atteint respectivement par 38 et 22 patients.

Concernant **la pommade** [3] :
– 141 patients recevaient le produit sous forme de mousse et 135 sous forme de pommade ;

– le PGA 0 ou 1 a été atteint respectivement par 77 et 58 patients.

En observant les résultats de ces études pourtant multicentriques, on est toujours frappé par les disparités qui existent d'un essai à un autre. En effet, on passe de 20 à 50 % de bons à très bons résultats pour le même produit en mousse avec des protocoles pourtant très standardisés. Ces améliorations peuvent sembler modestes, mais il faut faire le parallèle avec les autres traitements pour lesquels l'équivalent est PASI 90 ou 100, un score qui, même avec les biothérapies, est atteint dans des proportions équivalentes voire moindres.

>>> En Corée, une intéressante étude randomisée, multicentrique, avec des groupes parallèles en essai ouvert, a été menée sur un traitement d'entretien à base de gel de calcipotriol/bétaméthasone pendant 16 semaines. Après 8 semaines de traitement d'attaque, les répondeurs ont été classés en trois groupes :
– traitement quotidien ;
– traitement quotidien à la demande, lorsque le patient en ressent le besoin ;
– week-end thérapie.

Pour les deux premiers groupes, aucune différence n'a été notée à 16 semaines et un bon maintien de l'efficacité a été relevé (en moyenne 65 % de patients blanchis ou presque blanchis). Dans le groupe "2 fois par semaine", ce résultat passe à 31 % [4].

Des recherches effectuées sur le mode d'action physiopathologique du calcipotriol ont montré qu'il inhibe la prolifération des kératinocytes par régulation négative de STAT1 et STAT3 et qu'il diminue aussi la concentration en TNFα, IL23 et IL17. On retombe donc sur des mécanismes communs aux traitements systémiques et même biologiques, mais avec des résultats plus modestes.

>>> Un cas très rare d'hypercalcémie et d'insuffisance rénale aigüe a été constaté après 6 semaines d'application de calcipotriol sur tout le corps en remplacement d'un usage excessif des dermocorticoïdes (DC). Ces complications sont exceptionnelles mais il faut cependant retenir que ces produits à usage local ne sont pas prévus pour être appliqués sur tout le corps. En effet, lorsque la surface atteinte est trop importante, mieux vaut passer aux traitements systémiques.

2. Les dermocorticoïdes

Des essais sont toujours en cours pour améliorer les dermocorticoïdes.

>>> Ainsi, le dipropionate de bétaméthasone a été formulé différemment dans une lotion qui semble avoir le niveau d'action d'un DC de puissance maximale avec les inconvénients d'un DC de niveau moyen, le tout dans un excipient très acceptable au niveau galénique qui assurerait une bonne observance. Les essais thérapeutiques sur ce produit sont en cours d'achèvement [5].

>>> Un nouveau DC fort, l'halobétasol, a été utilisé dans un essai mené sur 202 patients psoriasiques. Cet essai multicentrique a été randomisé en deux groupes : soit clobétasol, soit halobétasol 1 fois par jour pendant 2 semaines. Concernant les très bons résultats, on note une différence nette entre les deux produits (19,2 % de blanchiment pour le clobétasol contre 32 % pour l'halobétasol). La différence est moins nette pour les améliorations plus modestes. Aucune différence n'a été constatée concernant le niveau plasmatique du cortisol et les patients ont jugé l'application d'halobétasol plus facile [6].

3. Les recherches

De nombreuses publications continuent de paraître concernant le conditionnement en traitement local de molécules utilisées pour les traitements systémiques, le plus souvent véhiculées par des nanoparticules, comme c'est le cas pour le méthotrexate, la ciclosporine, le tacrolimus associé à l'acitrétine et même pour le tofacitinib (qui revient par la porte des traitements locaux après avoir échoué en Europe pour une AMM par voie systémique). Toutes ces études en sont encore au stade de recherche et ne permettent pas de deviner quels seront les produits qui formeront notre arsenal thérapeutique au quotidien.

Le méthotrexate

1. L'efficacité

Une étude multicentrique, randomisée, en double aveugle contre placebo, a été menée sur 120 patients durant 52 semaines. Pendant 16 semaines, 91 patients, tous naïfs de méthotrexate (MTX), ont reçu 17,5 mg de MTX en injection sous-cutanée (SC). Si au bout de 8 semaines l'amélioration n'était pas suffisante, on les passait à 22,5 mg associés à 5 mg par semaine d'acide folique. Pendant le même temps, 29 patients ont reçu des injections de placebo et été augmentés de la même façon. L'évaluation se faisait à 16 semaines, puis tous les patients étaient transférés dans le groupe MTX jusqu'à 52 semaines. À 16 semaines, le PASI 75 a été atteint par 41 % des patients sous MTX et 10 % sous placebo. À 52 semaines, la tolérance a été bonne sans aucun effet secondaire grave [7].

Une méta-analyse [8] éliminant les biais a été réalisée et a retenu 11 études répondant à ces critères, soit 705 patients. L'évaluation de l'efficacité à 12 ou 16 semaines est de 45,2 % pour le PASI 75 et de 4,4 % pour le placebo.

2. Le MTX en pédiatrie

Une étude multicentrique rétrospective a inclus 289 enfants traités par acitrétine, MTX ou ciclosporine. Le PASI 75 a été obtenu respectivement dans 47,5 %, 34,1 % et 40 % des cas. Comme on le dit habituellement, l'acitrétine donne de meilleurs résultats chez l'enfant que chez l'adulte mais les psoriasis étaient-

L'Année thérapeutique

ils équivalents pour le choix du traitement ? La poursuite du traitement à 1 an était respectivement de 36,3 %, 21,1 % et 15,1 % en raison d'un problème d'efficacité et non d'effets secondaires [9]. N'oublions pas que, lorsqu'on bute sur un psoriasis modéré à sévère de l'enfant, il est possible d'utiliser les traitements systémiques qui sont généralement très bien supportés, et ce d'autant plus que les enfants ont moins de comorbidités métaboliques que l'adulte.

3. Effets secondaires hépatiques

Une conférence de consensus danoise, inspirée d'une large bibliographie et d'un avis d'experts, souligne un fait peu connu sur le procollagène III utilisé pour détecter l'existence d'une fibrose hépatique. Les enfants et les patients atteints de rhumatisme inflammatoire présentent volontiers une augmentation de cette constante biologique due à la croissance pour les premiers et à l'état de leurs articulations pour les seconds. Dans ces cas-là, le Fibroscan est plus approprié [10].

Un Fibroscan a été réalisé chez 166 patients psoriasiques avec échec de l'examen pour 3 d'entre eux. L'indice de masse corporelle (IMC) moyen était de 24,8 kg/m² et les NAFLD (stéatose hépatique non alcoolique), syndrome métabolique et diabète étaient présents dans respectivement 63,6 %, 50,3 % et 18,8 % des cas. La dose cumulative de MTX était supérieure à 1,5 g dans 24 % des cas. Une fibrose hépatique était significativement associée à un périmètre abdominal élevé, au diabète et à une consommation alcoolique excessive mais pas du tout à la dose cumulative de MTX [11].

L'acitrétine

Dans une étude italienne rétrospective menée sur plusieurs années, le traitement débutait avec une dose moyenne de 25 mg/jour et était augmenté (51,2 % des cas) ou diminué (48,8 % des cas) selon les résultats et la tolérance clinique et biologique. En moyenne, les doses allaient de 20 à 30 mg/jour. Globalement, une amélioration de 52 % du PASI était obtenue (PASI 50, 75, 90 et 100 atteints dans respectivement 53 %, 48 %, 28 % et 14 % des cas).

Cette étude rétrospective non randomisée offre des résultats très intéressants. Comment a été effectuée la sélection des patients au départ ? En effet, certaines études ont montré que les résultats sont moins bons sur les psoriasis sévères que sur les psoriasis modérés. Mais l'acitrétine n'est pas un immunosuppresseur et ses effets secondaires, en dehors de la tératogénicité, sont réversibles et gérables dès lors qu'on varie les doses quotidiennes. Il faut y penser. L'acitrétine se conçoit uniquement comme un traitement à long terme car elle agit lentement et le maintien d'une dose d'entretien est nécessaire, comme pour tous les traitements, mais à des niveaux n'entraînant pas trop d'effets secondaires sinon le risque d'abandon de la part du patient sera élevé.

Les autres traitements moins classiques

1. L'amygdalectomie

Des articles sont régulièrement publiés sur l'intérêt de l'amygdalectomie, surtout concernant le psoriasis en gouttes post-angine globalement peu fréquent. Un article de méta-analyse sérieux, élaboré par des médecins ORL à partir de 30 ans de publications relatives à l'amygdalectomie et de ses diverses indications, en déduit qu'il n'existe que des publications de cas ou de petites séries en rétrospectif. Il est donc selon eux difficile de conclure mais il existe peut-être quelques indications étant donné la récurrence desdites publications sur le sujet.

2. La médecine traditionnelle chinoise

Les Chinois continuent à publier beaucoup d'essais *a priori* randomisés, en double aveugle contre placebo ou contre des traitements classiques bien connus, à propos de l'efficacité de leur médecine traditionnelle avec des résultats étonnants du point de vue de l'efficacité et de la bonne tolérance.

3. Le vaccin contre la fièvre jaune

Ce vaccin vivant atténué ne doit pas être administré à un patient immunodéprimé. À nos patients voyageurs, nous devons toujours conseiller d'effectuer ce vaccin avant de commencer un traitement immunosuppresseur (ciclosporine, MTX et biothérapies). Jusqu'à il y a peu, la règle était de faire un rappel tous les 10 ans, mais l'Organisation mondiale de la Santé (OMS) a estimé en 2016 qu'une seule vaccination immunisait à vie. Cependant, certains pays n'ont pas encore mis à jour leurs règlements sanitaires et il convient donc de se renseigner avant de partir.

Une publication portant sur 15 cas de vaccination accidentelle antimalarique entre 2004 et 2012 en Allemagne chez des patients immunodéprimés par des traitements n'a pas donné lieu à des complications problématiques.

4. Les statines

Depuis des années, de bons résultats sont publiés sur le psoriasis. Une méta-analyse n'a retenu que trois études contre placebo aux résultats contradictoires avec une seule étude favorable et conclut donc qu'il est nécessaire d'avoir des essais rigoureux, portant sur davantage de cas.

BIBLIOGRAPHIE

1. The purpose of this study is to demonstrate the safety and effectiveness of calcipotriene foam in subjects with scalp and body psoriasis. ClinicalTrials.gov
2. LEO 90100 Aerosol Foam Compared to Calcipotriol Plus Betamethasone Dipropionate Gel in Subjects With Psoriasis Vulgaris. ClinicalTrials.gov
3. LEO 90100 Compared With Calcipotriol Plus Betamethasone Dipropionate

SORIATANE®
10 mg
25 mg gélules

acitrétine

Faire peau neuve

MODALITÉS DE PRESCRIPTION DE SORIATANE® (acitrétine) :

- prescription initiale annuelle réservée aux dermatologues ;
- renouvellement de la prescription par tout médecin dans la limite d'un an au terme duquel une nouvelle prescription par un dermatologue est requise.

Formes sévères de psoriasis en monothérapie ou associé à la puvathérapie.

Dermatoses liées à des troubles sévères de la kératinisation (telle que les ichtyoses graves, certaines kératodermies palmoplantaires, la maladie de Darier…).

Formes sévères de lichen-plan en cas d'échec des thérapeutiques habituelles.

Dans les formes sévères de psoriasis, SORIATANE® est un traitement par voie générale de 2e intention, le méthotrexate restant le traitement de référence. Pour les dermatoses liées à des troubles sévères de la kératinisation, SORIATANE® est un traitement de 1re intention en cas d'échec du traitement topique seul basé sur l'utilisation quotidienne des émollients.(1)

Médicament **TÉRATOGÈNE** : dans le cadre du Programme de Prévention de la Grossesse une contraception efficace est obligatoire.
Pour plus d'informations sur ce médicament, consulter la base de données publique des médicaments à l'adresse suivante : http://base-donnees-publique.medicaments.gouv.fr

(1) Avis de la commission de transparence du 15 octobre 2014.

KÉRATOLYTIQUE SYSTÉMIQUE

laboratoire arrow

INSPIRÉ PAR VOUS,
DÉVELOPPÉ PAR NOUS.

Arrow génériques SAS - 26 avenue Tony Garnier - 69007 Lyon - SAS au capital de 36 945 840,47 € - RCS Lyon 433 944 485

136-AG-06/2016 et 16/07/60292349/PM/001

L'Année thérapeutique

Ointment, LEO 90100 Vehicle and Ointment Vehicle in Subjects With Psoriasis Vulgaris. ClinicalTrials.gov

4. Lee JH, Park CJ, Kim TY *et al.* Optimal maintenance treatment with calcipotriol/betamethasone dipropionate gel in Korean patients with psoriasis vulgaris: a multicentre randomized, controlled clinical trial. *J Eur Acad Dermatol Venereol*, 2017;31:483-489.
5. Yamauchi P. DFD-01: a novel topical formulation of betamethasone dipropionate for the treatment of extensive psoriasis. *Expert Rev Clin Immunol*, 2017;13:85-91.
6. Dhurat R, Kanwar AJ, Vishwanath V *et al.* Evaluation of the efficacy and safety of 0.05% halobetasol propionate ointment and 0.05% clobetasol propionate ointment in chronic, localized plaque psoriasis. *Asian J Pharmaceut Clinical Res*, 2016;9:288-291.
7. Warren RB, Mrowietz U, von Kiedrowski R *et al.* An intensified dosing schedule of subcutaneous methotrexate in patients with moderate to severe plaque-type psoriasis (METOP): a 52 week, multicentre, randomized, double-blind, placebo-controlled, phase 3 trial. *Lancet*, 2017;389:528-537.
8. West J, Ogston S, Foerster J. Safety and efficacy of methotrexate in psoriasis: a meta-analysis of published trials. *PLoS One*, 2016;11:e0153740.
9. Ergun T, Seckin Gencosmanoglu D, Alpsoy E *et al.* Efficacy, safety and drug survival of conventional agents in pediatric psoriasis; A multicenter, cohort study. *J Dermatol*, 2016. doi: 10.1111/1346-8138.13713. [Epub ahead of print]
10. Raaby L, Zachariae C, Østensen M *et al.* Methotrexate use and monitoring in patients with psoriasis: a consensus report based on a Danish expert meeting. *Acta Derm Venereol*, 2016. doi: 10.2340/00015555-2599. [Epub ahead of print]
11. Pongpit J, Porntharukchareon S, Kaewduang P *et al.* Liver stiffness measurement in psoriasis: Do metabolic or disease factors play the important role? *BioMed Research International*, 2016;2016:7963972.

L'auteure a déclaré les conflits d'intérêts suivants : laboratoires AbbVie, Pfizer, Novartis, Janssen, LEO Pharma.

➞ **M. JEANMOUGIN**

Actualités en photothérapie

Concernant les psoriasis modérés à sévères, la photothérapie revient à la mode aux États-Unis en raison de son très bon rapport coût/efficacité et de ses faibles effets secondaires (notamment l'absence d'immunosuppression systémique qui est, en revanche, observée avec les traitements systémiques traditionnels et biologiques). Un "passeport UV" est recommandé afin d'enregistrer les doses cumulatives.

1. Recommandations américaines *versus* recommandations européennes

Plusieurs revues générales américaines comparent protocoles et recommandations américaines et européennes de photothérapie du psoriasis et proposent des guides d'utilisation pratique compréhensifs [1-5].

Les protocoles américains d'irradiation en PUVA et photothérapie UVB-NB (à spectre étroit) débutent à des doses comparables à celles des protocoles français mais les incréments et les doses maximales sont nettement plus élevés outre-Atlantique.

L'absence des patients à quelques séances de photothérapie justifie une modification des doses lors de la reprise de la photothérapie UVB-NB ou PUVA. Le protocole suivant fait la synthèse de plusieurs avis d'experts [1, 2, 4] :
– en cas d'absence de 4 à 7 jours, il convient de maintenir la dose prévue ;
– pour une absence de 1 à 2 semaines, la dose sera réduite de 25 à 33 % ;
– pour 2 à 4 semaines d'absence, la réduction sera de 50 à 75 % ;
– si l'absence est supérieure à 1 mois, le protocole d'irradiation sera repris à la dose initiale.

En Europe, la photothérapie d'entretien après blanchiment n'est pas justifiée car elle ne permet pas de prévenir les rechutes et augmente le risque photocarcinogène (notamment pour la PUVA). Néanmoins, toutes les recommandations pratiques américaines utilisent une courte photothérapie d'entretien (notamment pour les UVB-NB) pour maintenir le blanchiment et espérer une rémission plus longue (avis d'experts non validé par des études de suivi) : 1 séance par semaine pendant 1 mois, puis tous les 15 jours pendant 1 mois à 75 % de la dose et, pour les mois suivants, à 50 % de la dose [1, 2, 4, 5].

Aux États-Unis, la photothérapie UVB ciblée est utilisée pour les lésions localisées, essentiellement avec le laser excimer 308 nm. Les protocoles d'irradiation varient en fonction du phototype (de I à VI) et de l'épaisseur des plaques (fines, épaisses, très épaisses) selon un schéma préétabli [1, 2].

Les traitements associés à la photothérapie UVB-NB pour optimiser les résultats thérapeutiques sont les mêmes en Europe qu'aux États-Unis, que ce soit par voie topique (émollients, dermocorticoïdes, analogues de la vitamine D, tazarotène) ou systémique (méthotrexate, acitrétine, biologiques) [1].

En France, les différents protocoles de photothérapie (UVB-TL01, PUVA, TL01 + UVA) en fonction des indications sont disponibles depuis 2016 sur le site de la SFD (sfdermato.org, onglet "Recommandation", puis "Photothérapie"). Validés par le bureau d'experts de la SFPD (Société française de photodermatologie), ils constituent

désormais les protocoles officiels auxquels tout dermatologue peut se référer.

2. Effet immunorégulateur des photothérapies

Le psoriasis est lié à une interaction anormale entre les cellules de l'immunité innée, les lymphocytes et les kératinocytes, qui entraîne une activation de la voie de T *helper* 1/17 avec libération de cytokines, contribuant à l'hyperprolifération et à l'inflammation.

L'efficacité des photothérapies dans le psoriasis associe plusieurs mécanismes :
– l'apoptose UV induite des kératinocytes et des cellules T dans l'épiderme et le derme ;
– la promotion de l'immunosuppression en favorisant la migration des cellules de Langerhans en dehors de l'épiderme ;
– l'induction d'altérations dans le profil cytokinique du psoriasis. La photothérapie UVB-NB change la réponse immune de la voie Th1/Th17 vers l'axe régulateur Th2, entraînant une diminution des taux de TNFα, IL12, IL17, IL20, IL22 et IL23 [6].

Si l'augmentation de la 25 (OH) vitamine D après photothérapie UVB-NB est largement démontrée, elle est en revanche peu corrélée à l'amélioration du PASI, faisant considérer cet effet biologique photo-induit comme un médiateur peu probable de l'effet thérapeutique des UVB-NB dans le psoriasis [7].

3.Des UVB-TL01 à l'héliothérapie

>>> La très bonne efficacité des UVB-NB est reconnue dans le psoriasis aigu en gouttes, ce que confirme une étude menée chez 67 patients avec l'obtention d'un PASI 90 en 20 séances dans 77,6 % des cas et avec un blanchiment stable sur un suivi de 18 mois dans 88 % des cas [8].

>>> Les dermatologues irlandais rapportent 4 nouveaux cas d'un effet secondaire rare de la photothérapie TL01, à savoir la survenue de lésions bulleuses sur les plaques de psoriasis (peau avoisinante non atteinte) après une séance au cours de la cure. Cette complication de pathogénie non élucidée est transitoire, disparaît lorsqu'on arrête la photothérapie pendant 7 jours et ne récidive pas lors de sa reprise (avec une réduction des doses de 20 %) [9].

>>> Le traitement des pustuloses palmoplantaires est souvent difficile, associant l'arrêt du tabac, les traitements locaux (dermocorticoïdes) et systémiques (acitrétine, ciclosporine, méthotrexate) et/ou la puvathérapie systémique ou locale. Une étude chinoise [10] conduite sur 62 patients rapporte l'efficacité de la photothérapie UVA1 à forte dose (80 J/cm^2 pendant 30 séances avec un module Sigma) permettant une réduction du score PPPASI de 75 % chez 72,6 % des patients, au prix d'effets secondaires limités à des sensations de brûlure (26 %) ou de prurit (19 %).

>>> L'héliothérapie utilisant l'exposition aux UV naturels du soleil est validée aux Îles Canaries, en Croatie, en Pologne et aux abords de la mer Morte en Israël (avec potentialisation par immersion dans l'eau hyper salée). Pour obtenir des résultats optimaux, il faut s'exposer au moins 2 heures sous un soleil au zénith pendant au moins 20 séances. Une période d'acclimatation de 5 à 6 jours est nécessaire au début pour permettre une photo-adaptation. La première exposition sera de 15 minutes puis augmentée progressivement jusqu'à un maximum de 3 heures par jour [2].

BIBLIOGRAPHIE

1. Mehta D, Lim HW. Ultraviolet B phototherapy for psoriasis: Review of practical guidelines. *Am J Clin Dermatol*, 2016;17:125-133.
2. Matos TR, Ling TC, Sheth V. Ultraviolet B radiation therapy for psoriasis: Pursuing the optimal regime. *Clin Dermatol*, 2016;34:587-593.
3. Vassantachart JM, Soleymani T, Wu JJ. Comparison of phototherapy Guidelines for psoriasis: a critical appraisal and comprehensive review. *J Drugs Dermatol*, 2016;15:995-1000.
4. Singh RK, Lee KM, Jose MV *et al.* The patient's guide to psoriasis treatment. Part 1: UVB phototherapy. *Dermatol Ther*, 2016;6:307-313.
5. Farahnik B, Nakamura M, Singh RK *et al.* The patient's guide to psoriasis treatment. Part 2: PUVA phototherapy. *Dermatol Ther*, 2016,6:315-324.
6. Bajaj S, Gautam RK, Khurana A *et al.* Effect of narrow band ultraviolet B phototherapy on T helper17 cell specific cytokines (interleukins-17, 22 and 23) in psoriasis vulgaris. *J Dermatolog Treat*, 2016;28:1-4.
7. Gupta A, Arora TC, Jindal A *et al.* Efficacy of narrowband ultraviolet B phototherapy and levels of serum vitamin D3 in psoriasis: a prospective study. *Indian Dermatol Online J*, 2016;7:87-92.
8. Fernández-Guarino M, Aboín-González S, Velázquez D *et al.* Phototherapy with narrow band UVB in adult guttate psoriasis: results and patient assessment. *Dermatology*, 2016;232:626-632.
9. Murphy B, McKenna K. Four cases of intralesional blisters arising during TL-01 UVB phototherapy for chronic plaque psoriasis. *Photodermatol Photoimmunol Photomed*, 2016;32:224-225.
10. Su LN, Xu X, Tang L *et al.* UVA1 phototherapy in the treatment of palmoplantar pustulosis: a pilot prospective study. *Lasers Med Sci*, 2016;31:1641-1643.

L'auteur a déclaré ne pas avoir de conflits d'intérêts concernant les données publiées dans cet article.

L'Année thérapeutique

→ P.-A. BECHEREL

Actualités sur les anti-TNF et l'ustékinumab

Aujourd'hui, les inhibiteurs du TNF ne font plus partie des options thérapeutiques les plus récentes. Ils sont en effet utilisés de façon standard en milieu clinique depuis plus de 10 ans. Néanmoins, des nouveautés apparaissent tous les ans qui améliorent encore notre utilisation de ces molécules que nous croyons peut-être trop connues. Cette mise au point se focalisera particulièrement sur les effets potentiels des anti-TNF sur les comorbidités.

1. Quels bilans biologiques de surveillance devons-nous faire chez nos patients sous anti-TNF ou ustékinumab ?

Les recommandations européennes de fin 2015 ont proposé le rythme de surveillance suivant pour les anti-TNF : NFS, enzymes hépatiques, ionogramme et créatinine à S4 et S12, puis tous les 4 mois. Sauf pour l'ustékinumab, pour lequel tous les experts s'entendent pour ne proposer aucun examen particulier en raison de son excellente tolérance. Les experts soulignent bien qu'il n'y a d'ailleurs pas d'obligation formelle à leur avis ; il s'agit plutôt d'une mesure de précaution basique sur le long terme. Il n'y pas lieu notamment de refaire les tests tuberculiniques [1].

2. Anti-TNF et associations thérapeutiques

Concernant le méthotrexate, il existe un consensus pour l'associer – potentiellement – à petites doses (7,5-10 mg, semaine) à l'adalimumab et à l'infliximab afin de limiter la formation d'anticorps (Ac) anti-médicaments, qui reste un problème pour les anti-TNF par rapport aux autres biothérapies.

Il existe également un consensus pour l'associer à l'étanercept dans le but d'augmenter le bénéfice clinique.

En revanche, un consensus inverse préconise de ne pas l'associer à l'ustékinumab (risque d'augmentation de l'immunodépression).

Enfin, il existe un consensus pour ne pas associer les anti-TNF à d'autres biologiques ou à la ciclosporine, car le risque d'immunosuppression est trop important [1].

3. Anti-TNF et patients VIH positifs

Les experts recommandent avant tout d'obtenir une disparition de la charge virale à l'aide d'une association antirétrovirale (susceptible en elle-même d'améliorer le psoriasis, HAART étant l'acronyme anglo-saxon classique pour désigner ces traitements) avec des traitements topiques ou une photothérapie en 1re ligne.

L'acitrétine est à conserver en seconde ligne, bien sûr, en association avec le traitement antirétroviral qu'il ne faut absolument pas interrompre.

L'utilisation de la ciclosporine ou du méthotrexate se fait uniquement dans les formes réfractaires (avec charge virale toujours indétectable).

C'est seulement en cas d'absence de réponse, ou de contre-indication aux traitements précédents, que les anti-TF peuvent s'envisager. Dans ce cas, le traitement de 1re ligne doit reposer sur l'étanercept, qui entraînerait moins d'immunosuppression [1].

4. Femmes enceintes

En cas d'absolue nécessité, à cause d'une contre-indication à la ciclosporine ou d'une forme très réfractaire, il convient de considérer avant tout l'étanercept [1].

5. Insuffisance rénale

Chez les patients aux stades IV et V de la maladie rénale, il est possible d'utiliser les biologiques quels qu'ils soient [1].

6. Accidents cardiovasculaires

Une méta-analyse imposante récente de patients psoriasiques a compilé 38 essais contrôlés, incluant 18 024 patients. Aucun MACE (*Major Adverse Cardiac Events*, accidents cardio-vasculaires majeurs) n'a été observé dans les 29 études. Neuf études ont signalé au total 10 patients présentant un accident cardiovasculaire grave. Le risque global (OR) est donc calculé à 1,45 (IC 95 % : 0,34-6,24), ce qui est certes faible mais non nul.

En détaillant les patients traités par anti-TNF dans ces études, on trouve :
– adalimumab, étanercept et infliximab : OR [*Odds ratio*] : 0,67 ; IC 95 % : 0,10-4,63 ;
– anti-IL17A (secukinumab, ixekizumab) : OR : 1,00 ; IC 95 % : 0,09-11,09 ;
– anti-IL12/23 (ustékinumab) : OR : 4,48 ; IC 95 % : 0,24-84,77.

En conclusion, les traitements biologiques actuellement commercialisés ne sont pas associés à un risque significatif d'accident cardiovasculaire grave dans la période courte des essais cliniques randomisés [2]. Néanmoins, les anti-TNF semblent plus protecteurs que les autres molécules. Ces résultats seront à confirmer en 2017, les biais étant possibles dans ces méta-analyses (malades vraiment comparables sur les antécé-

janssen Immunology

PHARMACEUTICAL COMPANIES OF Johnson&Johnson

Stelara®
(ustekinumab)

Une EXPÉRIENCE de plus de 550 000 patients-année dans le monde[1] et un RECUL CLINIQUE de plus de 12 ans[2]

POUR UN OBJECTIF :
UNE SATISFACTION MAINTENUE DANS LE TEMPS DÈS LA 1ÈRE LIGNE DE BIOTHÉRAPIE

1ère anti-interleukine indiquée dans le :

Psoriasis en plaques de l'adulte :

STELARA® est indiqué dans le traitement du psoriasis en plaques modéré à sévère chez l'adulte qui n'a pas répondu, ou qui présente une contre-indication, ou qui est intolérant aux autres traitements systémiques dont la ciclosporine, le méthotrexate (MTX) ou la puvathérapie (psoralène et UVA).

Psoriasis en plaques modéré à sévère de la population pédiatrique (adolescent) :

STELARA® est indiqué dans le traitement du psoriasis en plaques modéré à sévère chez l'adolescent âgé de 12 ans et plus, en cas de réponse insuffisante ou d'intolérance aux autres traitements systémiques ou aux photothérapies.

Place dans la stratégie thérapeutique :

Chez l'adulte et en traitement de seconde intention chez l'adolescent à partir de 12 ans, dans le traitement du psoriasis en plaques chronique sévère, défini par :

- un échec (réponse insuffisante, contre-indication ou intolérance à au moins deux traitements parmi les traitements systémiques non biologiques et la photothérapie),
- et une forme étendue et/ou un retentissement psychosocial important.

Médicaments d'exception : prescription en conformité avec la Fiche d'Information Thérapeutique.
PIH à 1 an : initiation et renouvellement réservés aux spécialistes en dermatologie, en médecine interne ou en rhumatologie.

PHFR/STE/0716/000076695 - 16/07/65283311/PM/013

ACCÉDER AUX MENTIONS LÉGALES DU PRODUIT EN FLASHANT LE QR CODE CI-CONTRE OU EN CONSULTANT LA BASE DE DONNÉES PUBLIQUE DES MÉDICAMENTS (http://base-donnees-publique.medicaments.gouv.fr)

1. PSUR – EDMS-ERI-114204455: 1.0 / Toutes indications confondues
2. Krueger GG, Langley RG, Leonardi C et al. A human interleukine-12/23 monoclonal antibody for the treatment of Psoriasis. N Engl J Med 2007; 356: 580-92

JANSSEN-CILAG, S.A.S. au capital social de 2.956.660 Euros, immatriculée au Registre du Commerce et des Sociétés de Nanterre sous le n° B 562 033 068, dont le siège social est au 1, rue Camille Desmoulins, TSA 91003, 92787 Issy-les-Moulineaux.

L'Année thérapeutique

dents cardiovasculaires, facteurs de risque réellement superposables, etc.).

Plusieurs travaux ont étudié la progression de la maladie coronarienne sous traitement biologique, mesurée par la technique la plus précise : l'angioscanner avec calcul des calcifications pariétales. Il s'agit essentiellement d'une grande étude prospective, contrôlée, en aveugle [3], comparant des patients débutant un traitement biologique *versus* des patients sans traitement systémique (avril 2011-juin 2014).

Au total, 28 patients (âge moyen 49,2 ans ; 71 % d'hommes ; PASI moyen 15,4) et 28 contrôles (âge moyen 52,8 ans ; 71 % d'hommes ; PASI moyen 12,4) ont été inclus :
– les scores de calcification coronaire sont restés stables dans le groupe traité et aggravés dans le groupe témoin ($p = 0,02$) ;
– le rétrécissement du calibre des vaisseaux était inchangé dans le groupe traité (Wilcoxon $W = 76$; $n = 483$; $p = 0,39$) mais avait augmenté dans le groupe contrôle (Wilcoxon $W = 281$; $n = 414$; $p = 0,02$) ;
– l'index de volume de la paroi du vaisseau (*Automated vessel wall volume index*) était inchangé dans le groupe traité et progressait (mais de façon non significative) dans l'autre groupe.

Par conséquent, le traitement par anti-TNF était associé à une diminution de la progression de la maladie coronaire chez les patients atteints de psoriasis sévère [3].

7. Conduite à tenir en cas de chirurgie

Une revue de la littérature a compilé tous les traitements systémiques chez les patients psoriasiques devant subir un acte chirurgical, soit 46 études concernant le plus souvent des patients atteints de polyarthrite rhumatoïde (PR) ou de maladies inflammatoires chroniques de l'intestin (MICI) [4].

Pour le sous-groupe comprenant les patients souffrant de psoriasis ou de rhumatisme psoriasique, 77 procédures étaient rapportées et on ne trouvait pas de surrisque de complication postopératoire lié aux traitements anti-TNF ou par ustékinumab, même en cas de chirurgie lourde.

Il s'agit d'un niveau de preuve III pour les auteurs : infliximab, adalimumab, étanercept, méthotrexate et ciclosporine peuvent être poursuivis lors de chirurgies à faible risque chez des patients ayant un psoriasis ou un rhumatisme psoriasique.

Pour les chirurgies à risque modéré à élevé (orthopédique ou digestive avec laparotomie), une approche au cas par cas est recommandée, fondée sur les risques et les comorbidités propres du patient. Mais il est important de noter que l'arrêt systématique n'est plus nécessairement requis.

8. Facteurs prédictifs de la réponse aux anti-TNF ou à l'ustékinumab

Une grande cohorte avait pour objectif d'évaluer quelles caractéristiques de départ pouvaient prédire une réponse au traitement anti-TNF à S24 (cohorte prospective BioCAPTURE).

Les caractéristiques suivantes étaient évaluées : IMC (index de masse corporelle), PASI initial, ancienneté du psoriasis et premier traitement biologique ou de 2e ligne. Pour cela, 159 malades sous adalimumab, 193 sous étanercept, 19 sous infliximab et 83 sous ustékinumab ont été retenus. Au total, l'IMC bas de départ semble un facteur prédictif important de bonne réponse au traitement biologique [5].

Un autre grande étude, rétrospective cette fois, incluait 199 patients. Le PASI 75 et l'amélioration moyenne du PASI à S12, S16 et S24 étaient les critères de jugement. Une meilleure réponse était significativement associée au genre masculin (OR : 2,59) et à la coexistence d'un rhumatisme psoriasique (OR : 1,97). En revanche, l'âge, le tabagisme, l'ancienneté du psoriasis, les traitements préalables du psoriasis et la durée d'évolution de la maladie n'affectaient en rien la réponse au traitement anti-TNF [6, 7].

9. Rôle de la génétique dans l'évaluation de la réponse aux anti-TNF

Les études génétiques, de plus en plus fréquentes dans le psoriasis, guideront probablement à l'avenir nos décisions thérapeutiques par des analyses moléculaires individuelles définissant différents phénotypes de patients. En outre, ces analyses seront potentiellement en mesure d'expliquer pourquoi un patient donné a une plus grande probabilité de répondre ou non à un médicament biologique donné.

Exemple typique de ces nouvelles études : une étude récente a analysé la relation entre les polymorphismes LCE3B, HLA-Cw6 et TNFAIP3 et la réponse aux médicaments biologiques. Davantage de patients positifs pour le HLA-Cw6 répondaient mieux et plus rapidement à un traitement par ustékinumab (anticorps anti-IL12/23).

En revanche, le TNFAIP3 était associé à une meilleure réponse aux inhibiteurs du TNF. Dans la mesure où le HLA-Cw6 est exprimé par 90 % des patients atteints de psoriasis de type 1 (début précoce de la maladie, avant l'âge de 40 ans), l'étude suggère de privilégier l'ustékinumab chez ces patients [8-10].

Il s'agit sans doute d'une nouvelle avancée vers la médecine personnalisée.

10. Tuberculose

Une étude française rétrospective a été menée par le Groupe français de Recherche sur le Psoriasis (GRPso). Huit centres ont inclus 12 cas de tuberculose entre 2006 et 2014 : 3 patients avaient séjourné en zone d'endémie, 3 avaient eu un contage. Le temps médian écoulé depuis l'introduction de l'anti-TNF était de 23,4 semaines (2-176).

La tuberculose peut survenir malgré le suivi des recommandations. Les mesures de prophylaxie n'empêchent pas à 100 % la survenue de la maladie. L'instauration rapide du traitement antituberculeux, dès les premiers signes évocateurs, est recommandée [11].

11. Infections sévères

Une comparaison a été faite entre patients psoriasiques sous biothérapie *versus* placebo ou traitement systémique non biologique ; 32 essais contrôlés randomisés (n = 13 359) et une cohorte (n = 4 993) ont été compilés. Il n'y avait aucune différence significative avec le placebo, quel que soit le biologique :
– à S 12-16 (OR global : 0,71 ; IC 95 % : 0,36-1,41) ;
– à S 20-30 (OR : 2,27 ; IC 95 % : 0,45-11,49).

Les données prospectives de la cohorte suggèrent que seul l'adalimumab est associé à un risque supérieur d'infection sévère par rapport aux rétinoïdes et/ou à la photothérapie (*Adjusted hazard ratio* [adjHR] : 2,52 ; IC 95 % : 1,47-4,32) [12].

Par ailleurs, les données du registre PSOLAR ont montré que les médicaments biologiques n'augmentent pas le risque d'infection par rapport aux médicaments non biologiques. Toutefois, lorsque les médicaments biologiques sont considérés individuellement, des taux plus élevés d'infections sévères ont été observés dans les groupes traités par infliximab (2,5 %) et adalimumab (2 %) par rapport aux groupes traités par étanercept (1,5 %), ustékinumab (0,8 %) ou médicaments non biologiques (< 1,3 %) [12].

12. Risque de tumeur maligne

Une grande étude de cohorte avait pour objectif d'estimer le taux global de cancer (hors cancer cutané non mélanomateux, CCNM ou NMSC pour l'acronyme anglo-saxon) et le taux de CCNM parmi 5 889 patients adultes atteints de psoriasis, issus du système de santé Kaiser Permanente (en Californie).
Les patients inclus dans l'étude ont été diagnostiqués entre 1998 et 2011 et étaient traités par au moins un antipsoriasique systémique. Ils ont été répartis en deux groupes :
– traitements par biologiques ;
– traitements par autres systémiques.

Étant donné que de nombreux antipsoriasiques systémiques présentent des effets immunosuppresseurs, l'objectif était de clarifier si l'utilisation de ces agents pouvait augmenter le risque de cancer.

La majorité des patients traités par agents biologiques utilisaient des inhibiteurs du TNFα. Le taux d'incidence global du cancer était similaire entre les patients sous agents biologiques et ceux traités par agents non biologiques (rapport de risque [HR] ajusté : 0,86 ; IC 95 % : 0,66-1,13). Le taux d'incidence de CCNM était 42 % plus élevé chez les patients traités par agents biologiques (HR ajusté : 1,42 ; IC 95 % : 1,12-1,80), ce qui est principalement dû au risque élevé de carcinome épidermoïde (HR ajusté : 1,81 ; IC 95 % : 1,23-2,67).

Les auteurs ont conclu que les patients psoriasiques traités par agents biologiques systémiques, notamment par inhibiteurs du TNFα, présentent une incidence plus élevée de carcinome épidermoïde. Par conséquent, ils recommandent une surveillance renforcée de cette population [13].

13. Quand les anti-TNF ralentissent la progression de l'athérome chez l'homme (données de l'EULAR 2016)

Compte tenu du risque cardiovasculaire accru connu des sujets atteints de psoriasis modéré à sévère, il n'est sans doute pas inutile de savoir que l'usage des anti-TNF va de pair, chez l'homme, avec un ralentissement de la progression des plaques d'athérome. Le fait que cela ne soit pas observé de la même façon chez la femme est soit une réalité, soit un biais lié, par exemple, à la très faible progression du risque cardiovasculaire observé chez les femmes (4 fois moins important que chez les hommes) et à la jeunesse relative des femmes dans cette étude (moyenne 55 ans) [14].

Un risque accru d'événements cardiovasculaires majeurs (*Major adverse cardiac events*, MACE) a été observé chez les patients atteints de psoriasis sévère. Ce risque accru pourrait reposer sur des médiateurs inflammatoires communs, tels que l'IL1 et le TNF, qui jouent un rôle à la fois dans le psoriasis et dans les plaques athérosclérotiques. Chez les patients atteints de psoriasis, une fréquence accrue de plaques coronaires non calcifiées instables a été constatée, à l'origine d'un risque majoré d'infarctus. Toutefois, les données et preuves disponibles concernant la relation entre le psoriasis et les maladies cardiovasculaires sont contradictoires. Après ajustement des autres facteurs de risque, une grande étude observationnelle récente n'a pas trouvé d'augmentation du risque à court et à moyen terme (3 à 5 ans) de MACE [15].

Bien qu'il subsiste une incertitude quant à la relation exacte entre le psoriasis et les maladies cardiovasculaires, la prévalence accrue du syndrome métabolique chez les patients atteints de psoriasis ne fait aucun doute. Le TNFα a en effet été identifié comme médiateur d'insulinorésistance. Dès lors, il est absolument indispensable de procéder à un dépistage des facteurs de risque cardiométabolique (hypertension, dyslipidémie, obésité et diabète) et des facteurs liés au mode de vie, tels qu'un tabagisme régulier et une consommation élevée d'alcool. En présence de l'un ou de plusieurs de ces facteurs, le patient encourt un risque accru de maladies cardiovasculaires et métaboliques.

La détermination systématique des valeurs suivantes devrait être envisagée chez tout patient ayant un psoriasis

L'Année thérapeutique

modéré à sévère : lipidémie, pression artérielle, glycémie à jeun, hémoglobine glyquée (HbA1c), indice de masse corporelle (IMC) et rapport taille/hanche. Afin d'optimiser le dépistage des comorbidités cardiovasculaires et étant donné que certains facteurs de risque peuvent ne donner lieu à aucun symptôme, la pression artérielle et la lipidémie devraient être contrôlées une fois par an chez tous les patients [15].

14. Anti-TNF et comorbidités cardiovasculaires

L'effet des médicaments biologiques sur les comorbidités suscite un intérêt croissant. Des études antérieures réalisées dans le cadre de l'arthrite rhumatoïde ont révélé que les inhibiteurs du TNF pourraient réduire le risque d'infarctus du myocarde. Des études conduites avec des patients atteints de psoriasis ont par la suite montré que les inhibiteurs du TNF ralentissaient la progression de l'athérosclérose et réduisaient la rigidité aortique ainsi que le risque d'infarctus du myocarde. Outre les inhibiteurs du TNF, le méthotrexate et les photothérapies ont également été associés à une réduction du risque de MACE. Il est probable que la réduction de l'inflammation systémique par un traitement efficace chez les patients atteints de psoriasis sévère soit généralement associée à une réduction du risque cardiovasculaire.

Curieusement, une certaine augmentation des événements cardiovasculaires graves a été constatée chez les patients sous ustékinumab dans les études cliniques initiales et un effet indésirable spécifique à la classe médicamenteuse a alors été redouté, notamment par blocage de la voie de l'IL23. Des données plus récentes indiquent néanmoins que l'ustékinumab réduirait plutôt le risque de MACE [16].

Bien que les inhibiteurs du TNF (et sans doute aussi d'autres médicaments biologiques) pourraient réduire le risque de maladies cardiovasculaires, il n'est pas recommandé de prescrire un tel traitement explicitement dans cette optique. Les données relatives à l'effet cardioprotecteur de ces médicaments proviennent d'études observationnelles et des données supplémentaires sont nécessaires pour prouver l'existence d'un lien de causalité.

Des études actuellement en cours évaluent les répercussions de substances anti-inflammatoires sur le processus inflammatoire vasculaire et le risque cardiovasculaire chez les patients atteints de psoriasis. En plus de leur effet potentiel sur les maladies cardiovasculaires, les inhibiteurs du TNF ont également été associés à une réduction du risque de diabète [16, 17].

15. Résumé et perspectives d'avenir pour les anti-TNF

En raison de leur efficacité spectaculaire, les traitements anti-TNF ciblés du psoriasis ont non seulement révolutionné la prise en charge des patients atteints de psoriasis sévère dans la pratique clinique, mais ils ont également amélioré notre compréhension actuelle de la maladie. De nouvelles connaissances issues de la transcriptomique et de la génétique ont mis en lumière différentes voies inflammatoires impliquées dans le psoriasis. Ces connaissances montrent qu'une caractérisation moléculaire et une meilleure classification clinique permettent de prédire la réponse à un traitement donné et peuvent être utiles dans le choix du médicament biologique.

Des données issues de registres nationaux et internationaux indiquent que les médicaments biologiques présentent un profil de sécurité globalement favorable. Certains médicaments biologiques présentent probablement des avantages dans des situations spécifiques ou en présence de certaines comorbidités. À l'avenir, les profils moléculaire et génétique de la maladie, combinés aux données d'efficacité et de sécurité issues d'études et de registres, aideront à choisir le traitement le plus approprié pour chaque patient individuellement.

BIBLIOGRAPHIE

1. Nast A, Gisondi P, Ormerod AD *et al.* European S3-Guidelines on the systemic treatment of psoriasis vulgaris--Update 2015--Short version--EDF in cooperation with EADV and IPC. *J Eur Acad Dermatol Venereol*, 2015;12: 2277-2294.
2. Rungapiromnan W, Yiu ZZ, Warren RB *et al.* Impact of Biologic Therapies on Risk of Major Adverse Cardiovascular Events in Patients with Psoriasis: Systematic Review and Meta-analysis of Randomized Controlled Trials. *Br J Dermatol*, 2016;29:12-18.
3. Hjuler KF. Association Between Changes in Coronary Artery Disease Progression and Treatment With Biologic Agents for Severe Psoriasis. *JAMA Dermatol*, 2016;152:1114-1121.
4. Choi YM, Debbaneh M, Weinberg JM *et al.* From the Medical Board of the National Psoriasis Foundation: Perioperative management of systemic immunomodulatory agents in patients with psoriasis and psoriatic arthritis. *J Am Acad Dermatol*, 2016;75:798-805.
5. Zweegers A, Roosenboom B, van de Kerkhof PC *et al.* Frequency and predictors of a high clinical response in patients with psoriasis on biological therapy in daily practice: results from the prospective, multicenter BioCAPTURE cohort. *Br J Dermatol*, 2017;176:786-793.
6. De Simone C, Caldarola G, Maiorino A *et al.* Clinical predictors of nonresponse to anti-TNF-a agents in psoriatic patients: A retrospective study. *Dermatol Ther*, 2016;29:372-376.
7. Edson-Heredia E, Sterling KL, Alatorre CI *et al.* Heterogeneity of response to biologic treatment. *J Invest Dermatol,* 2014;134:18-23.
8. Prieto-Pérez R, Solano-López G, Cabaleiro T *et al.* The polymorphism rs763780 in the IL-17F gene is associated with response to biological drugs in patients with psoriasis. *Pharmacogenomics*, 2015;16: 1723-1731.
9. Masouri S, Stefanaki I, Ntritsos G *et al.* A Pharmacogenetic Study of Psoriasis Risk Variants in a Greek Population and Prediction of Responses to Anti-TNF-a and Anti-IL-12/23 agents. *Mol Diagn* Ther, 2016;20:221-225.

10. Nishikawa R, Nagal H, Bito T *et al.* Genetic prediction of the effectiveness of biologics for psoriasis treatment. *J Dermatol*, 2016;43:1273-1277.
11. Guinard E, Bulai Livideanu C, Barthélémy H *et al.* Active tuberculosis in psoriasis patients treated with TNF antagonists: a French nationwide retrospective study. *J Eur Acad Dermatol Venereol*, 201630:1336-1341.
12. Yiu ZZ, Exton LS, Jabbar-Lopez Z *et al.* Risk of Serious Infections in Patients with Psoriasis on Biologic Therapies: A Systematic Review and Meta-Analysis. *J Invest Dermatol*, 2016;136:1584-1591.
13. Asgari MM, Ray GT, Geier JL *et al.* Malignancy rates in a large cohort of patients with systemically treated psoriasis in a managed care population. *J Am Acad Dermatol*, 2017;76:632-638.
14. EDER L *et al.* Treatment with TNF alpha blockers is associated with reduced progression of atherosclerotic plaques in patients with psoriatic disease – a prospective study. *EULAR 2016* (Londres) : 8-11 juin.
15. Parisi R, Rutter MK, Lunt M *et al.* Management of Psoriasis Associated ComorbidiTy project, Psoriasis and the Risk of Major Cardiovascular Events: Cohort Study Using the Clinical Practice Research Datalink. *J Invest Dermatol*, 2015;135:2189-2197.
16. Tam LS, Li EK, Shang Q *et al.* Tumour necrosis factor alpha blockade is associated with sustained regression of carotid intima-media thickness for patients with active psoriatic arthritis: a 2-year pilot study. *Ann Rheum Dis*, 2011;70:705-706.
17. Abuabara K, Lee H, Kimball AB. The effect of systemic psoriasis therapies on the incidence of myocardial infarction: a cohort study. *Br J Dermatol*, 2011;165:1066-1073.

L'auteur a déclaré ne pas avoir de conflits d'intérêts concernant les données publiées dans cet article.

➞ **E. BEGON**

Nouvelles biothérapies et immunomodulateurs du psoriasis en 2017

L'année 2016 a vu les molécules en cours de développement sortir du *pipeline* et la commercialisation effective de trois nouvelles thérapeutiques du psoriasis modéré à sévère et du rhumatisme psoriasique. Deux biothérapies anti-IL17 sont à présent disponibles ainsi qu'un immunomodulateur oral de synthèse, l'aprémilast. Leur positionnement dans l'arsenal thérapeutique du psoriasis est différent en fonction de leur profil d'efficacité/tolérance et leur place au sein d'une pharmacopée riche doit être réfléchie par la communauté dermatologique. La pharmacovigilance post-commercialisation nous apprend également que des signaux d'alerte faibles de tolérance, affleurant à peine dans les essais thérapeutiques, se révèlent plus problématiques que prévu en vie réelle (***tableau I***).

1. Les anti-IL17

● ***Actualités du secukinumab***

>>> Le secukinumab est supérieur en efficacité à la biothérapie anti-IL12/23 ustékinumab

Le biologique anti-IL17 secukinumab (Cosentyx) se révèle supérieur en termes d'efficacité PASI 75 et de rapidité d'efficacité à l'anti-IL12/23 ustékinumab (Stelara). Cette étude ayant inclus 679 patients [1] a été poursuivie jusqu'à 52 semaines et a comparé le secukinumab administré chaque semaine pendant 1 mois puis mensuellement *versus* l'ustékinumab selon le schéma habituel d'une injection M0, M1 puis trimestrielle. Les réponses PASI 90 et 100 – soit un quasi-blanchiment/blanchiment – étaient supérieures à la semaine 16 pour l'anti-IL17 avec respectivement 79 et 44 % des patients atteignant cet objectif comparés à 58 et 28 % des patients traités par ustékinumab.

Les résultats à 1 an de l'étude CLEAR [2] confirment cette supériorité : un blanchiment (PASI 100) est constaté chez presque la moitié des patients sous secukinumab *versus* 36 % sous ustékinumab. La tolérance des deux molécules est globalement identique. En termes de contraintes liées au traitement, l'ustékinumab nécessite un nombre annuel d'injections bien moindre.

>>> Le secukinumab est efficace dans le psoriasis palmoplantaire et unguéal

Le secukinumab a également montré son efficacité dans le psoriasis palmoplantaire. Dans cette étude prospective randomisée contre placebo (étude GESTURE) ayant inclus 205 patients [3] atteints de psoriasis palmoplantaire (PPP), un blanchiment/quasi-blanchiment était observé chez 1/3 des patients à 4 mois, résultat toutefois bien inférieur à celui observé dans le psoriasis en plaques. Cette efficacité est maintenue à 1 an et demi. Une étude prospective en trois bras incluant le placebo dans le psoriasis unguéal, portant sur 200 patients, a montré une efficacité chez 60 % des patients en termes de réduction du score NAPSI (*Nail psoriasis severity index*) [4].

>>> Le secukinumab se révèle efficace et bien toléré sur le long terme

L'efficacité du Cosentyx se maintient à long terme, comme le montre cette étude d'extension de phase III (FIXTURE) dans laquelle 131 patients [5] ont poursuivi

L'Année thérapeutique

	ANTI-IL17		
	Secukinumab (Cosentyx) [32]	**Ixekizumab (Taltz) [7]**	**Brodalumab (Siliq) [33]**
Mécanisme d'action	Anti-IL17A	Anti-IL17A	Anti-récepteur IL17 RA
Laboratoire	Novartis	Lilly	Leo Pharma/Valeant
Type de molécule	Ac monoclonal recombinant humain	Ac monoclonal recombinant humanisé	Ac monoclonal recombinant humain
Voie d'administration	Sous-cutanée (150 mg x 2)	Sous-cutanée (80 mg)	Sous-cutanée
Rythme d'injection	J0, S1, S2, S3, S4 puis mensuel	J0, S2, S4, S6, S8, S10, S12 puis mensuel	Injection/15 jours
Efficacité PASI 75 *	82 % à la posologie 300 mg (S12)	89 % à la posologie 80 mg (S12)	82 % à la posologie 210 mg/15 j
Efficacité PASI 90 *	70 % à la posologie 300 mg (S16)	71 % à la posologie 80 mg (S12)	75 % à la posologie 210 mg/15 j
Efficacité PASI 100 *	42 % à la posologie 300 mg (S16)	35 % à la posologie 80 mg (S12)	62 % à la posologie 210 mg/15 j
Tolérance	Tolérance similaire au placebo	Tolérance similaire au placebo	Tolérance similaire au placebo
	Cas de neutropénie non compliquée	Cas de neutropénie non compliquée	Cas de neutropénie non compliquée
	Infections candidosiques mineures	Infections candidosiques mineures	Infections candidosiques mineures
Études comparatives face à face	Efficacité supérieure à l'étanercept	Efficacité supérieure à l'étanercept	
	Efficacité supérieure à l'ustékinumab	Efficacité supérieure à l'ustékinumab	Efficacité supérieure à l'ustékinumab
Efficacité dans le rhumatisme psoriasique	Oui, efficacité prouvée en phase III	Oui, efficacité prouvée en phase III	Oui, efficacité prouvée en phase III
Autres indications potentielles	ACR 20 atteint par 52 % des patients (S24)	ACR 20 atteint par 62 % des patients (S24)	ACR 20 atteint par 64 % des patients (S24)
	Essai négatif défavorable dans le Crohn		Essai négatif défavorable dans la maladie de Crohn
AMM	AMM obtenue	AMM obtenue	Attente AMM
	AMM Psoriasis cutané/ rhumatisme psoriasique	AMM Psoriasis cutané	Approuvé FDA
	Commercialisé depuis juillet 2016	Commercialisé depuis décembre 2016	Commercialisation 2017/2018 ?

* Données d'efficacité PASI non comparatives à des temps de mesure différents selon les études.

Tableau I.

Immunomodulateur oral	ANTI-IL23		
Aprémilast (Otezla) [28]	**Guselkumab [25]**	**Tildrakizumab [27]**	**Risankizumab [34]**
Inhibiteur phosphodiestérase 4	Anticorps monoclonal sélectif IL23	Anticorps monoclonal sélectif IL23	Anticorps monoclonal sélectif IL23
Celgene	Janssen	Almirall/SUN Pharma	AbbVie
Molécule de synthèse	Ac monoclonal recombinant humanisé IL23p19	Ac monoclonal recombinant humanisé IL23p19	Ac monoclonal recombinant humanisé IL23p19
Orale	Sous-cutanée	Sous-cutanée	Sous-cutanée
2 prises par jour (30 mg x 2)	100 mg J0, S4 puis /2 mois	200 mg J0, S4 puis /3 mois	
			Essai de phase II randomisé *versus* PBO (166 patients)
33-40 % à S16	91 % à S24	78 % à S28	98 % à S12
10 % à S16	80 % à S24	60 % à S28	81 % à S12
	44 % à S24	30 % à S28	50 % à S12
Diarrhée/céphalée/perte de poids	Tolérance satisfaisante à préciser	Tolérance satisfaisante à préciser	Tolérance satisfaisante à préciser
Troubles digestifs dose-dépendants			
Risque de dépression induite			
Efficacité inférieure à l'étanercept	Efficacité supérieure à l'adalimumab	Efficacité supérieure à l'étanercept	Étude comparative *versus* ustékinumab
Oui, efficacité prouvée phase III	Efficace, étude phase IIa	Efficace, étude phase II	
ACR 20 atteint par 32 % des patients (S16)			
			Études en cours sur le rhumatisme psoriasique
			Étude en cours sur la maladie de Crohn
AMM obtenue	Attente AMM	Attente AMM	Attente AMM
AMM Psoriasis cutané/ rhumatisme psoriasique			
Commercialisé depuis octobre 2016	Commercialisation 2017/2018 ?	Commercialisation 2017/2018 ?	Commercialisation 2019 ?

Tableau I. (suite)

L'Année thérapeutique

le traitement jusqu'à 4 ans. Les résultats montrent une efficacité maintenue chez 83 % des patients qui conservent une réponse PASI 75 et un blanchiment complet chez 43 % d'entre eux (PASI 100) au terme des 4 années. Aucune alerte de nouvel événement indésirable n'est notée dans cette étude de longue durée.

>>> Le secukinumab se révèle en revanche décevant dans le psoriasis pustuleux palmoplantaire

Cette étude prospective randomisée en deux bras posologiques secukinumab *versus* placebo a inclus 233 patients atteints de psoriasis pustuleux palmoplantaire (PPPP). Une réponse ppPASI 75 (score PASI 75 adapté au PPPP) était atteinte par 26,6 % des patients à 4 mois *versus* 14 % pour le placebo. Cette réponse à moyen terme est décevante dans cette pathologie particulièrement handicapante, mais pourrait être lente puisque la poursuite du traitement montre un bénéfice ppPASI 75 chez 41 % des patients à 1 an [6].

● *Actualités de l'ixekizumab*

L'ixekizumab est l'autre anticorps monoclonal anti-IL17 commercialisé depuis peu. Son efficacité peut être considérée comme globalement similaire à celle de son concurrent direct secukinumab auquel il n'a pas été comparé face à face. Trois études d'envergure randomisées contre placebo UNCOVER-1, 2 et 3 ont inclus au total 3 866 patients psoriasiques. Un quasi-blanchiment (PASI 90) était observé chez 2/3 des patients à S12, un blanchiment complet chez 1/3 d'entre eux. Ces résultats se maintenaient à la semaine 60 chez 80 % des patients [7].

>>> L'ixekizumab est supérieur en efficacité à l'étanercept et à l'ustékinumab

L'ixekizumab (Taltz) a montré une supériorité d'efficacité face à l'étanercept et à l'ustékinumab. Cette étude randomisée comparative [8] a analysé quatre bras : ixekizumab 80 mg SC toutes les 2 semaines (351 patients) ou 4 semaines (347 patients) *versus* étanercept 50 mg x 2/semaine (358 patients) et placebo (168 patients). À 3 mois, un blanchiment/quasi-blanchiment était obtenu chez 83 % des patients traités par ixekizumab (80 mg toutes les 2 semaines) contre seulement 1/3 sous étanercept. Près de la moitié des patients sous ixekizumab était blanchis (réponse PASI 100) à 12 semaines contre 5 % sous étanercept.

Une étude non encore publiée, mais disponible dans l'avis de la Commission de la Transparence (étude de phase IIIb RHBS), ayant inclus 302 patients répartis en deux bras de traitement, a comparé prospectivement l'ixekizumab (Taltz) à l'ustékinumab (Stelara). Tout comme son concurrent anti-IL17 – le secukinumab – l'ixekizumab se révèle plus efficace que l'ustékinumab avec 37 % des patients blanchis à 4 mois contre seulement 14 % pour le Stelara.

L'ixekizumab possède une efficacité identique en termes de blanchiment aussi bien chez les patients naïfs de traitement biologique que chez les patients déjà traités d'ordinaire plus réfractaires [9]. L'ixekizumab se révèle également efficace dans le psoriasis du cuir chevelu et des ongles [10]. Une réponse complète est observée chez plus de 50 % des patients atteints de psoriasis unguéal après 1 an de traitement [11]. Tout comme l'autre anti-IL17, l'ixekizumab se révèle efficace dans le rhumatisme psoriasique avec un taux de réponse ACR20 (62 %) comparable aux autres traitements biologiques de référence [12].

● *Les anti-IL17 : une option nouvelle dans le psoriasis pustuleux ?*

Les études fondamentales suggèrent que les anti-IL17 agiraient préférentiellement sur l'axe polynucléaires neutrophiles-kératinocytes. Des études histologiques et immunohistochimiques menées chez 100 patients sous secukinumab ont montré une disparition précoce de l'infiltrat neutrophilique présent. Cette observation physiopathologique a conduit à envisager leur utilisation dans les psoriasis pustuleux [13].

L'efficacité du secukinumab a été analysée dans le psoriasis pustuleux généralisé de Von Zumbush (PPG), dans une étude ouverte ayant inclus 12 patients au Japon. Les patients recevaient une dose initiale de 150 mg de secukinumab aux semaines 1, 2, 3 et 4, puis une dose mensuelle. Au total, 10 patients présentaient une réponse favorable à très favorable à l'anti-IL17. Une amélioration rapide était observée dès la première semaine et l'effet positif était maintenu à 1 an. Le secukinumab, par son taux de réponse et sa rapidité d'action, est donc une option nouvelle dans le traitement du PPG [14].

Une autre biothérapie anti-IL17, le brodalumab, a également montré son efficacité dans deux formes rares de psoriasis : érythrodermique et pustuleux généralisé ; 12 patients présentant un PPG et 18 un psoriasis érythrodermique étaient inclus. La presque totalité des patients étaient considérés comme répondeurs jusqu'à 1 an de traitement [15].

● *Tolérance des anti-IL17 au long cours*

Nous disposons de données robustes au travers de larges études randomisées comprenant une phase placebo et un bras comparateur actif afin d'apprécier la tolérance des anti-IL17. Leur tolérance est globalement similaire au placebo ou au comparateur hormis une fréquence accrue d'infections des voies aériennes et candidosiques.

Les données de tolérance de l'ixekizumab, sur une période de 60 semaines, ont été extraites de 7 études contrôlées ayant inclus au total 4 209 patients. Le risque d'infection candidosique, comparativement supérieur au placebo et au comparateur étanercept, était de 2,5 événements/100 patients-années. Les événements infectieux et cardiovasculaires étaient similaires en incidence à l'étanercept [16].

Les données de tolérance à 3 ans issues d'une extension de l'étude SCULPTURE montrent un profil favorable de tolérance chez 660 patients exposés au secukinumab [17]. D'autres données de tolérance poolées portant sur 3 430 patients recevant la molécule pendant 1 an, comparés à des patients recevant l'étanercept, ont montré un profil de tolérance similaire à l'anti-TNF [18].

>>> Focus sur des points particuliers de tolérance des anti-IL17

Plusieurs effets secondaires propres à cette classe méritent l'attention : le risque accru d'infections candidosiques, la survenue de neutropénies, l'induction ou l'aggravation de colites inflammatoires. Le risque d'accident cardiovasculaire ischémique, quant à lui, n'apparaît pas significativement augmenté sous anti-IL17. Cependant, la cytokine IL17 est stabilisatrice de la plaque athéromateuse et cette notion appelle à la vigilance en vie réelle, notamment chez les patients cumulant les facteurs cardiovasculaires d'autant plus s'ils ne sont pas contrôlés avant traitement.

L'incidence d'une colite inflammatoire *de novo* sous ixekizumab (maladie de Crohn et rectocolite) apparaît comme un effet secondaire rare. L'incidence calculée sur l'ensemble des études randomisées est de 1,1 à 1,9 événements pour 1 000 patients-années traités par ixekizumab [19]. Sous secukinumab, une induction *de novo* de colite inflammatoire apparaît très rare et son incidence peu différente *in fine* de celle observée chez les patients sous étanercept (anti-TNF inefficace dans les MICI) [20].

La cytokine IL17 joue un rôle dans l'immunité antifongique. Le taux d'infections candidosiques, rarement profondes (œsophagiennes), le plus souvent à type de candidoses orales et vaginales, est estimé respectivement à 2,1 % et 3,3 % des patients traités par secukinumab et ixekizumab. Le plus souvent, elles n'imposent pas l'arrêt de la biothérapie et répondent aux antifongiques usuels [21]. De discrètes neutropénies (entre 1000 et 1500 PNN/mm^3) sont observées sous ixekizumab (2 % des patients), rarement plus sévères (< 1 000 PNN/mm^3), retrouvées seulement chez 0,2 % des patients. À ce jour, aucune recommandation claire n'a été formulée concernant la surveillance de l'hémogramme sous anti-IL17.

Le parcours industriel de l'anti-IL17 brodalumab a été freiné par la suspicion d'effets secondaires neuropsychiques induits. Cet événement indésirable à l'imputabilité discutable (*voir ci-dessous*) ne semble pas un effet de la classe thérapeutique des anti-IL17. Une étude sponsorisée par le laboratoire Lilly n'a montré aucune aggravation de l'état d'humeur et des symptômes dépressifs chez les patients traités par ixekizumab et ayant des antécédents de dépression [22].

>>> L'accident industriel d'un Ac monoclonal anti-IL17 : le brodalumab

Le brodalumab est un anticorps monoclonal humain dirigé contre le récepteur A de l'IL17 (IL17RA) et bloque non seulement l'IL17 A, comme les deux autres molécules, mais également les IL17 F et C. Le brodalumab a fait l'objet de trois études pivots de phase III ayant inclus au total 4 373 patients psoriasiques. Sa capacité de blanchiment (PASI 100) est de l'ordre de 40 % à S12.

Dans les études de phase III prospectives, comparatives contre placebo, ont été constatés quelques cas d'idées suicidaires et suicides dans le bras patients traités par brodalumab. Cette alerte de tolérance, nouvelle et inattendue dans l'environnement très concurrentiel des biothérapies, a freiné le développement de la molécule. Cet effet neuropsychique n'est pas retrouvé dans les essais évaluant les deux autres biothérapies anti-IL17. La potentialité plus large d'inhibition de la voie IL17 par blocage de son récepteur, et non de la cytokine seule IL17A, pourrait expliquer cette différence de tolérance. Pourtant, de par sa taille, le brodalumab ne franchit pas la barrière hémato-méningée.

De même, la cytokine IL17 a été impliquée dans la neurophysiologie de la dépression et de l'anxiété. L'imputabilité est donc douteuse et il pourrait s'agir d'un simple déséquilibre statistique dû au hasard entre deux bras de traitement. Rappelant les commentaires politiques autour d'une élection récente, d'autres auteurs américains avancent une explication plus audacieuse : la crise économique et le désœuvrement social frappant les hommes blancs aux États-Unis, ceux-là mêmes qui sont très présents dans les essais sponsorisés par l'industrie, pourraient expliquer ce taux de suicide accru… [23] L'aventure du brodalumab ne s'arrête pas là. Du fait de son efficacité et de sa rapidité d'action très nette (44 % de blanchiment complet à 3 mois *versus* 22 % pour l'ustékinumab dans une étude comparative face à face) les laboratoires Valeant et LEO Pharma poursuivent le développement de la molécule [24].

2. Les anti-IL23

La cytokine IL23 est un hétérodimère constitué des sous-unités p40 et p19. L'IL23 régule la différenciation des lymphocytes Th17 qui produisent la cytokine pro-inflammatoire IL17. L'anticorps monoclonal ustékinumab bloque conjointement les interleukines IL12 et IL23. Mais plusieurs études suggèrent que la cytokine IL23, et non l'Il12, est une cytokine clé dans la physiopathogénie du psoriasis. Trois biothérapies anti-IL23 sont en cours de développement : le tildrakizumab (Merck), le guselkumab (Janssen) et, plus récemment, le risankizumab (AbbVie) administrés par voie sous-cutanée tous les 2/3 mois.

● ***Anti-IL23 (guselkumab)***

Cette étude randomisée prospective, complexe dans sa méthodologie, comprenait plusieurs bras dont principalement placebo (248 patients),

L'Année thérapeutique

guselkumab 100 mg J0, M1 puis tous les 2 mois (496 patients) et adalimumab (Humira) 40 mg/14 jours (248 patients). Au 4e mois, 70 % des patients recevant le guselkumab étaient quasi blanchis (PASI 90), soit un résultat bien supérieur au placebo (2,4 %) et à l'adalimumab. L'efficacité était maintenue jusqu'à la semaine 48 [25].

Les données d'efficacité du guselkumab ont été présentées *via* l'étude pivot VOYAGE 1 ayant inclus 837 patients en trois bras pendant 48 semaines : guselkumab 100 mg, J0 S4, puis tous les 2 mois, adalimumab et placebo. La réponse PASI 75 atteinte par 91 % des patients sous guselkumab à S16 est la meilleure réponse jamais obtenue par une biothérapie [26]. L'anti-IL23 se révèle supérieur à l'adalimumab avec un taux de PASI 90 respectif de 73 % et 48 % à S16. Un essai chez les patients non répondeurs à l'ustékinumab est en cours.

- ***Anti-IL23 (tildrakizumab)***

Le tildrakizumab a été évalué dans une étude de phase IIb randomisée prospective contre placebo analysant plusieurs doses de la molécule administrées chez 355 patients par voie sous-cutanée M0, M1 puis de façon trimestrielle pendant 1 an. Une efficacité PASI 75 était observée chez 74 % des patients à 4 mois. Le fait le plus intéressant est la rémanence d'action du produit après son arrêt. En effet, la très grande majorité des patients (214/223 patients, soit 96 %) ne rechutaient pas 20 semaines après l'arrêt du traitement.

Les résultats de deux essais de phase III randomisés reSURFACE 1 et 2 concernant l'efficacité du tildrakizumab dans le psoriasis en plaques ont été communiqués au congrès européen [27]. Un total de 1 862 patients ont été inclus. Un quasi-blanchiment (PASI 90) était obtenu par 60 % d'entre eux à 6 mois de traitement tandis qu'un blanchiment complet (PASI 100) était atteint par 30 % des patients à la posologie de 200 mg. Le tildrakizumab se montrait deux fois supérieur en capacité de blanchiment à l'étanercept (reSURFACE 2).

3. Immunomodulateur oral : aprémilast (Otezla)

L'aprémilast inhibiteur de phosphodiestérase 4 est le premier immunomodulateur de synthèse oral développé dans le psoriasis et le rhumatisme psoriasique.

L'aprémilast (Otezla) a prouvé son efficacité dans le psoriasis en plaques à la posologie de 30 mg x 2/j au cours de deux études de phase III *versus* placebo ayant inclus au total 1 257 patients (ESTEEM 1 et 2). Une réponse PASI 75 est observée chez 28-33 % des patients avec un quasi-blanchiment/blanchiment obtenu par 20 % des patients à la semaine 16. Son efficacité est donc similaire à l'acitrétine et inférieure au méthotrexate et aux biologiques. Il est un peu moins efficace notamment que l'étanercept prescrit à la posologie de 50 mg x 2/semaine dans un essai comparatif [28]. Il est toutefois à noter que l'aprémilast a été essayé chez des patients présentant un psoriasis modéré/sévère avec en moyenne une surface cutanée atteinte de 25 %, un score PASI élevé à 19 et pour 2/3 d'entre eux ayant déjà reçu des biologiques. Une plus grande efficacité sera peut-être observée chez d'autres profils de patients au psoriasis moins étendu, en première intention après un systémique conventionnel. Les études en vie réelle permettront de répondre à cette question.

L'aprémilast, dont l'efficacité est modeste dans le psoriasis en plaques, pourrait avoir un intérêt dans le psoriasis unguéal, palmoplantaire et du scalp. Les résultats d'efficacité sont supérieurs dans ces zones difficiles à traiter : 35 % d'amélioration nette pour le cuir chevelu (ScPGA 0 à 1), 63-68 % pour les ongles à 1 an (> NAPSI 50) et 48 % de blanchiment à quasi-blanchiment pour la forme palmoplantaire (PPPGA 0 à 1) à S16 [29-31].

D'efficacité médiocre, l'aprémilast se distinguait des biothérapies par son excellente tolérance, sans atteinte d'organe, sans complication infectieuse majeure et sans nécessité de suivi biologique. Ce bon profil de tolérance est tempéré par un signal d'alerte récent sur le risque de troubles de l'humeur induits. En effet, l'aprémilast est largement commercialisé en Amérique du Nord et en Allemagne et les données de pharmacovigilance ont mis en lumière un risque suicidaire. Soixante-cinq épisodes dépressifs majeurs ont été observés chez 105 000 patients sous aprémilast dont 5 suicides, 4 tentatives de suicides et 56 comportements/idéations suicidaires. Les patients concernés auraient des antécédents psychiatriques dépressifs. Cette alerte a fait l'objet d'une lettre du laboratoire Celgene adressée à tous les prescripteurs. Afin de minimiser ce risque, il apparaît donc nécessaire de contre-indiquer la molécule aux patients présentant des antécédents récents ou majeurs de dépression, d'avertir les patients de cet effet secondaire potentiel comme nous le faisons pour l'isotrétinoïne et de revoir les patients après 1 à 2 mois de traitement.

4. L'arsenal thérapeutique s'enrichit : quelle AMM et quelle place pour chaque molécule ?

>>> Selon l'intitulé d'autorisation de mise sur le marché (AMM), l'aprémilast (Otezla) peut être prescrit dans le psoriasis en plaques modéré à sévère en échec ou intolérance ou contre-indication aux autres traitements systémiques conventionnels dont la ciclosporine, le méthotrexate ou la puvathérapie. Il se place donc après au moins un systémique et avant les biologiques. La Haute Autorité de Santé (HAS) insiste sur le fait que "bien qu'ayant une efficacité modeste et du fait de sa bonne tolérance, Otezla peut être utile pour retarder la mise sous traitement par biothérapie". Fait important, il peut être initié directement par tout dermatologue en ville et n'est donc pas soumis à une prescription

Otezla®
(aprémilast) 30 mg comprimés

Pharmapack Awards 2017

Celgene a été récompensé par le prix Pharmapack 2017 pour l'étui d'initiation Otezla®
(Prix décerné par le jury Pharmapack le 01/02/2017)

NOUVEAU

OTEZLA® : un traitement efficace et maniable dans le **Psoriasis en plaques** et le **Rhumatisme psoriasique**

- **Inhibiteur de la PDE4 par voie orale** [1]
- **Profil de tolérance évalué chez plus de 4000 patients** [1,2]
- **Absence de bilan pré-thérapeutique et de surveillance clinique ou biologique particulière** [1]

OTZ/17019 - Visa N°16/01/60418716/PM/009 - Avril 2017

Psoriasis en plaques
OTEZLA® est indiqué dans le traitement du psoriasis en plaques chronique modéré à sévère chez les patients adultes en cas d'échec, ou de contre-indication, ou d'intolérance aux autres traitements systémiques dont la ciclosporine, le méthotrexate ou la photothérapie UVA + psoralène (PUVA thérapie).

Rhumatisme psoriasique
OTEZLA®, seul ou en association avec un traitement de fond antirhumatismal (DMARD), est indiqué dans le traitement du rhumatisme psoriasique (RP) actif chez les patients adultes ayant présenté une réponse insuffisante ou une intolérance à un traitement de fond antérieur.

Avant de prescrire, consultez la place d'OTEZLA® dans la stratégie thérapeutique sur www.has-sante.fr

Pour une information complète sur OTEZLA®, veuillez consulter le site de l'EMA : http://ec.europa.eu/health/documents/community-register/html/alfregister.htm

▽Ce médicament fait l'objet d'une surveillance supplémentaire qui permettra l'identification rapide de nouvelles informations relatives à la sécurité.

1. Résumé des Caractéristiques du Produit OTEZLA®.
2. CHMP. Rapport européen public d'évaluation (EPAR) relatif à OTEZLA® - 20 novembre 2014. EMA/CHMP/476353/2014. Disponible à l'adresse : http://www.ema.europa.eu/docs/en_GB/document_library/EPAR_-_Public_assessment_report/human/003746/WC500182629.pdf (dernière consultation le 10/07/15).

Celgene

L'Année thérapeutique

initiale hospitalière (PIH) comme les biothérapies. Aucune investigation préthérapeutique et aucune surveillance biologique ne sont nécessaires. L'Otezla est commercialisé depuis octobre 2016. Il est administré par voie orale matin et soir. La principale complication est digestive (diarrhée/nausées) dans 15 % des cas, en début de traitement. Des pertes de poids significatives sont observées dans moins de 5 % des cas. Le risque rare mais réel de troubles psychiatriques et son prix (6 900 € annuels) invitent à ne pas le considérer comme un "second Soriatane" ou un "méthotrexate *light*" plus simple de prescription.

>>> Le secukinumab (Cosentyx) a obtenu son AMM française selon l'intitulé suivant : le Cosentyx est indiqué dans le traitement du psoriasis en plaques modéré à sévère chez les adules candidats à un traitement systémique en cas d'échec, de contre-indication ou d'intolérance à au moins deux traitements systémiques conventionnels parmi le méthotrexate, la ciclosporine, la photothérapie ou l'acitrétine.

L'échec/intolérance des rétinoïdes et de la photothérapie autorise donc à le prescrire en première intention. L'opinion de l'auteur est qu'il serait déraisonnable, sauf contre-indication formelle, de ne pas essayer auparavant le méthotrexate, molécule dont le profil coût/efficacité/tolérance est certainement le meilleur de toute la pharmacopée du psoriasis. La dose recommandée de Cosentyx est de 300 mg (soit deux injections SC de 150 mg en stylo ou seringue préremplie car seule cette formulation posologique existe actuellement) à J0, S1, S2, S3, S4 puis toutes les 4 semaines.

>>> L'ixekizumab (Taltz) est la seconde biothérapie anti-IL17 mise sur le marché. Il a obtenu son AMM dans les mêmes termes que son concurrent, le secukinumab. Son profil d'efficacité et de tolérance est globalement comparable et il est bien difficile d'affirmer qu'une molécule devrait être clairement préférée à l'autre et vice-versa. Selon des sources officieuses émanant du laboratoire, son prix sera de 10 % inférieur à celui du secukinumab (concurrence oblige…), non pas au prix facial mais par le biais d'accords financiers entre la CPAM et l'industriel. Il est disponible en pharmacie depuis fin décembre 2016. La dose recommandée est de 160 mg (2 injections SC de 80 mg) à J0 puis de 80 mg à S2, S4, S6, S8, S10, S12, puis toutes les 4 semaines.

>>> Le secukinumab a également l'AMM dans le rhumatisme psoriasique et la spondylarthrite ankylosante. Le Cosentyx est indiqué seul ou en association avec le méthotrexate lorsque la réponse aux traitements de fond antirhumatismaux antérieurs a été inadéquate. L'efficacité de l'aprémilast est moindre en rhumatologie. Il se positionne avant les biologiques, tout comme en dermatologie, uniquement dans le rhumatisme psoriasique et toujours en association avec un autre traitement de fond rhumatismal.

La ***figure 1*** rappelle le prix des différents traitements. Nous traitons des patients et non les comptes de la Sécurité sociale. Mais dans ce monde où les finances de santé se réduisent, où l'inquiétude monte quant à la supportabilité du coût important des nouveaux antiviraux et anticancéreux par la collectivité, la connaissance de ces chiffres est importante. Une différence de 10 % de réponse PASI 100 justifie-t-elle une différence de prix de 3 000 € annuels ? Impossible à dire. À chacun de juger.

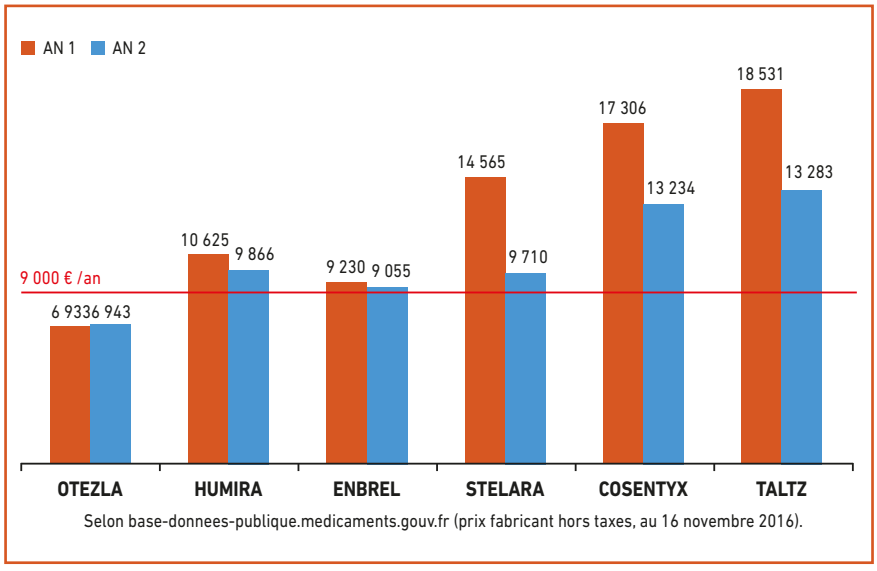

Selon base-donnees-publique.medicaments.gouv.fr (prix fabricant hors taxes, au 16 novembre 2016).

Fig. 1 : Coûts comparés annuels des immumodulateurs et biologiques dans le psoriasis cutané (selon les schémas de l'AMM).

5. Conclusion

Nous sommes arrivés à la sortie du *pipeline* des nouvelles molécules. Le monde thérapeutique du psoriasis bouge réellement en 2016 avec l'arrivée de trois nouvelles thérapeutiques : deux biothérapies anti-IL17 et l'aprémilast. La surveillance de la tolérance en vie réelle sur une large population nous apprend que des études, même larges, nombreuses et bien menées, peuvent sous-estimer certains effets indésirables. La vigilance est donc de mise. L'innovation thérapeutique continue et la classe des anti-IL23 s'avère prometteuse dans les années qui viennent.

BIBLIOGRAPHIE

1. Thaçi D, Blauvelt A, Reich K *et al.* Secukinumab is superior to ustekinumab in clearing skin of subjects with

moderate to severe plaque psoriasis: CLEAR a randomized controlled trial. *J Am Acad Dermatol*, 2015;73:400-409.

2. Blauvelt A, Reich K, Tsai TF *et al.* Secukinumab is superior to ustekinumab in clearing skin of subjects with moderate to severe psoriasis up to 1 year : results from the CLEAR Study. *J Am Acad Dermatol*, 2016;6:60-69.e9.
3. Gottlieb A *et al.* Secukinumab shows significant efficacy in difficult-to-treat palmoplantar psoriasis: 1,5 year data from the GESTURE study. Poster 2076. EADV Congress 2016, Vienna.
4. Reich K *et al.* Secukinumab shows significant efficacy in nail psoriasis: week 32 results from the TRANSFIGURE study. Poster 2095. EADV Congress 2016, Vienna.
5. Bissonette R *et al.* Secukinumab for psoriasis at 4 years: undiminished efficacy and safety. Oral communication. EADV Congress 2016, Vienna
6. Mrowietz *et al.* Efficacy and safety of secukinumab regimens in moderate to severe pustular palmoplantar psoriasis: results from the largest multicenter, randomized, double-blind, placebo controlled study (2PRECISE). Poster 2121. EADV Congress 2016, Vienna.
7. Gordon KB, Blauvelt A, Papp KA *et al.* Phase 3 trials of ixekizumab in moderate to severe plaque psoriasis. *N Engl J Med*, 2016;375:345-356.
8. Griffiths CE, Reich K, Lebwohi M *et al.* Comparison of ixekizumab with etanercept or placebo in moderate-to-severe psoriasis (UNCOVER-2 and UNCOVER-3): results from two phase 3 randomised trials. *Lancet*, 2015;386:541-551.
9. Gottlieb AB, Lacour JP, Korman N *et al.* Treatment outcomes with ixekizumab in patients with moderate-to-severe psoriasis who have or have not received prior biological therapies: an integrated analysis of two Phase III randomized studies. *J Eur Acad Dermatol Venereol*, 2016. doi: 10.1111/jdv.13990. [Epub ahead of print]
10. Reich K, Leonardi C, Lebwohi M *et al.* Sustained response with ixekizumab treatment of moderate-to-severe psoriasis with scalp involvment: results from three phase 3 trials (UNCOVER-1, UNCOVER-2, UNCOVER-3). *J Dermatolog Treat*, 2016;13:1-6.
11. van de Kerkhof P, Guenther L, Gottlieb AB *et al.* Ixekizumab treatment improves fingernail psoriasis in patients with moderate-to-severe psoriasis: results from the randomized, controlled and open-label phases of UNCOVER-3. *J Eur Acad Dermatol Venereol*, 2017;31:477-482.
12. Mease PJ, van der Heijde D, Ritchlin CT *et al.* Ixekizumab, an interleukin-17A specific monoclonal antibody, for the treatment of biologic-naive patients with active psoriatic arthritis: results from the 24-week randomised, double-blind, placebo-controlled and active (adalimumab)-controlled period of the phase III trial SPIRIT-P1. *Ann Rheum Dis*, 2017;76:79-87.
13. Reich K, Papp KA, Matheson RT *et al.* Evidence that a neutrophil-kertinocyte crosstalk is an early target of IL-17A inhibition in psoriasis. *Exp Dermatol*, 2015;24:529-535.
14. Imafuku S, Honma M, Okubo Y *et al.* Efficacy and safety of secukinumab in patients with generalized pustular psoriasis: a 52-week analysis from phase III open-label multicenter Japanese Study. *J Dermatol*, 2016;43:1011-1017.
15. Yamasaki K, Nakagawa H, Kubo Y *et al.* Efficacy and safety of brodalumab in patients with generalized pustular psoriasis and psoriatic erythroderma: results from a 52-week, open-label study. *Br J Dermatol*, 2017;176:741-751.
16. Strober B, Leonardi C, Papp KA *et al.* Short and long term safety outcomes with ixekizumab from 7 clinical trials in psoriasis: Etanercept comparisons and integrated data. *J Am Acad Dermatol*, 2017;76:432-440.e17
17. Bissonnette R *et al.* Secukinumab demonstrates favorable safety in subjects with moderate to severe psoriasis : 3 year results from an extension to the SCULPTURE study. Poster 2101. EADV Congress 2016, Vienna.
18. van de Kerkhof PC, Griffiths CE, Reich K *et al.* Secukinumab long term safety experience: pooled analysis of clinical studies in psoriasis. *J Am Acad Dermatol*, 2016;75:83-98.e4
19. Reich K, Leonardi C, Langley RG *et al.* Inflamatory bowel disease among patients with psoriasis treated with ixekizumab: A presentation of adjudicated data from an integrated database of 7 randomized controlled and uncontrolled trials. *J Am Acad Dermatol*, 2017;76:441-448.e2.
20. Schreiber S *et al.* No increased incidence of inflammatory bowel disease among secukinumab. EULAR Congress 2016 .
21. Saunte DM, Mrowietz U, Puig L *et al.* Candida infections in psoriasis and psoriatic arthritis patients treated with IL-17 inhibitors and their practical management. *Br J Dermatol*, 2016. doi: 10.1111/bjd.15015. [Epub ahead of print]
22. Griffiths C, Fava M, Miller A *et al.* Impact de l'ixekizumab sur les symptômes dépressifs : analyse intégrée de 3 études de phase 3 chez des patients atteints de psoriasis modéré à sévère. Poster 370. *JDP*, Paris, 2016
23. Danesh MJ, Kimball AB. Brodalumab and suicidal ideation in the context of a recent economic crisis in United States. *J Am Acad Dermatol*, 2016;74:190-192.
24. Lebwohl M, Strober B, Menter A *et al.* Phase 3 studies comparing brodalumab with ustekinumab in psoriasis. *N Engl J Med*, 2015:373:1318-1328.
25. Reich K, Armstrong AW, Foley P *et al.* Efficacy and safety of guselkumab, an anti-interleukin-23 monoclonal antibody, compared with adalimumab for the treatment of patients with moderate to severe psoriasis with randomized withdrawal and retreatment: Results from the phase III, double-blind, placebo- and active comparator-controlled VOYAGE 2 trial. *J Am Acad Dermatol*, 2017;76:418-431.
26. Blauvelt A, Papp KA, Griffiths CE *et al.* Efficacy and safety of guselkumab, an anti-interleukin-23 monoclonal antibody, compared with adalimumab for the continuous treatment of patients with moderate to severe psoriasis: Results from the phase III, double-blinded, placebo- and active comparator-controlled VOYAGE 1 trial. *J Am Acad Dermatol*, 2017;76:405-417.
27. Reich K *et al.* Tildrakizumab, selective IL-23p19 antibody, in the treatment of chronic plaque psoriasis: results from two randomized controlled phase III trials (reSURFACE 1 and 2). *Oral presentation*. EADV Congress 2016, Vienna.
28. Reich K, Gooderham M, Green L *et al.* The efficacy and safety of apremilast, etanercept and placebo in patients with […] psoriasis. *J Eur Acad Dermatol Venereol*. 2017;31:507-517.
29. Rich P, Gooderham M, Bachelez H *et al.* Apremilast, an oral phosphodiesterase 4 inhibitor, in patients with difficult to treat nail and scalp psoriasis: results of 2 phase III randomized controlled trials ESTEEM 1 and ESTEEM 2. *J Am Acad Dermatol*, 2016;74:134-142.
30. Nguyen CM, Leon A, Danesh M *et al.* Improvement of Nail and Scalp Psoriasis Using Apremilast in Patients With Chronic Psoriasis: Phase 2b and 3, 52-Week Randomized, Placebo-

L'Année thérapeutique

Controlled Trial Results. *J Drugs Dermatol*, 2016;15:272-276.

31. Bissonnette R, Pariser DM, Wasel NR *et al.* Apremilast, an oral phosphodiesterase-4 inhibitor, in the treatment of palmoplantar psoriasis: Results of a pooled analysis from phase II PSOR-005 and phase III Efficacy and Safety Trial Evaluating the Effects of Apremilast in Psoriasis (ESTEEM) clinical trials in patients with moderate to severe psoriasis. *J Am Acad Dermatol*, 2016;75:99-105.
32. Papp KA, Langley RG, Sigurgeirsson B *et al.* Efficacy and safety of secukinumab in the treatment of moderate-to-severe plaque psoriasis: a randomized, double-blind, placebo-controlled phase II dose-ranging study. *Br J Dermatol*, 2013;168:412-421.
33. Papp K, Leonardi C, Menter A *et al.* Brodalumab, an anti-interleukin-17-receptor antibody for psoriasis. *N Engl J Med*, 2012;366:1181-1189.
34. Papp KA, Blauvelt A, Bukhalo M *et al.* Selective blockade of IL-23p19 with risankizumab is associated with clinical responses superior to ustekinumab in patients with moderate-to-severe plaque psoriasis: Results from a 48-week Phase II study. *AAD*, 2016, poster 3362.

L'auteur a déclaré les conflits d'intérêts suivants : AbbVie, Pfizer, Celgene, Janssen, LEO Pharma.

Conclusion

Il n'y a plus que très peu de psoriasiques qui, si l'on décide d'avoir recours aux traitements systémiques, ne sont pas grandement améliorés par les traitements actuels tant il y a eu de progrès thérapeutiques ces dernières années.

Les traitements systémiques conventionnels restent très intéressants. Le plus utile pour transformer la vie des patients reste le méthotrexate qui a vu son profil de tolérance se bonifier ces dernières années et qui devrait faire partie de la panoplie de tous les dermatologues.

Les biothérapies classiques, déjà anciennes pour certaines (que l'on a employées au début avec des craintes au sujet de leur tolérance à long terme), semblent de plus en plus rassurantes avec le temps. Elles restent des médicaments extrêmement surveillés par la pharmacovigilance et de multiples registres mondiaux qui en scrutent les effets secondaires.

De nouvelles molécules sont en préparation et plusieurs sont déjà apparues sur le marché en 2016, très efficaces (biothérapies) ou faciles à prescrire (aprémilast) qui auront toute leur place dans notre arsenal thérapeutique. Et heureusement, car le problème des échappements thérapeutiques continue de nécessiter des changements de traitements pour bon nombre de patients.

Le problème financier posé par toutes ces biothérapies si efficaces mais si onéreuses ne nous a pas encore été présenté par les autorités de santé de manière réglementaire. *Quid* de l'avenir dans ce domaine ?

Les psoriasis légers, en revanche, n'ont encore pas vu de révolution thérapeutique comparable bouleverser leur traitement, cependant de nouvelles galéniques sont à l'étude et devraient améliorer leur prise en charge et l'observance des traitements.

L'Année thérapeutique

Quoi de neuf en pathologies infectieuses cutanées ?

➞ **Ph. BERBIS**
Service de Dermatologie,
CHU de MARSEILLE.

Pathologies virales

1. Nouveaux anti-herpétiques

Aujourd'hui, la prise en charge des infections à herpès virus est satisfaisante grâce à l'aciclovir, au valaciclovir et au famciclovir, inhibant la synthèse de l'ADN viral après phosphorylation. Une nouvelle approche de la lutte anti-herpétique, par inhibition de l'ADN polymérase et de l'hélicase-primase virale, est représentée par de nouvelles molécules : foscavir, pritelivir, amenamevir. *In vitro*, l'amenamevir et le foscavir se montrent significativement plus efficaces que l'aciclovir sur la réplication du virus herpétique. De plus, le profil pharmaceutique de l'amenamevir est meilleur que celui de l'aciclovir [1].

Wald *et al.* [2] rapportent les résultats d'une étude ayant évalué l'intérêt du pritelivir dans l'excrétion génitale d'HSV2 (*Herpes simplex virus* de type 2) chez des femmes présentant des herpès récidivants. Cette étude de phase II, randomisée, en double insu, a comparé entre octobre 2012 et juillet 2013 pritelivir 100 mg/jour *versus* valaciclovir 500 mg/jour chez 91 femmes présentant au moins 4 épisodes annuels de récurrence herpétique génitale. Le protocole reposait sur 3 périodes de 28 jours : pritelivir ou valaciclovir 28 jours, puis *wash-out* 28 jours, puis molécule alternée 28 jours. Les patientes effectuaient 4 auto-prélèvements vaginaux par jour en vue d'une PCR herpès. Une excrétion herpétique a été mise en évidence dans 2,4 % des prélèvements pendant les périodes sous pritelivir *versus* 5,3 % pendant les périodes sous valaciclovir. Des lésions d'herpès étaient présentes chez 1,9 % des patientes sous pritelivir *versus* 3,9 % sous valaciclovir. Le pritelivir semble donc avoir une supériorité sur l'aciclovir dans la prévention des excrétions herpétiques chez des femmes atteintes d'herpès génital récidivant. Des études complémentaires sont cependant nécessaires pour mieux apprécier l'efficacité et la tolérance du pritelivir au long cours.

2. Intérêt du cidofovir intraveineux dans la prise en charge des condylomes génitaux profus chez un patient immunodéprimé

C'est la conclusion d'une observation d'un homme de 63 ans suivi pour un mycosis fongoïde associé à une leucémie lymphoïde chronique et traité par chimiothérapie. Il a développé sous traitement une profusion de condylomes ano-génitaux. Un traitement par cidofovir intraveineux associé à des immunoglobulines intraveineuses a entraîné un blanchiment des lésions [3]. La littérature note quelques autres publications allant dans le même sens de l'intérêt du cidofovir intraveineux dans des cas exceptionnels (1 cas de verrues profuses chez une enfant de 11 ans [Cusack *et al. Pediatr Dermatol*, 2008;25:387], 1 cas chez un patient présentant un syndrome myélodysplasique [Gröne *et al. J Eur Acad Dermatol Venereol*, 2006;20:202-205]).

3. Ranpirnase : une nouvelle molécule en perspective dans la prise en charge des infections à HPV

La ranpirnase est une endoribonucléase étudiée jusqu'ici en oncologie (essais de phase III). Sur cellules en culture, elle présente une activité spécifique contre HPV11. Squiquera *et al.* [4] rapportent les résultats d'une étude de phase I ayant porté sur 42 volontaires de sexe masculin présentant des condylomes génitaux. La ranpirnase était appliquée sur les lésions à la concentration de 1 mg/mL. Un blanchiment a été observé dans 83 % des cas, avec une durée moyenne de 30 jours pour son obtention. La tolérance était en revanche moyenne, avec un arrêt du traitement dans 16,7 % des cas pour intolérance.

4. Peut-on utiliser sans risque les anti-TNFα chez les patients HIV positifs ou atteints du sida ?

La prise en charge d'un psoriasis sévère peut poser des problèmes chez les patients séropositifs pour le VIH. Gallitano *et al.* [5] font le point sur cette question par une revue des 27 cas publiés dans la littérature. Les auteurs rappellent que le TNFα est impliqué dans la réplication virale et la pathogénèse du VIH (effet favorisant l'expression du VIH).

L'Année thérapeutique

Dans la plupart des courtes séries ou des *case reports*, le taux de lymphocytes CD4 + restait stable sous anti-TNF et l'incidence des infections opportunistes n'était pas supérieure au terme d'un suivi de 48 mois. Des infections bactériennes ont cependant été mentionnées. Les auteurs rapportent en particulier le suivi sur une période de 11 ans d'un patient HIV positif traité par anti-TNFα avec charge virale indétectable et stabilité du taux de lymphocytes CD4 pendant toute la durée du traitement. La co-infection par l'hépatite C (2 patients) n'a pas modifié ces éléments rassurants, y compris pour l'hépatite C. Les observations apparaissent dont plutôt rassurantes, mais il faut souligner le faible nombre de cas disponibles. Des études complémentaires sont nécessaires pour pouvoir statuer de manière plus précise. Les auteurs recommandent enfin une surveillance clinique très attentive ainsi qu'un dosage mensuel des lymphocytes CD4 et de la charge virale sous traitement. Ils recommandent également un dépistage régulier de tuberculose latente.

Pathologies bactériennes

1. Omadacycline : un nouvel antibiotique dans la lutte contre les bactéries multirésistantes

L'omadacycline (OMA) [6] est une nouvelle tétracycline administrable *per os* et par voie intraveineuse. Son positionnement dans la prise en charge des infections sévères de la peau et des tissus mous ainsi que dans les pneumonies bactériennes communautaires est en cours d'évaluation. L'OMA est active *in vitro* sur les staphylocoques dorés résistants à la méticilline (SDRM), sur les *Streptococcus pneumoniae* multirésistants et sur divers bacilles Gram négatifs.

Deux études multicentriques (citées dans Villano *et al.* [6]), conduites chez des patients atteints d'infections cutanées sévères compliquées, comparaient l'OMA et un antibiotique de référence, le linézolide. Dans ces deux études, l'OMA était montrée non inférieure au linézolide. Le protocole thérapeutique repose sur une perfusion de 1 g en intraveineuse (IV) suivie par un relais *per os* en monodose de 300 mg. Ce profil de traitement court apparaît très intéressant.

2. Oritavancine : un profil pharmacocinétique et une efficacité intéressants dans la prise en charge des infections bactériennes de la peau et des tissus mous

L'oritavancine (ORI) est un nouvel antibiotique appartenant à la famille des lipoglycopeptides semi-synthétiques et indiqué dans la prise en charge des infections de la peau et des tissus mous à bacilles Gram +. Son avantage réside clairement dans sa posologie et son administration en une perfusion unique de 1 200 mg.

Deux études de phase III ont comparé l'ORI en perfusion unique et la vancomycine IV 2 fois par jour pendant 7 à 10 jours chez des patients présentant des infections sévères de la peau et des parties molles [7]. L'ORI s'est montrée équivalente en efficacité à la vancomycine.

3. Doxycycline : nouvelles évidences dans le traitement de la syphilis

Dai *et al.* [8] rapportent les résultats d'une étude rétrospective évaluant l'efficacité de la doxycycline dans la prise en charge de la syphilis à différents stades. Une réponse négative était retenue lorsque la décroissance des taux sérologiques était inférieure à 4 fois les taux initiaux sur une période de 12 mois. Au total, 116 patients traités par doxycycline ont pu être évalués. Une réponse sérologique était observée dans 100 % des cas en cas de syphilis primaire, 96,9 % en cas de syphilis secondaire et seulement 79 % en cas de syphilis latente précoce. La conclusion de cette étude est que la doxycycline est une bonne alternative à la pénicilline dans le traitement des syphilis primo-secondaires. Son intérêt dans le traitement de la syphilis latente reste à évaluer avec plus de précision.

4. Quels facteurs prédisposent à l'échec d'un traitement antibiotique dans la prise en charge des infections de la peau et des tissus mous et des infections à *Staphylococcus aureus* communautaires ?

Cette étude prospective multicentrique américaine a inclus 106 patients [9]. Les critères d'échec du traitement étaient les suivants : nécessité d'un nouveau traitement ou de la modification de l'antibiothérapie, nécessité d'une incision et d'un drainage, nouvelles lésions à distance ou récidive locale, nécessité d'hospitalisation (durée d'observation : 90 jours). 21 % des patients traités ont présenté un échec thérapeutique. Il n'y avait pas de différence significative entre les infections à *Staphylococcus aureus* (SA) sensible et SA résistant à la méticilline. Les deux facteurs principaux prédisposant à l'échec du traitement étaient le délai de prise en charge de plus de 7 jours et le diamètre de la lésion de plus de 5 cm.

5. Traitement de la syphilis précoce chez le patient séropositif pour le VIH : doit-on prescrire des doses plus fortes ?

Costa-Silva *et al.* [10] rapportent les résultats d'une étude ayant comparé, chez des patients positifs pour le VIH, une dose unique de benzathine-pénicilline G (BPG) et 3 doses administrées à 1 semaine d'intervalle. Il s'agissait d'une étude rétrospective ayant porté sur l'analyse de la décroissance sérologique de 60 patients traités entre 2000 et 2014. Une réponse satisfaisante était retenue lorsque le titre du VDRL diminuait de plus de 4 fois sur une période de 12 mois. 17 patients étaient traités par une injection, 43 par 3 injections. Aucune différence significative n'était notée entre les deux groupes en termes

d'échec. Ce travail tend donc à accréditer les recommandations internationales actuelles préconisant une seule injection de BPG dans le traitement de la syphilis précoce chez le patient VIH +.

6. Doxycycline et syphilis

Tsai *et al.* [11] ont conduit une étude rétrospective comparant les réponses sérologiques chez des patients traités par doxycycline (100 mg matin et soir *per os* pendant 14 jours) *versus* benzathine-pénicilline G (BPG) (2,4 millions d'unités en intramusculaire). Une réponse positive était retenue si la sérologie de départ chutait de plus de 4 fois dans les 6 à 12 mois post-thérapeutiques. Tous les patients étaient positifs pour le VIH. 123 patients ont été traités par doxycycline, 271 par BPG. Le groupe doxycycline comportait une proportion faible de formes secondaires et plus forte de formes latentes précoces. Aucune différence significative en termes de réponse sérologique n'a été observée dans les deux groupes. En analyse multivariée, seules les formes secondaires étaient associées à une réponse dans tous les cas, quelle que soit la molécule.

7. Une nouvelle espèce de *Borrelia* avec un profil clinique original

La borréliose ou maladie de Lyme (ML) est une pathologie infectieuse due à différentes espèces de *Borrelia* transmises par des piqûres de tiques. Jusqu'ici, les ML sont caractérisées par une faible spirochétémie et un grand tropisme tissulaire. La phase de diffusion de l'infection est en général peu symptomatique, voire asymptomatique.

Pritt *et al.* [12] rapportent dans la région du Midwestern, aux États-Unis, 6 observations d'une nouvelle forme de borréliose associée à une espèce de *Borrelia* non décrite jusqu'ici (nom candidat : *Borrelia mayonii*). À la différence de la ML classique, ces 6 patients ont présenté un exanthème fébrile, avec des signes articulaires et neurologiques parfois marqués, ayant pu conduire à des hospitalisations. Des spirochètes mobiles ont été mis en évidence dans le sang des patients et dans 1 cas une hémoculture positive a été notée. L'érythème migrant, typique des borrélioses, n'a pas été observé dans ces cas.

Cette nouvelle borréliose à haute spirochétémie, émergente, proche dans son expression clinique des rickettsioses, a bien répondu aux traitements classiques des borrélioses (ceftriaxone, amoxicilline, doxycycline). Il va falloir rester attentif sur la diffusion éventuelle de cette nouvelle forme de borréliose éruptive.

8. L'azithromycine topique ne semble pas avoir d'intérêt dans la prévention de la maladie de Lyme après piqûre de tiques

C'est la conclusion de l'étude randomisée conduite par Schwameis *et al.* [13]. L'application d'un topique contenant 10 % d'azithromycine topique (AZT) pendant 3 jours dans les 72 heures suivant une piqûre de tique ne permet pas de réduire significativement le risque de développer un érythème migrant et une séroconversion pour *Borrelia burdorferi* (995 participants).

9. Faut-il rallonger la durée du traitement antibiotique au cours des formes chroniques de maladie de Lyme ?

Le traitement des symptômes persistants de la maladie de Lyme (asthénie, douleurs articulaires et musculaires, troubles neurologiques divers) n'est pas codifié et cette prise en charge est souvent décevante. L'hypothèse de l'intérêt d'un traitement antibiotique prolongé a été testée par Berende *et al.* [14]. Il s'agissait d'une étude randomisée *versus* placebo, conduite en double insu, multicentrique, européenne. Les 280 patients randomisés recevaient pendant 12 semaines soit la doxycycline, soit l'association clarithromycine-hydroxychloroquine, soit un placebo. Chaque groupe avait été traité par ceftriaxone intraveineuse pendant 2 semaines avant l'inclusion. La mesure de la qualité de vie a été effectuée à l'issue du traitement (méthode du RAND SF-36). Aucune différence significative n'était notée entre les trois groupes au terme des 14 semaines de traitement. Le traitement antibiotique prolongé ne semble donc pas apporter de bénéfice particulier dans la prise en charge des manifestations tardives persistantes de la maladie de Lyme.

10. Clarithromycine et fièvre boutonneuse méditerranéenne

Le traitement de la fièvre boutonneuse méditerranéenne (FBM) repose sur les cyclines. En cas d'allergie, de grossesse ou chez l'enfant de moins de 8 ans, ce traitement est contre-indiqué. Des alternatives sont possibles, parmi lesquelles la clarithromycine a fait l'objet d'une étude randomisée (Anton *et al.* [15]). 40 patients ont été inclus et randomisés en trois bras : doxycycline, clarithromycine ou josamycine. L'intervalle entre le début des symptômes et l'initiation du traitement ne différait pas significativement entre les trois groupes. Aucune différence significative n'était observée entre les trois groupes concernant les paramètres suivants : délai de disparition de la fièvre, délai de disparition des symptômes. Au terme de cette étude, les macrolides apparaissent donc comme une alternative intéressante aux cyclines dans la prise en charge de la FBM. Des études prospectives randomisées restent cependant nécessaires pour conforter cette donnée.

11. Érysipèle : macrolides et lincosamides aussi efficaces que les pénicillines et les céphalosporines

Les bêtalactamines sont généralement considérées comme des antibiotiques de première intention dans la prise en charge des érysipèles. En cas d'allergie, il est important de savoir si les traite-

L'Année thérapeutique

ments par macrolides ou lincosamides (clindamycine) offrent les mêmes chances de succès. Ferreira *et al.* [16] rapportent les résultats d'une méta-analyse ayant retenu 15 études. La différence entre les bêtalactamines, les macrolides et les lincosamides n'est pas statistiquement significative. En particulier, le taux d'échec est de 12 % avec les bêtalactamines, de 9 % pour les macrolides et les lincosamides. Les effets secondaires sont également observés en proportion égale.

12. Alternatives aux antibiotiques : mythe ou réelles perspectives ?

La résistance aux antibiotiques pose un problème de santé publique de plus en plus aigu. Le développement de molécules antimicrobiennes non antibiotiques devient donc une priorité. Czaplewski *et al.* [17] font une revue des concepts et molécules en développement dans ce domaine. L'immunothérapie ciblée offre des perspectives intéressantes (anticorps ciblés, modulation des *Toll-like receptors* [TLR2, TLR9], vaccins antimicrobiens). La recherche dans le domaine des probiotiques est active et ouvre des perspectives, notamment dans la prévention et le traitement des infections à *Clostridium difficile*. Les bactériophages, en infectant et détruisant les bactéries, constituent des pistes de développement, notamment dans le domaine du *bio-engineering*. Nul doute que les prochaines années verront le développement de ces nouvelles approches de la lutte antibactérienne pour permettre d'apporter des solutions au problème de la résistance bactérienne aux antibiotiques.

13. *Chlamydia trachomatis* : en route vers un vaccin ?

Hadad *et al.* [18] ont évalué l'immunogénicité d'un vaccin recombinant obtenu à partir des segments variables des protéines 2 et 4 (MOMP VS 2/4) de la membrane externe de *Chlamydia trachomatis* (CT). L'administration de ce vaccin a été faite par voie intranasale sur un modèle expérimental murin. Les souris immunisées ont développé moins d'excrétion vaginale de CT et ont eu moins d'infertilité que les souris non immunisées. Au plan immunologique, le vaccin a stimulé de manière spécifique les cellules Th1, Th2, Th17 avec production d'anticorps spécifiques de type Ig G1, Ig G2 et Ig A.

14. Infections à *Mycoplasma genitalium* : recommandations européennes 2016

Mycoplasma genitalium (MG) contribue pour 10 à 35 % des urétrites non gonococciques et non *Chlamydia*. Les infections asymptomatiques sont fréquentes, sources de retard diagnostique et exposant les femmes à des infections pelviennes. La doxycycline n'est efficace que dans 30 à 40 % des cas, l'azithromycine (AZT) entraîne des cures dans 85 à 95 % des cas. Les infections non compliquées à MG doivent être traitées en première intention par AZT 500 mg à J1, suivi de 250 mg/j de J2 à J5 ou josamycine 500 mg 3 fois par jour pendant 10 jours. En deuxième ligne, en cas de résistance aux macrolides, le traitement doit faire appel à la moxifloxacine 400 mg/j pendant 7 à 10 jours. La doxycycline est à utiliser en troisième ligne (100 mg/j pendant 14 jours). Les formes compliquées seront traitées par moxifloxacine 400 mg/j pendant 14 jours [19].

Infections mycosiques

1. Perspectives thérapeutiques dans le traitement des onychomycoses

Malgré les progrès thérapeutiques récents, la prise en charge des onychomycoses reste parfois difficile, principalement dans les formes avancées. L'association des traitements antimycosiques classiques et des traitements physiques tels que le laser ou la photothérapie dynamique (PTD) pourrait optimiser le traitement de ces formes sévères ou résistantes.

2. Laser et onychomycoses

>>> Laser CO_2

La limite des traitements topiques des onychomycoses réside dans la difficulté de pénétration de l'antimycosique à travers la table unguéale. Un traitement préalable par laser pourrait optimiser cette pénétration et de ce fait améliorer l'efficacité des traitements topiques. Bhatta *et al.* [20] rapportent les résultats d'une étude ayant évalué l'intérêt d'un traitement par laser CO_2 préalable à l'application de terbinafine topique chez 75 patients présentant une onychomycose (total de 356 ongles atteints confirmé par analyse mycologique). Chaque ongle atteint bénéficiait de 3 sessions de laser CO_2 à 4 semaines d'intervalle, suivies d'une application quotidienne de crème terbinafine pendant 3 mois. Au terme des 3 mois de traitement, 92 % des ongles traités étaient négatifs en culture mycologique. Le taux passait à 80 % 6 mois après la procédure laser et le traitement antimycosique. Un traitement par laser CO_2 paraît donc intéressant en préalable de l'application d'une crème antimycosique dans la prise en charge des onychomycoses. Des études complémentaires, notamment randomisées, sont nécessaires pour confirmer ces résultats préliminaires encourageants.

Zhou *et al.* [21] ont rapporté les résultats d'une étude randomisée ayant évalué l'intérêt du laser CO_2 en association avec un topique imidazolé (luliconazole). 60 patients atteints d'onychomycose ont été inclus. Un bras était traité par 12 sessions de laser CO_2 à 2 semaines d'intervalle, l'autre bras par la même procédure associée à l'application quotidienne d'une crème de luliconazole pendant 6 mois. Le critère d'efficacité était une guérison supérieure à 60 % de la surface atteinte au terme du traitement : 69,6 % dans le groupe laser + luliconazole et 57,4 % dans le groupe laser seul. Le traitement a été bien toléré.

>>> Laser YAG pulsé

Dans cette étude ouverte, 35 patients ont été inclus [22].

Un premier cycle de traitement comprenait 4 séances de laser YAG 1 064 nm à une semaine d'intervalle. Un contrôle mycologique était réalisé au terme de cette première session et, en cas de persistance, une deuxième session de laser était effectuée.

Une deuxième session a été nécessaire dans 59 % des cas. Une deuxième session permettait une cure mycologique dans 31 % des cas. Les effets secondaires, modérés, consistaient en un érythème et un œdème. Les résultats du laser YAG pulsé apparaissent donc, au terme de cette étude, relativement modérés. Ces données ont été confirmées par l'étude contrôlée récente de Karsai *et al.* [23].

Au total, le laser pulsé YAG ne semble pas constituer en monothérapie un traitement efficace des onychomycoses mais pourrait être utile en tant que traitement adjuvant. Des études complémentaires sont nécessaires.

>>> Photothérapie dynamique

Gilaberte *et al.* [24] rapportent les résultats d'une étude multicentrique randomisée, contrôlée *versus* placebo, ayant comparé l'association d'un topique à 40 % d'urée + photothérapie dynamique (PTD) *versus* topique à 40 % d'urée + illumination en lumière rouge sans photosensibilisation. 40 patients ont été inclus dans cette étude.

Les résultats ne montrent pas de différence statistiquement significative dans cette étude à faible effectif. Les auteurs notent cependant une réponse complète chez 4 patients sous PTD (1 seul sous illumination simple) et suspectent que ce traitement pourrait représenter une alternative intéressant les cas de contre-indication à des thérapeutiques systémiques.

Infections parasitaires

1. Ivermectine : un espoir dans le traitement des pédiculoses ?

La résistance croissante aux traitements topiques des poux rend nécessaire la poursuite des recherches, notamment dans le domaine des traitements systémiques. Leulmi *et al.* [25] rapportent les résultats d'une étude comparant ivermectine *per os* (400 µg/kg en 2 doses à une semaine d'intervalle) et un shampoing à base de D-phénothrine chez des adultes atteints de pédiculose. À J15, l'efficacité était de 77,4 % dans le groupe traité par ivermectine *versus* 32,3 % dans le groupe shampoing. Les auteurs signalent cependant des échecs dans le groupe ivermectine, suggérant la possibilité d'une résistance émergente.

Cette étude indique donc que l'ivermectine est très significativement plus efficace que les shampoings à base de D-phénothrine dans le traitement des pédiculoses de l'adulte. D'autres études sont nécessaires pour affirmer la place de l'ivermectine dans la prise en charge des pédiculoses mais des perspectives intéressantes sont suscitées par cette étude.

2. Moxidectine : un espoir dans le traitement de la gale

La gale est actuellement en pleine recrudescence dans le monde. L'ivermectine a apporté un progrès indiscutable, mais des échecs ne sont pas rares et des données *in vitro* indiquent la possibilité d'une résistance dans certains cas.

La moxidectine est une lactone macrocyclique de 2e génération apparentée à l'ivermectine mais avec un profil pharmacocinétique différent. Elle est actuellement proposée comme alternative thérapeutique dans l'onchocercose (études de phase II et III) [26]. Par rapport à l'ivermectine, la moxidectine est plus liposoluble (donc présente une meilleure biodisponibilité), a une demi-vie d'élimination plus longue et une meilleure distribution tissulaire. Le traitement en dose unique est possible, comme pour l'ivermectine. La moxidectine est utilisée en médecine vétérinaire comme antiparasitaire. Son efficacité sur des modèles expérimentaux de gale porcine vient d'être démontrée [27]. Sur ce modèle expérimental, une dose unique de moxidectine a montré une activité acaricide supérieure et plus rapide que les deux prises d'ivermectine.

BIBLIOGRAPHIE

1. Yajima M, Yamada H, Takemoto M *et al.* Profile of anti-herpetic action of ASP2151 (amenamevir) as a helicase-primase inhibitor. *Antiviral Res*, 2017;139:95-101.
2. Wald A, Timmler B, Magaret A *et al.* Effect of Pritelivir Compared With Valacyclovir on Genital HSV-2 Shedding in Patients With Frequent Recurrences: A Randomized Clinical Trial. *JAMA*, 2016;316:2495-2503.
3. Blaizot R, Dutkiewicz A, Guillet S *et al.* Intravenous cidofovir for diffuse genital warts in the setting of multifactorial immunosuppression. *J Eur Acad Dermatol Venereol*, 2017;31:e162-e163.
4. Squiquera L, Taxman DJ, Brendle SA *et al.* Ranpirnase eradicates human papillomavirus in cultured cells and heals anogenital warts in a Phase I study. *Antivir Ther*, 2017. doi: 10.3851/IMP3133. [Epub ahead of print]
5. Gallitano SM, McDermott L, Brar K *et al.* Use of tumor necrosis factor (TNF) inhibitors in patients with HIV/AIDS. *J Am Acad Dermatol*, 2016;74:974-980.
6. Villano S, Steenbergen J, Loh E. Omadacycline: development of a novel aminomethylcycline antibiotic for treating drug-resistant bacterial infections. *Future Microbiol*, 2016;11:1421-1434.
7. Deck DH, Jordan JM, Holland TL *et al.* Single-Dose Oritavancin Treatment of Acute Bacterial Skin and Skin Structure Infections: SOLO Trial Efficacy by Eron Severity and Management Setting. *Infect Dis Ther*, 2016;5:353-361.
8. Dai T, Qu R, Liu J *et al.* Efficacy of Doxycycline in the Treatment of Syphilis. *Antimicrob Agents Chemother*, 2016;61:e01092-16.

L'Année thérapeutique

9. Lee GC, Hall RG, Boyd NK *et al.* A prospective observational cohort study in primary care practices to identify factors associated with treatment failure in Staphylococcus aureus skin and soft tissue infections. *Ann Clin Microbiol Antimicrob*, 2016;15:58.
10. Costa-Silva M, Azevedo C, Azevedo F *et al.* Early syphilis treatment in HIV-infected patients: single dose vs. three doses of benzathine penicillin G. *J Eur Acad Dermatol Venereol*, 2016;30:1805-1809.
11. Tsai JC, Lin YH, Lu PL *et al.* Comparison of serological response to doxycycline *versus* benzathine penicillin G in the treatment of early syphilis in HIV-infected patients: a multi-center observational study. *PLoS One*, 2014;9:e109813.
12. Pritt BS, Mead PS, Johnson DK *et al.* Identification of a novel pathogenic Borrelia species causing Lyme borreliosis with unusually high spirochaetaemia: a descriptive study. *Lancet Infect Dis*, 2016;16:556-564.
13. Schwameis M, Kündig T, Huber G *et al.* Topical azithromycin for the prevention of Lyme borreliosis: a randomised, placebo-controlled, phase 3 efficacy trial. *Lancet Infect Dis*, 2017:17:322-329.
14. Berende A, ter Hofstede HJ, Vos FJ *et al.* Randomized Trial of Longer-Term Therapy for Symptoms Attributed to Lyme Disease. *N Engl J Med*, 2016;374:1209-1220.
15. Anton E, Muñoz T, Travería FJ *et al.* Randomized Trial of Clarithromycin for Mediterranean Spotted Fever. *Antimicrob Agents Chemother*, 2015;60:1642-1645.
16. Ferreira A, Bolland MJ, Thomas MG. Meta-analysis of randomised trials comparing a penicillin or cephalosporin with a macrolide or lincosamide in the treatment of cellulitis or erysipelas. *Infection*, 2016;44:607-615.
17. Czaplewski L, Bax R, Clokie M *et al.* Alternatives to antibiotics-a pipeline portfolio review. *Lancet Infect Dis*, 2016;16:239-251.
18. Hadad R, Marks E, Kalbina I *et al.* Protection against genital tract Chlamydia trachomatis infection following intranasal immunization with a novel recombinant MOMP VS2/4 antigen. *APMIS*, 2016;124:1078-1086.
19. Jensen JS, Cusini M, Gomberg M *et al.* 2016 European guideline on Mycoplasma genitalium infections. *J Eur Acad Dermatol Venereol*, 2016;30:1650-1656.
20. Bhatta AK, Keyal U, Huang X *et al.* Fractional carbon-dioxide (CO_2) laser-assisted topical therapy for the treatment of onychomycosis. *J Am Acad Dermatol*, 2016;74:916-923.
21. Zhou BR, Lu Y, Permatasari F *et al.* The efficacy of fractional carbon dioxide (CO_2) laser combined with luliconazole 1% cream for the treatment of onychomycosis: A randomized, controlled trial. *Medicine (Baltimore)*, 2016;95:e5141.
22. Wanitphakdeedecha R, Thanomkitti K, Bunyaratavej S *et al.* Efficacy and safety of 1064-nm Nd:YAG laser in treatment of onychomycosis. *J Dermatolog Treat*, 2016;27:75-79.
23. Karsai S, Jäger M, Oesterhelt A *et al.* Treating onychomycosis with the short-pulsed 1064-nm-Nd:YAG laser: results of a prospective randomized controlled trial. *J Eur Acad Dermatol Venereol*, 2017;31:175-180.
24. Gilaberte Y, Robres MP, Frías MP *et al.* Methyl aminolevulinate photodynamic therapy for onychomycosis: a multicentre, randomized, controlled clinical trial. *J Eur Acad Dermatol Venereol*, 2017;31:347-354.
25. Leulmi H, Diatta G, Sokhna C *et al.* Assessment of oral ivermectin *versus* shampoo in the treatment of pediculosis (head lice infestation) in rural areas of Sine-Saloum, Senegal. *Int J Antimicrob Agents*, 2016;48:627-632.
26. Mounsey KE, Bernigaud C, Chosidow O *et al.* Prospects for Moxidectin as a New Oral Treatment for Human Scabies. *PLoS Negl Trop Dis*, 2016;10:e0004389.
27. Bernigaud C, Fang F, Fischer K *et al.* Preclinical Study of Single-Dose Moxidectin, a New Oral Treatment for Scabies: Efficacy, Safety, and Pharmacokinetics Compared to Two-Dose Ivermectin in a Porcine Model. *PLoS Negl Trop Dis*, 2016;10:e0005030.

L'auteur a déclaré ne pas avoir de conflits d'intérêts concernant les données publiées dans cet article.

L'Année thérapeutique

Quoi de neuf dans les dermatoses allergiques ?

O. BAYROU,
Hôpital Tenon, PARIS.

Dermatite atopique

1. Facteurs favorisants et facteurs protecteurs

>>> Le sevrage précoce prévient la dermatite atopique

Des études récentes ont montré qu'une diversification trop tardive des aliments solides pouvait augmenter le risque de dermatite atopique [1]. Une grande étude italienne cas-témoins appariés portant sur 451 enfants atteints de dermatite atopique (DA) et 451 contrôles va dans ce sens en montrant un effet protecteur du sevrage. Le sevrage était défini comme l'introduction des aliments solides au 4e et au 5e mois de vie. Les enfants sevrés au 4e mois avaient un risque diminué de DA (OR [*Odds ratio*] : 0,41 ; IC [intervalle de confiance] 95 % : 0,20-0,87) en comparaison de ceux recevant un allaitement maternel exclusif. Les enfants sevrés au 5e mois avaient un risque également diminué (OR : 0,39 ; IC 95 % : 0,18-0,83). Cet effet protecteur était observé avec ou sans antécédents familiaux d'atopie. Les *Odds ratios* pour l'introduction d'un grand nombre d'aliments solides différents aux 4e et 5e mois étaient respectivement de 0,30 (IC 95 % : 0,11-0,81) et 0,44 (IC 95 % : 0,21-0,91).

Selon les auteurs, l'hypothèse hygiénique selon laquelle les infections protègent des allergies en empêchant l'apparition d'une immunité Th2 pourrait expliquer l'augmentation du risque de DA constatée chez les enfants nourris exclusivement au sein. Le lait maternel contient de nombreux facteurs anti-infectieux qui protègent des infections. Les résultats de l'étude montrent que la diversification alimentaire précoce, dans les 4 à 5 premiers mois de vie, apporte une grande diversité allergénique durant cette période critique et permet une maturation immunitaire digestive et une tolérance orale. Cela est en accord avec une étude antérieure qui avait montré que la diversification alimentaire pendant la 1re année de vie augmentait l'expression du transcrit de *Forkhead box protein 3*, un marqueur des lymphocytes T régulateurs FoxP3 + qui inhibent le *switch* IgE.

>>> Dureté et chlore de l'eau du robinet

Des études anglaises, espagnoles et japonaises avaient déjà montré le lien entre eau dure (riche en carbonate de calcium) et DA. Mais aucune étude n'avait encore observé cette association chez le très jeune enfant. Une équipe anglaise a étudié, chez 1 303 enfants de moins de 3 mois, la teneur en chlore et en carbonate de calcium de leur eau du robinet, la présence d'une DA, la présence de mutations du gène de la filaggrine et la perte insensible en eau [2]. L'*Odds ratio* pour la DA était de 1,87 en cas de calcium élevé et chlore bas, 1,46 en cas de calcium bas et chlore élevé et 1,61 en cas de calcium et chlore élevés. Le risque de DA au 3e mois de vie était donc augmenté en cas d'eau dure. La présence d'une mutation de la filaggrine augmentait encore ce risque mais de manière non significative. L'exposition au chlore augmentait le risque de DA de 46 % mais de façon non significative.

Le carbonate de calcium pourrait directement affecter l'intégrité de l'épiderme en favorisant la xérose et l'inflammation. De plus, l'alcalinité pourrait jouer un rôle délétère supplémentaire. Plus l'eau du robinet est chargée en carbonate de calcium, plus elle est alcaline et plus son pH augmente. L'augmentation du pH du *Stratum corneum* augmente l'activité protéasique qui entraîne la désagrégation des cornéodesmosomes et diminue la synthèse des lipides lamellaires. Tous ces facteurs contribuent à l'altération de la fonction barrière de l'épiderme. Cette hypothèse est renforcée par les résultats montrant que l'association entre eau dure et augmentation de la perte insensible en eau est plus importante chez les enfants qui ont une mutation du gène de la filaggrine. Une autre hypothèse pathogénique reposerait sur les changements induits par les eaux dures sur le microbiome cutané.

Du chlore est systématiquement ajouté à l'eau du robinet. Des études antérieures avaient déjà montré une corrélation entre la teneur en chlore de l'eau du robinet et la prévalence de la DA chez les enfants de 6 à 11 ans. Le fait que des eaux riches en chlore et pauvres en calcium augmentent le risque de DA pourrait expliquer l'absence d'efficacité des adoucisseurs d'eau dans la diminution de la DA au cours de la *Softened Water Eczema Trial study*. Les adoucisseurs d'eau dans cette étude étaient constitués d'une résine

L'Année thérapeutique

polystyrène synthétique qui enlève les ions calcium et magnésium de l'eau du robinet pour les remplacer par des ions sodium. Ces échangeurs d'ions n'avaient que peu d'effet pour retirer les chlorures. Pour les retirer complètement, il aurait été nécessaire d'utiliser des filtres à base de charbon.

>>> Baisse de l'activité physique et sportive

Au moins trois raisons peuvent expliquer que les patients atteints de DA ont moins d'activité physique. Premièrement, la chaleur et la transpiration sont des facteurs aggravants classiques de DA. Deuxièmement, la présence d'eczéma sur les mains et les pieds peut limiter l'activité physique. Enfin, la fatigue, les troubles du sommeil et la dépression peuvent engendrer un ralentissement physique. Il avait été déjà été mis en évidence que les patients atteints de DA avaient moins d'activité physique intense ou soutenue, mais il s'agissait de données venant de l'interrogatoire et non de données objectives.

Une équipe américaine a évalué objectivement l'activité physique de ces patients grâce à un actigraphe, dispositif placé sur la hanche droite et enregistrant les mouvements [3]. Celui-ci était laissé 7 jours puis retiré avant le coucher et avant les activités aquatiques. Un total de 3 252 adultes de 18 à 85 ans, dont 344 atopiques, ont été inclus dans l'étude. La DA était associée à une moindre "activité physique moyenne" ainsi qu'à une moindre "activité physique moyenne à forte". En revanche, elle n'était pas associée à une activité physique sédentaire ou faible. L'analyse des résultats avait montré qu'il manquait des données dans certains groupes de population : il s'agissait avant tout des femmes, des Noirs, des sujets de faible niveau scolaire et des patients ayant un indice de masse corporelle > 35 ou < 18. Même en excluant ces groupes de population, l'association avec une baisse moyenne de l'activité physique était toujours présente. La diminution de l'activité physique pourrait être une raison supplémentaire de l'augmentation du risque des accidents cardiovasculaires chez les patients souffrant de DA.

>>> Tabagisme

Une revue systématique et une méta-analyse ont été réalisées à partir de 86 enquêtes observationnelles publiées dans la littérature concernant l'association DA et tabac [4]. Au total 12,9 % (1,2 %-50 %) des fumeurs actifs, 15,3 % (0,9 %-56,8 %) des fumeurs passifs au domicile et 15,4 % (2,3 %-34 %) des enfants dont la mère avait fumé pendant la grossesse ont été diagnostiqués DA ancienne ou actuelle.

La DA était associée à un tabagisme actif (OR : 1,87 ; IC 95 % : 1,32-2,63). Cette association était constatée chez l'adulte (OR : 1,30 ; IC 95 % : 1,06-1,59) et chez l'enfant (OR : 2,19 ; IC 95 % : 1,34-3,57). Elle était observée sur tous les continents : Amérique du Nord (OR : 1,66 ; IC 95 % : 1,42-1,93), Asie (OR : 1,74 ; IC 95 % : 1,05-2,88), Afrique (OR : 8,41 ; IC 95 % : 3,66-19,32), Europe (OR : 1,91 ; IC 95 % : 1,16-3,13).

La DA était associée à un tabagisme passif au domicile (OR : 1,18). Cette association était plus importante chez l'adulte (OR : 3,62) que chez l'enfant (OR : 1,15).

De façon surprenante, la DA n'était pas associée au tabagisme maternel durant la grossesse (OR : 1,06 ; IC 95 % : 0,80-1,40). Seules les études asiatiques montraient une association positive (OR : 1,59 ; IC 95 % : 1,28-2,03). L'absence de prise en compte de facteurs confondants tels que l'ethnie, l'éducation ou le niveau socio-culturel pourrait peut-être expliquer cette absence d'association.

Les raisons de l'association tabagisme et DA ne sont pas encore parfaitement élucidées. Toutefois, il a été montré que le tabac a de nombreux impacts immunologiques et altère la barrière épidermique.

2. Facteurs néonataux

>>> Adiposité néonatale

Une équipe irlandaise a mené une enquête prospective pendant 12 mois sur 1 537 enfants afin d'identifier les facteurs néonataux de risque d'apparition d'une DA [5]. Deux facteurs de risque ont été identifiés : l'atopie maternelle (OR : 2,99 ; IC 99 % : 1,35-6,59 ; p = 0,0004) et la masse grasse (évaluée par pléthysmographie par déplacement d'air) du 80e percentile ou plus au jour 2 (OR : 2,31 ; IC 99 % : 1,02-2,25 ; p = 0,009). Les autres facteurs étudiés n'augmentaient pas le risque de DA : niveau socio-culturel, tabagisme, indice de masse corporelle, mode d'accouchement, alimentation de l'enfant, diversification alimentaire, animaux domestiques, vitamine D chez la mère pendant la grossesse et à la naissance.

>>> Facteurs de risque néonataux danois

Une étude rétrospective menée sur 85 743 enfants danois ayant eu une DA dans les 5 premières années de leur vie a montré le facteur légèrement favorisant de l'ictère néonatal (IRR [*Incidence rate ratios*] : 1,13 ; IC 95 % : 1,06-1,21]) [6]. Cette augmentation pourrait être liée à l'effet inhibiteur de la bilirubine non conjuguée sur l'IL2 qui favorise l'immunité Th1. L'ictère favoriserait ainsi, par effet de balance, la voie Th2 (allergique). En revanche, les traitements par lumière bleue n'avaient aucune incidence sur la DA. La naissance avant terme (28-36 semaines) diminuait le risque de DA (IRR : 0,77 ; IC 95 % : 0,71-0,83). Les naissances post-terme (> 40 semaines) présentaient au contraire une augmentation du risque (IRR : 1,16 ; IC 95 % : 1,07-1,26). Les enfants de bas poids de naissance (> 2 499 g) avaient une augmentation significative du risque de DA (IRR : 0,68 ; IC 95 % : 0,61-0,75). Ces résultats vont dans le même sens que l'étude précédente. Les enfants nés en automne et en hiver avaient plus de risques de souffrir d'une DA. Les enfants nés au printemps

avaient le risque le plus faible. Les températures froides, la faible humidité de l'air et la diminution de l'exposition UV peuvent expliquer cette prédominance pendant les saisons froides. Il a été montré de plus que les enfants nés en automne avaient plutôt un profil Th2 avec une augmentation de l'IL13 et des éosinophiles.

>>> DA, obésité, leptine et adiponectine

De nombreuses études ont montré un lien clinique entre obésité et DA. Une explication physiopathologique serait la perte de tolérance immunitaire induite par les adipokines. Une équipe coréenne a étudié les corrélations entre la sévérité de la DA, l'indice de masse corporelle et les adipokines à partir de 64 patients âgés de 1 à 46 ans. Il existait une corrélation positive entre IMC et SCORAD (*Scoring atopic dermatitis*) et entre IMC et IgE totales. Il existait une corrélation négative entre IgE totales et adiponectine. IMC et leptine avaient une corrélation positive. IMC et adiponectine avaient une corrélation inverse. Les taux d'adiponectine étaient plus élevés dans les DA extrinsèques que dans les DA intrinsèques [7].

Le tissu adipeux des obèses génère des facteurs inflammatoires systémiques : cytokines, chémokines et adipokines. Parmi les adipokines, la leptine a une action pro-inflammatoire touchant à la fois l'immunité innée et l'immunité adaptative. Elle favorise la survie des lymphocytes T. Elle stimule les cytokines pro-inflammtoires : TNFα, interféron γ, interleukines 2, 6 et 12. L'adiponectine a, au contraire, des effets anti-inflammatoires. Elle est diminuée dans l'obésité et dans la DA. Dans l'asthme associé à l'obésité, l'hyperréactivité bronchique induite par des taux élevés de leptine et des taux bas d'adiponectine est considérée comme l'un des mécanismes étiologiques importants.

>>> Détresse maternelle prénatale

La détresse maternelle prénatale est connue pour augmenter les maladies allergiques, notamment l'asthme. Afin d'évaluer son impact sur l'apparition de la DA, une équipe coréenne a évalué le niveau de détresse par des questionnaires mesurant la dépression et l'anxiété chez des femmes enceintes à 36 semaines de gestation [8]. La DA était évaluée à 6 mois, 1, 2, 3 et 4 ans. Dans le but d'explorer la responsabilité du stress, des stéroïdes et des radicaux libres oxygène, étaient dosés dans le placenta la 11β-hydroxystéroïde déshydrogénase de type 2 (enzyme convertissant le cortisol actif en une forme inactive) et le glutathion, et à l'âge de 1 an les IgE totales. La détresse maternelle prénatale augmentait le risque de DA d'un facteur de 1,31 en cas de dépression et d'un facteur de 1,41 en cas d'anxiété. La détresse maternelle prénatale diminuait le glutathion placentaire, surtout chez ceux qui développaient ultérieurement une DA, réduisait la 11β-hydroxystéroïde déshydrogénase de type 2 et augmentait les IgE totales à 1 an.

Ainsi, les fœtus des mères en détresse prénatale sont chroniquement exposés *in utero* aux corticoïdes et au stress oxydatif. Les taux bas placentaires de 11β-hydroxystéroïde déshydrogénase de type 2 exposent le fœtus à des taux excessifs de cortisol. Les taux bas de glutathion exposent le fœtus au stress oxydatif. De plus, les taux élevés de glucocorticoïdes activent la production de radicaux libres en inhibant l'utilisation du glucose. Le stress oxydatif est encore accru en raison de l'inhibition de nombreuses enzymes anti-oxydantes. Les enfants de mères non stressées ont au contraire des taux plus élevés de 11β-hydroxystéroïde déshydrogénase de type 2. Les relations entre hypercortisolémie, augmentation du stress oxydatif et apparition d'une DA sont peu claires : effet de l'hypercortisolémie sur le système immunitaire ? altérations kératinocytaires induites par le stress oxydatif ?

>>> Dépression du *post-partum*

La dépression du *post-partum* est une des complications les plus fréquentes du *post-partum*. Elle survient dans 13 à 19 % des cas. Les 6 premiers mois après l'accouchement constituent une période à haut risque pour la dépression. Les mères déprimées témoignent de moins d'affection et sont moins réactives aux sollicitations de leur enfant. Leurs nourrissons passent plus de temps à se plaindre et à pleurer. Ils présentent plus de comportements de stress que leurs congénères nés de mères non déprimées. Le stress des 6 premiers mois de vie est associé à une fréquence plus élevée d'asthme, une augmentation du TNFα, une baisse d'interféron γ et une augmentation de la réponse proliférative aux acariens. Ces enfants pourront présenter ultérieurement un risque plus élevé de dépression et un retard des acquisitions mentales.

Jusque-là, les effets sur l'asthme étaient bien documentés mais les données concernant l'influence sur la DA étaient insuffisantes. Une équipe taïwanaise a analysé l'impact de la dépression du *post-partum* sur l'apparition d'une DA sur 24 400 paires mère-enfant. La prévalence de la DA était de 10,5 %. La dépression du *post-partum* augmentait le risque de DA (aOR : 1,42 ; IC 95 % : 1,21-1,66) [9].

3. Pollution

>>> Particules d'échappement diesel et *Aryl hydrocarbon receptor*

Les particules d'échappement du diesel représentent une part importante de la pollution aérienne. Elles sont constituées d'hydrocarbones polycycliques aromatiques tels que le DMBA (7,12-dimethylbenzanthracène). *L'Aryl hydrocarbon receptor* (AhR) est un récepteur cytoplasmique se liant à de nombreux produits chimiques de bas poids moléculaire : dioxines, benzopyrènes, photoproduits du tryptophane et des bioproduits dérivés de *Malassezia*. Après la liaison avec son ligand, l'AhR cytoplasmique est transloqué dans le noyau et régule l'expression de nom-

L'Année thérapeutique

breux gènes, notamment *CYP1A1*. La protéine produite CYP1A1 induit la production de radicaux libres, des altérations de l'ADN et des cytokines inflammatoires. C'est l'activation persistante de ce récepteur par la dioxine qui induit la chloracné.

Une équipe japonaise a montré sur un modèle murin que l'activation de l'AhR des kératinocytes par l'application percutanée de particules de diesel ou DMBA induit le gène de l'artémine et l'apparition de lésions cutanées analogues à une DA. L'artémine est un facteur neurotrophique. Elle favorise la prolifération des fibres nerveuses et augmente l'expression de TRPV1 (récepteur à la capsaïcine) et de TRPA1 (récepteur wasabi) dans les nerfs périphériques cutanés. L'artémine semble être responsable de l'allokinésie *via* TRVP1. L'allokinésie est un phénomène sensitif constaté dans la DA se traduisant par un prurit après une stimulation mécanique qui, chez un sujet sain, aurait été responsable d'une sensation non prurigineuse. Ainsi, un lien entre particules de diesel et DA est établi : le DMBA est résistant à la dégradation *in vivo* et induit l'activation persistante de l'AhR avec pour conséquence la production d'artémine. C'est la preuve, pour les auteurs japonais, que le prurit source de lésions chroniques de grattage suffit à entraîner une DA dans ce modèle murin. Tout en reconnaissant qu'il reste à démontrer que l'axe AhR-artémine joue réellement un rôle cliniquement aggravant dans les DA humaines, ils suggèrent que l'action sur l'ArH pourrait être une voie thérapeutique intéressante pour soulager le prurit de la DA [10, 11].

À l'opposé de l'action favorisant le prurit et aggravant la DA, l'activation de l'AhR pourrait au contraire être bénéfique pour la DA en favorisant l'intégrité de la barrière épidermique. L'absence d'AhR ou son absence d'activation par un régime dépourvu de végétaux chez la souris se traduit par une baisse de la cohésion kératinocytaire et une diminution des gènes de la barrière épidermique. L'adjonction d'un ligand de l'AhR, l'indole-3-carbinol, permet de restaurer chez la souris la barrière épidermique. Le produit est toutefois toxique s'il est consommé à long terme. Il faudra donc, avant d'en faire une arme thérapeutique, trouver la dose minimale efficace [12].

>>> Formaldéhyde aéroporté et anomalie de la barrière

Le formaldéhyde est produit par la combustion du fuel des transports et par les matériaux de construction et de consommation. L'exposition au formaldéhyde peut résulter d'une inhalation, d'une ingestion ou d'un contact. Des études épidémiologiques avaient montré le rôle aggravant de l'exposition au formaldéhyde dans la DA, mais aucune publication n'avait encore établi de lien direct. Dans ce but, une équipe coréenne a exposé à du formaldéhyde aéroporté à basse concentration pendant 2 heures la peau de l'avant-bras de 41 patients atteints de DA et 34 contrôles. La perte insensible en eau et le pH ont été mesurés avant et après. L'exposition au formaldéhyde a augmenté la perte insensible en eau dans les deux groupes mais de façon plus importante en cas de DA que chez les sujets contrôles. Aucun érythème ou prurit n'a été constaté. Le pH a augmenté significativement dans le groupe DA exposé. Ainsi, l'exposition au formaldéhyde pendant 2 heures a clairement altéré la barrière épidermique mais a été insuffisante pour déclencher une réponse clinique [13].

Le mécanisme de cette altération épidermique reste obscur. Une exposition à basse concentration de formaldéhyde de cellules bronchiques entraîne une apoptose et une diminution des résistances électriques. À haute concentration, l'exposition entraîne une mort cellulaire. Les applications dermiques de formaldéhyde chez la souris augmentent la production d'IL4, d'IL13, d'interféron γ, de *Brain-derived neurotrophic factor* (BDNF) et de neutrotrophine-3. Aucune étude humaine n'a encore été réalisée pour expliquer une altération de la barrière épidermique aussi rapide en 2 heures.

>>> Polluants intérieurs

Le formaldéhyde, les composés organiques volatiles et les composants aromatiques sont les principaux polluants des habitations [14]. Ils sont émis par les meubles récents, le papier peint, le contreplaqué et les revêtements de sol en polychlorure de vinyle. Il a été montré que la principale source de formaldéhyde et de composés organiques volatiles provient des papiers peints plutôt que des meubles ou du sol car la surface émettrice des murs est 3 à 4 fois plus grande que le sol. C'est pourquoi une équipe coréenne a comparé l'impact de la pose de deux qualités de papier peint, l'un écologique (dépourvu de PVC) et l'autre en PVC, sur 31 patients atteints de DA. La teneur en composés organiques volatiles et en formaldéhyde était similaire pour les deux papiers peints. Une plus grande diminution du SCORAD à la 2e et à la 8e semaine était pourtant observée dans le groupe papier peint écologique. Le SCORAD était positivement et significativement corrélé avec les composés organiques volatiles totaux, le benzène, le toluène, l'éthylbenzène, le xylène et le 2-éthyl-1-hexanol ainsi qu'avec le formaldéhyde. Le pourcentage des composés organiques volatiles naturels émis par la forêt (appelés phytoncides : composés excrétés dans l'air par les arbres et les forêts) étaient corrélés négativement et significativement avec le SCORAD.

4. Comorbidités

>>> Pathologie cardiovasculaire

Comme cela a été rapporté pour le psoriasis, il existe une association entre DA, maladie cardiovasculaire chez l'adulte et chez l'enfant. Une méta-analyse basée sur 30 études montre un risque plus élevé de surpoids ou d'obésité chez les adultes et les enfants atteints de DA en Amérique du

Nord et en en Asie, mais pas en Europe. Les adolescents américains atteints de DA ont plus souvent un surpoids ou une obésité que les sujets contrôles [15].

Les enfants atteints de DA ont une tension artérielle systolique (OR : 2,94 ; IC 95 % : 1,04-8,36) et diastolique (OR : 3,68 ; IC 95 % : 1,19-11,37) significativement plus élevée. Cette augmentation est indépendante de l'obésité. Les adultes atteints de DA ont significativement plus d'hypertension artérielle (HTA), de diabète de type 2, d'hypercholestérolémie même après contrôle de l'IMC et des maladies allergiques associées. Le risque cardiovasculaire est encore augmenté par la fatigue et les troubles du sommeil.

La mauvaise hygiène de vie peut de plus augmenter le risque cardiovasculaire. Chez l'adulte, le risque est plus élevé d'un tabagisme important, actuel ou ayant commencé dès le plus jeune âge, et d'une activité physique intense modeste. Les enfants atteints de DA sévère ont moins d'activité physique intense, participent moins aux sports, sont plus souvent devant la télévision et jouent plus souvent à des jeux vidéo.

Les adultes atteints de DA ont plus souvent une insuffisance coronarienne, un infarctus du myocarde, une insuffisance cardiaque congestive, une angine de poitrine, un accident vasculaire cérébral ou une maladie vasculaire périphérique.

>>> Cancer

Il existe une faible, mais significative, augmentation du risque de lymphome au cours de la DA (risque relatif [RR] : 1,43 ; IC 95 % : 1,12-1,81), mais pas dans les cas contrôles (OR : 1,18 ; IC 95 % : 0,94-1,47). La sévérité de la DA était un facteur de risque significatif. Bien que certaines études montrent une association avec des lymphomes T cutanés, une absence de diagnostic de lymphome T cutané pris au départ pour une DA pourrait faire surestimer cette association. Les raisons de cette augmentation sont encore peu claires. L'inflammation chronique pourrait favoriser la carcinogénèse. La réponse Th2 inappropriée pourrait empêcher l'immunité antitumorale Th1. Les immunosuppresseurs (ciclosporine, azathioprine) pourraient également augmenter le risque. Une grande étude cas-contrôle sur 300 000 patients atteints de DA n'a pas trouvé d'association entre l'utilisation topique des inhibiteurs de la calcineurine et la DA. Une récente conférence de consensus a conclu que les inhibiteurs topiques de la calcineurine étaient efficaces et sûrs, même chez les enfants à partir de 3 mois. Il était considéré que le "*warning*" sur la carcinogénicité et les restrictions d'utilisation avant l'âge de 2 ans n'étaient plus justifiés.

Une méta-analyse a montré une association inverse entre leucémie aiguë lymphoblastique et DA et aucune association entre leucémie aiguë myéloïde et DA. Aucune association n'a été trouvée avec les cancers de la vessie. Il existait une absence d'association ou une association inverse avec les cancers du pancréas, du système nerveux central et de la peau.

>>> Affections neuropsychiatriques

Les maladies psychiatriques associées à la DA sont nombreuses : dépression, anxiété, idées suicidaires, troubles du déficit de l'attention avec ou sans hyperactivité et autisme. Les mécanismes impliqués ne sont pas encore complétement précisés, mais ils sont au moins partiellement favorisés par les effets dévastateurs de la DA sur la qualité de vie, le prurit insupportable et les troubles du sommeil. La dépression, l'anxiété et l'autisme pourraient être favorisés par les cytokines Th2, qui peuvent théoriquement traverser la barrière hémato-encéphalique et moduler les comportements et les émotions.

>>> Maladies auto-immunes

Une étude de cohorte portant sur 655 815 patients du *German National Health Insurance* a montré une augmentation du risque de polyarthrite rhumatoïde (RR : 1,72 ; IC 95 % : 1,25-2,37), de maladie de Crohn (RR : 1,34 ; IC 95 % : 1,11-1,61), de rectocolite hémorragique (RR : 1,25 ; IC 95 % : 1,03-1,53) mais une diminution du risque du diabète de type 1 (RR : 0,72 ; IC 95 % : 0,53-0,998). Les réponses immunitaires Th1 et Th17 sont impliquées dans l'auto-immunité et jouent un grand rôle dans la chronicité des MICI (maladies chroniques inflammatoires de l'intestin) et de la polyarthrite rhumatoïde. Elles sont également la marque de la phase de transition vers la chronicité de la DA. Une autoréactivité est présente chez environ 1/3 des patients atteints de DA, surtout dans les formes sévères et persistantes. C'est dans ces formes sévères que l'association avec la polyarthrite rhumatoïde ou les MICI était la plus marquée. Les auteurs font l'hypothèse que l'augmentation de l'immunité Th1/Th17 et l'hypersécrétion des cytokines pro-inflammatoires constatées au cours des DA sévères sont responsables de l'apparition de ces maladies auto-immunes [16].

À partir de 8 112 cas trouvés dans les registres de santé, une équipe danoise a également rapporté des associations avec de nombreuses maladies auto-immunes : pelade (aOR : 26,31 ; IC 95 % : 14,48-47,80), vitiligo (aOR : 17,98 ; IC 95 % : 7,70-42,01), urticaire chronique (aOR : 9,92 ; IC 95 % : 6,43-15,32), maladie cœliaque (aOR : 5,19 ; IC 95 % : 2,93-9,20) ; glomérulonéphrite chronique (aOR : 4,17 ; IC 95 % : 2,16-8,07), syndrome de Gougerot-Sjögren (aOR : 3,74 ; IC 95 % : 2.41-5.82), lupus systémique (aOR : 2,65 ; IC 95 % : 1,63-4,31), spondylarthrite ankylosante (aOR : 2,33 ; IC 95 % : 1,42-3,83), maladie de Crohn (aOR : 2,09 ; IC 95 % : 1,52-2,85) ; rectocolite hémorragique (aOR : 1,64 ; IC 95 % : 1,31-2,05) et polyarthrite rhumatoïde (aOR : 1,61 ; IC 95 % : 1,29-2,01). Le tabagisme augmentait le risque de maladies auto-immunes (OR : 1,37 ; IC 95 % : 1,13-1,66) [17].

L'Année thérapeutique

5. Traitement

>>> Appliquer l'émollient avant ou après le dermocorticoïde ?

L'ordre d'application du dermocorticoïde et de l'émollient était jusqu'à maintenant une question non résolue. Certains experts soutenaient que les émollients devaient être appliqués après le dermocorticoïde car, s'ils étaient appliqués avant, ils risquaient d'empêcher l'absorption du dermocorticoïde. D'autres soutenaient au contraire que si l'émollient était appliqué après le dermocorticoïde, il risquait de le diluer ou de l'étaler. La question est résolue : l'ordre n'a pas d'importance [18]. À partir d'une étude randomisée portant sur 46 enfants atteints d'une DA modérée à sévère de 4 mois à 5 ans, il a été démontré que les applications de dermocorticoïde puis des émollients à 15 minutes d'intervalle ou des émollients suivis des dermocorticoïdes avaient la même efficacité pour réduire le score EASI (*Eczema area and severity index*), la surface atteinte ou le prurit.

6. Biothérapies

>>> Dupilumab

Le dupilumab [19, 20] est un anticorps monoclonal humain dirigé contre la sous-unité alpha du récepteur de l'interleukine 4. Il inhibe les cytokines Th2, IL4 et IL13. Deux études viennent confirmer la bonne efficacité du dupilumab dans la DA. Les doses de 200 mg toutes les 2 semaines, 300 mg toutes les 2 semaines et 300 mg par semaine étaient supérieures au placebo pour le prurit, l'anxiété, la dépression et la qualité de vie. Les doses de 300 mg toutes les semaines et toutes les 2 semaines étaient les plus efficaces.

>>> Omalizumab

L'omalizumab [21] est un anticorps monoclonal humanisé se fixant sur les IgE sériques. L'AMM est accordée pour l'asthme modéré à sévère et l'urticaire chronique. L'omalizumab a été utilisé en dehors de ses indications officielles dans la DA. Afin d'apprécier sa réelle utilité dans cette indication, une méta-analyse a été réalisée à partir des publications exploitables : 2 études randomisées et 13 séries d'au moins 3 cas. La majorité des patients (60,5 %) avaient une DA sévère. Les IgE totales étaient inférieures à 700 UI/mL dans 25 % des cas et supérieures à 5 000 UI/mL dans 43,4 %. Les doses utilisées étaient de 600 mg ou plus par mois dans 66,7 % des cas. Une excellente réponse clinique a été observée dans 43 % des cas, un résultat satisfaisant dans 27,2 % des cas et une absence de réponse ou une détérioration dans 30,1 % des cas. L'âge, le sexe, l'état clinique de base, des antécédents d'asthme et des doses de 600 mg ou plus n'étaient pas associés à un meilleur résultat.

La meilleure réponse clinique était observée chez les patients dont les IgE étaient inférieures à 700 UI/mL. Les 3/4 des patients avaient des IgE supérieures à 700 UI/mL. L'adaptation de la dose en fonction des IgE totales aurait peut-être permis de meilleurs résultats. Une étude a montré que l'omalizumab était toujours inefficace chez les porteurs de mutations de la filaggrine, mais efficace chez les patients non porteurs de mutations de la filaggrine mais ayant des taux élevés de glycérophospholipides. Ainsi, les patients souffrant d'une anomalie primitive de la barrière épidermique ne semblent pas être une bonne indication de l'omalizumab.

>>> Ustékinumab

L'ustékinumab [22] bloque les cytokines IL12 et IL23 en ciblant leur sous-unité commune p40. Il inhibe ainsi respectivement les réponses Th1 et Th17/Th22. Il est très utilisé dans le psoriasis avec un très bon contrôle de l'inflammation. Il a été utilisé dans certains cas avec succès dans le traitement de la DA, mais jusque-là aucune étude contrôlée n'avait été réalisée. Une équipe new-yorkaise a entrepris une étude de phase II en double aveugle contre placebo chez 33 patients atteints de DA modérée à sévère. Les doses utilisées étaient les mêmes que pour le psoriasis : 45 mg si poids < 100 kg et 90 mg si poids > 100 kg. Les patients recevaient une injection d'ustékinumab ou du placebo aux semaines 0, 4 et 16 puis *cross-over* avec l'autre produit aux semaines 16, 20 et 32. Une diminution de 50 % du SCORAD était obtenue pour le groupe ustékinumab aux semaines 12, 16 et 20, mais la différence n'était pas significative. Toutefois, l'analyse du transcriptome montrait dans le groupe ustékinumab une rapide et profonde modulation des gènes *Th1*, *Th17* et *Th22* mais aussi des gènes *Th2* dès la 4e semaine.

>>> Rituximab

Le rituximab [23] est un anticorps monoclonal dirigé contre les lymphocytes B CD20+. On pourrait le considérer comme un choix thérapeutique logique dans les DA extrinsèques où les IgE totales sont élevées et sont corrélées à la sévérité de la maladie. Quelques publications avaient montré l'efficacité du rituximab dans la DA. Ces bons résultats n'ont pas été retrouvés par une équipe londonienne sur 3 patients. Cela souligne la nécessité de ne pas se contenter de résultats ponctuels à partir de résultats ponctuels isolés, mais de réaliser des études contrôlées en double aveugle pour évaluer ce type de biothérapie.

>>> Tofacitinib topique : inhibiteur des Janus kinases

Le système JAK-STAT se compose de trois composants principaux (chacun étant doublé) : un récepteur qui pénètre dans la membrane cellulaire, une Janus kinase (JAK) qui est liée au récepteur et le *Signal transducer and activator of transcription* (STAT) qui porte le signal dans le noyau et l'ADN. Après la liaison de la cytokine au récepteur, JAK phosphoryle le récepteur. Celui-ci attire les protéines STAT, qui sont également phosphorylées. Celles-ci se lient les unes aux autres pour former un dimère. Le dimère se déplace dans le noyau, se lie à l'ADN et provoque la transcription des gènes.

La voie JAK-STAT est utilisée par de nombreuses cytokines pour la transduction du signal. Le tofacitinib est une petite molécule inhibant préférentiellement le signal des récepteurs hétérodimériques associés aux JAK1 et JAK3. Cette inhibition bloque le signal de nombreuses cytokines : IL2, IL4, IL7, IL9, IL13, IL15 et IL21. La DA est souvent considérée comme une maladie inflammatoire Th2. Or, la voie JAK-STAT est essentielle pour la différenciation Th2, notamment dans la signalisation de l'IL4. Un autre mode d'action serait lié à l'inhibition de JAK1/JAK2 qui pourrait bloquer le signal de l'IL31 et réduire le prurit déclenché par cette cytokine.

Le tofacitinib topique à 2 % [24, 25] a été utilisé dans une étude en double aveugle contre placebo de phase IIa dans le traitement de DA minimes à modérées. Il permettait une réduction de 81,7 % du score EASI contre 29,9 % dans le groupe placebo. Le prurit était rapidement réduit, peut-être en raison de l'inhibition de l'IL31.

>>> Inhibiteurs de la PDE4

La phosphodiestérase 4 (PDE4) [26] est une enzyme clé dans la régulation de la production des cytokines inflammatoires en raison de son action sur la dégradation de l'AMPc. La diminution de l'AMPc peut expliquer l'hyperréactivité inflammatoire de la DA. L'activité de la PDE4 est augmentée dans les cellules circulantes inflammatoires chez les patients atteints de DA. L'inhibition de la PDE4 dans les monocytes *in vitro* a permis une réduction de la libération des cytokines pro-inflammatoires.

● Crisaborole

Le crisaborole [27] est un nouvel inhibiteur de la PDE4, dont le faible poids moléculaire permet une pénétration épidermique plus facile. Le crisaborole a une action anti-inflammatoire en inhibant la PDE4, empêchant ainsi la dégradation de l'AMPc et la cascade de réaction inflammatoire subséquente. Une pommade à 2 % de crisaborole a été évaluée dans une étude de phase III contrôlée en double aveugle chez des patients de plus de 2 ans atteints de DA. Le produit a été appliqué matin et soir pendant 28 jours. Il a permis d'améliorer la sévérité dès le 8e jour et d'obtenir une réduction des signes et symptômes. Le fait le plus notable était un soulagement précoce et persistant du prurit. L'effet sur le prurit pourrait être lié à l'effet anti-inflammatoire mais aussi à son action sur les fibres nerveuses : la PDE4 régule directement le prurit grâce à la réduction des neurones cutanés et de l'activité des ganglions nerveux de la racine dorsale. Les effets secondaires étaient rares : peu de troubles digestifs (2,7 % contre 2,4 % pour le placebo), peu de brûlures ou de douleurs (4,4 %) et pas d'atrophie.

● Aprémilast

L'aprémilast [28] est un inhibiteur de PDE4 indiqué *per os* dans le traitement du psoriasis en plaques modéré à sévère et dans le rhumatisme psoriasique. Il a fait l'objet d'un essai de phase II dans la DA de l'adulte. Il a été utilisé avec succès chez un enfant de 8 ans atteint d'une DA sévère. Il s'agissait d'un enfant afro-américain ayant une DA, un asthme associé et une augmentation très importante des IgE (11,769 UI/mL). La dermatose résistait aux dermocorticoïdes, au tacrolimus topique, aux corticoïdes *per os* (prednisone 20 mg), aux immunosuppresseurs (mycophénolate mofétil) et à l'omalizumab (300 mg toutes les 2 semaines pendant 5 mois). Devant ces échecs répétés, il a reçu hors AMM 30 mg d'aprémilast (la moitié de la dose de l'adulte). Ce traitement a permis un soulagement rapide et persistant du prurit dès la 2e semaine, une repousse des cheveux et une régression de l'inflammation et des excoriations.

BIBLIOGRAPHIE

1. Turati F, Bertuccio P, Galeone C *et al*; HYGIENE Study Group. Early weaning is beneficial to prevent atopic dermatitis occurrence in young children. *Allergy*, 2016;71:878-888.
2. Perkin MR, Craven J, Logan K *et al*; Enquiring About Tolerance Study Team. Association between domestic water hardness, chlorine, and atopic dermatitis risk in early life: A population-based cross-sectional study. *J Allergy Clin Immunol*, 2016;138:509-516.
3. Silverberg JI, Song J, Pinto D *et al*. Atopic Dermatitis Is Associated with Less Physical Activity in US Adults. *J Invest Dermatol*, 2016;136:1714-1716.
4. Kantor R, Kim A, Thyssen JP *et al*. Association of atopic dermatitis with smoking: A systematic review and meta-analysis. *J Am Acad Dermatol*, 2016;75:1119-1125.
5. O'Donovan SM, O'B Hourihane J, Murray DM *et al*. Neonatal adiposity increases the risk of atopic dermatitis during the first year of life. *J Allergy Clin Immunol*, 2016;137:108-117.
6. Egeberg A, Andersen YM, Gislason G *et al*. Neonatal risk factors of atopic dermatitis in Denmark - Results from a nationwide register-based study. *Pediatr Allergy Immunol*, 2016;27:368-374.
7. Han B, Wu WH, Bae JM *et al*. Serum leptin and adiponectin levels in atopic dermatitis (AD) and their relation to disease severity. *J Am Acad Dermatol*, 2016;75:629-631.
8. Chang HY, Suh DI, Yang SI *et al*. Prenatal maternal distress affects atopic dermatitis in offspring mediated by oxidative stress. *J Allergy Clin Immunol*, 2016;138:468-475.
9. Wang IJ, Wen HJ, Chiang TL *et al*. Maternal psychologic problems increased the risk of childhood atopic dermatitis. *Pediatr Allergy Immunol*, 2016;27:169-176.
10. Kabashima K, Otsuka A, Nomura T. Linking air pollution to atopic dermatitis. *Nat Immunol*, 2016;18:5-6.
11. Hidaka T, Ogawa E, Kobayashi EH *et al*. The aryl hydrocarbon receptor AhR links atopic dermatitis and air pollution via induction of the neurotrophic factor artemin. *Nat Immunol*, 2017;18:64-73.
12. Haas K, Weighardt H, Deenen R *et al*. Aryl Hydrocarbon Receptor in Keratinocytes Is Essential for Murine Skin Barrier Integrity. *J Invest Dermatol*, 2016;136:2260-2269.
13. Kim J, Han Y, Ahn JH *et al*. Airborne formaldehyde causes skin barrier dysfunction in atopic dermatitis. *Br J Dermatol*, 2016;175:357-363.

L'Année thérapeutique

14. Kim J, Kim H, Lim D *et al.* Effects of Indoor Air Pollutants on Atopic Dermatitis. *Int J Environ Res Public Health*, 2016;13. pii: E1220.
15. Brunner PM, Silverberg JI, Guttman-Yassky E *et al*; Councilors of the International Eczema Council. Increasing Comorbidities Suggest that Atopic Dermatitis Is a Systemic Disorder. *J Invest Dermatol*, 2017;137:18-25.
16. Andersen YM, Egeberg A, Gislason GH *et al.* Autoimmune diseases in adults with atopic dermatitis. *J Am Acad Dermatol*. 2017;76:274-280.
17. Schmitt J, Schwarz K, Baurecht H *et al.* Atopic dermatitis is associated with an increased risk for rheumatoid arthritis and inflammatory bowel disease, and a decreased risk for type 1 diabetes. *J Allergy Clin Immunol*, 2016;137:130-136.
18. Ng SY, Begum S, Chong SY. Does Order of Application of Emollient and Topical Corticosteroids Make a Difference in the Severity of Atopic Eczema in Children? *Pediatr Dermatol*, 2016;33:160-164.
19. Simpson EL, Bieber T, Guttman-Yassky E *et al*; SOLO 1 and SOLO 2 Investigators. Two Phase 3 Trials of Dupilumab versus Placebo in Atopic Dermatitis. *N Engl J Med*, 2016;375:2335-2348.
20. Simpson EL, Gadkari A, Worm M *et al.* Dupilumab therapy provides clinically meaningful improvement in patient-reported outcomes (PROs): A phase IIb, randomized, placebo-controlled, clinical trial in adult patients with moderate to severe atopic dermatitis (AD). *J Am Acad Dermatol*, 2016;75:506-515.
21. Wang HH, Li YC, Huang YC. Efficacy of omalizumab in patients with atopic dermatitis: A systematic review and meta-analysis. *J Allergy Clin Immunol*, 2016;138:1719-1722.
22. Khattri S, Brunner PM, Garcet S *et al.* Efficacy and safety of ustekinumab treatment in adults with moderate-to-severe atopic dermatitis. *Exp Dermatol*, 2017;26:28-35.
23. McDonald BS, Jones J, Rustin M. Rituximab as a treatment for severe atopic eczema: failure to improve in three consecutive patients. *Clin Exp Dermatol*, 2016;41:45-47.
24. Damsky W, King BA. STATing the obvious: it's time for new treatments in atopic dermatitis. *Br J Dermatol*, 2016;175:861-862.
25. Bissonnette R, Papp KA, Poulin Y *et al.* Topical tofacitinib for atopic dermatitis: a phase IIa randomized trial. *Br J Dermatol*, 2016;175:902-911.
26. Hanifin JM. Commentary: New drugs for atopic dermatitis may provide clues to basic mechanisms of itch and inflammation. *J Am Acad Dermatol*, 2016;75:504-505.
27. Paller AS, Tom WL, Lebwohl MG *et al.* Efficacy and safety of crisaborole ointment, a novel, nonsteroidal phosphodiesterase 4 (PDE4) inhibitor for the topical treatment of atopic dermatitis (AD) in children and adults. *J Am Acad Dermatol*, 2016;75:494-503.e4
28. Saporito RC, Cohen DJ. Apremilast Use for Moderate-to-Severe Atopic Dermatitis in Pediatric Patients. *Case Rep Dermatol*, 2016;8:179-84.

L'auteur a déclaré ne pas avoir de conflits d'intérêts concernant les données publiées dans cet article.

Le seizième Samedi de Sabouraud aura lieu le samedi 17 juin 2017

Tous les ans, un samedi du mois de juin, le Samedi de Sabouraud réunit tous les dermatologues francophones intéressés par la pathologie du cheveu et du cuir chevelu. Ce congrès volontairement très clinique permet d'analyser les progrès récents et de faire des mises au point directement utilisables sur les principales pathologies rencontrées en consultation du cuir chevelu.

Pauses et déjeuner permettent des échanges très conviviaux entre collègues des différentes régions et CHU de France, des différents pays francophones et de différentes spécialités.

De 9 h à 17 h 30
Hôtel Crowne Plaza République,
Place de la république, 75011 PARIS

Programme et inscriptions sur www.centresabouraud.fr

Ou informations : k.ermouki@centresabouraud.fr ou Tél. 01 42 49 39 37

L'Année thérapeutique

Quoi de neuf dans l'acné ?

F. BALLANGER-DESOLNEUX
Cabinet de Dermatologie, TALENCE.

L'acné est une pathologie multifactorielle qui constitue le premier motif de consultation en dermatologie libérale. Les tableaux cliniques variés font l'intérêt de cette pathologie. Classiquement décrite comme une pathologie de l'adolescent, l'acné peut persister à l'âge adulte chez près de 40 % des jeunes femmes. Comme d'autres dermatoses, l'acné peut avoir un retentissement important sur la qualité de vie des patients. En effet, même après résolution de la phase inflammatoire, il peut subsister des cicatrices, génératrices de perte de confiance en soi et de stress.

Nouveautés en physiopathogénie

1. Inflammation et immunité innée

L'acné a longtemps été considérée comme une pathologie liée à une desquamation anormale des kératinocytes du follicule pilosébacé. Traditionnellement, les lésions d'acné étaient divisées en lésions inflammatoires (papules, pustules, kystes et nodules) et non inflammatoires (comédons ouverts ou fermés). Ces dernières années, il a été démontré que l'acné est une pathologie primitivement inflammatoire. Le rôle de l'inflammation et de l'immunité innée sont mieux compris et l'article récent du Pr B. Dréno fait le point sur ce sujet : il existe une inflammation périfolliculaire infraclinique précédant la formation du microcomédon. De plus, l'inflammation est retrouvée dans tous les types de lésions acnéiques : comédons, papules, cicatrices et hyperpigmentations post-inflammatoires [1].

L'immunité innée produit une réponse rapide aux pathogènes comme fonction de protection cutanée. Les *Toll-like receptors* (TLRs) sont des protéines transmembranaires capables de reconnaître des molécules associées à des pathogènes. Leur activation conduit à la libération de cytokines pro-inflammatoires telles que des interleukines et du TNFα. Il a été montré que de nombreux gènes contrôlant le système de l'immunité innée étaient activés chez les patients acnéiques. Ainsi, de multiples voies de l'immunité innée influencent la pathogénie de l'acné : altérations de la fonction barrière, surexpression de molécules inflammatoires et de peptides antimicrobiens, stimulation de voies effectrices par *P. acnes* [1].

2. Rôle de *P. acnes* : cible de l'immunité innée et adaptative

P. acnes a un rôle reconnu dans la pathogénie de l'acné. Il stimule l'inflammation par différents mécanismes :
– libération d'agents pro-inflammatoires tels que des lipases qui modifient la composition du sébum, des protéases qui détruisent le mur folliculaire et des facteurs chimiotactiques qui recrutent tout d'abord des lymphocytes CD4+, puis des polynucléaires neutrophiles, puis des monocytes ;
– stimulation de l'immunité innée *via* les TLRs induisant des sécrétions de cytokines pro-inflammatoires. Tout récemment, une étude française a étudié *in vitro* les protéines de surface de *P. acnes* reconnues par TLR2. Un facteur nommé CAMP1 pourrait contribuer à la virulence de *P. acnes* en amplifiant la réaction inflammatoire *via* l'interaction directe avec TLR2 [2]. Par ailleurs, il a été montré que plus il y a de cellules exprimant TLR2, plus l'acné est sévère [1] ;
– activation de l'inflammasome (complexe de protéines cytoplasmiques régulant l'activation et la sécrétion de cytokines) et de la sécrétion d'IL1β ;
– par ailleurs, des peptides antimicrobiens produits en réponse à *P. acnes* stimulent une réponse inflammatoire excessive.

P. acnes est donc un élément crucial de l'exacerbation de l'inflammation dans l'acné.

Il a été clairement démontré qu'il existe plusieurs souches de *P. acnes* ayant des effets variés sur l'immunité innée. Ainsi, Yu *et al.* ont montré que les phylotypes de *P. acnes* trouvés dans l'acné induisaient des concentrations 2 à 3 fois supérieures d'IFNγ et d'IL17 dans les cellules mononucléées du sang circulant par rapport aux phylotypes de sujets sains. *A contrario*, les phylotypes de *P. acnes* retrouvés chez des sujets sains induisaient une concentration 2 à 4 fois supérieure en IL10, une cytokine anti-inflammatoire [3]. Le microbiome aurait également une influence sur la virulence de *P. acnes*.

L'Année thérapeutique

À côté de l'immunité innée, l'immunité cellulaire adaptative joue elle aussi un rôle dans l'inflammation de l'acné. Des données récentes montrent que *P. acnes* stimule la production d'IL17 par les lymphocytes T et que, dans les lésions d'acné, les cytokines effectrices Th1 et Th17 sont surexprimées [4]. L'acné serait donc une pathologie TH17 médiée.

Enfin, la persistance de *P. acnes* dans les lésions d'acné maintient une inflammation responsable de cicatrices et d'hyperpigmentations post-inflammatoires [1].

3. Nouveau biomarqueur : la survivine

La survivine est un inhibiteur des protéines de l'apoptose, augmentée dans les pathologies inflammatoires et fibrosantes. L'IGF1 est une hormone stimulant la lipogenèse. Des taux sériques élevés d'IGF1 sont corrélés avec une augmentation de la production de sébum et avec la présence d'acné. Assaf *et al.* [5] ont mesuré les taux de survivine et d'IGF1 chez 15 patients présentant une acné active et 15 patients ayant des cicatrices post-inflammatoires d'acné en comparaison avec 15 témoins, au moyen des techniques ELISA et Western Blot. Les résultats montrent une augmentation significative des taux sériques d'IGF1 et de survivine chez les patients acnéiques et particulièrement significative chez les patients ayant des cicatrices d'acné par rapport aux témoins. Cette étude montre un lien significatif entre l'augmentation de l'IGF1 et l'augmentation de la survivine.

L'IGF1 et la survivine pourraient donc jouer un rôle dans la pathogénie de l'acné – qui survient à l'adolescence, moment de sécrétion de l'hormone de croissance, qui elle-même stimule la synthèse hépatique d'IGF1 – et également dans les cicatrices d'acné post-inflammatoires.

4. Rôle de la vitamine D

On s'intéresse actuellement beaucoup à l'action de la vitamine D dans la peau. La vitamine D joue un rôle important sur le système immunitaire et son déficit est impliqué dans plusieurs pathologies cutanées telles que la dermatite atopique, le psoriasis ou le vitiligo.

Zouboulis *et al.* ont étudié les effets du calcium extracellulaire (Ca) et de la 1,25-dihydroxyvitamine D3 (1,25(OH)D3), sur les glandes sébacées *in vitro* et *in vivo*. *In vitro*, ils observent que l'incubation des sébocytes avec de la 1,25(OH)D3 réduit la synthèse de lipides. Par ailleurs, une concentration élevée de Ca stimule la différenciation des cellules épithéliales en kératinocytes, ce qui inhibe la différenciation sébacée et donc la lipogenèse. *In vivo*, les dosages de 1,25(OH)D3 et Ca ont été réalisés sur les sérums de 104 patients indiens acnéiques et 112 patients ayant une autre dermatose. Concernant la concentration en vitamine D, leurs résultats ne montrent pas de différence significative entres les deux groupes. En revanche, les jeunes patients acnéiques (< 24 ans) présentaient des taux de 1,25(OH)D3 significativement inférieurs à ceux des patients acnéiques plus âgés. Cela pourrait contribuer à l'augmentation du volume des glandes sébacées et à l'hyperséborrhée [6].

Parallèlement, une équipe coréenne a réalisé une étude cas-témoins (80 patients acnéiques d'âge moyen 20,9 ans et 80 témoins d'âge moyen 21 ans, appariés en sexe et âge) avec dosages de 1,25-hydroxyvitamine D3 (1,25(OH)D3). 48,8 % des patients acnéiques avaient une carence en vitamine D (< 12 ng/mL) contre 22,5 % des témoins ($p = 0,019$). La concentration moyenne de 1,25(OH)D3 était inversement associée à la sévérité de l'acné et notamment au nombre de lésions inflammatoires ($p < 0,001$). Puis, les patients acnéiques étaient randomisés en deux groupes : supplémentation en vitamine D (cholécalciférol 1 000 UI/jour pendant 2 mois) et placebo. Le nombre de lésions inflammatoires diminuait de 34,6 % dans le groupe traité contre 5,8 % dans le groupe contrôle ($p < 0,05$) [7].

Ainsi, chez les sujets de moins de 24 ans, présentant une acné inflammatoire, un dosage de la 1,25 (OH) D3 et, au besoin, une supplémentation pourraient se discuter.

L'effet de la vitamine D dans l'acné pourrait être expliqué par son action régulatrice sur les sébocytes humains, par son action d'inhibition de la différenciation Th17 induite par *P. acnes* avec réduction de l'expression de Th17, cytokine inflammatoire augmentée chez les patients acnéiques. Par ailleurs, la vitamine D a des effets antimicrobiens : elle induit la production de peptides antimicrobiens tels que le LL-37 par les sébocytes humains [7]. Cette piste intéressante nécessite d'être confirmée par d'autres études.

Nouveautés en clinique

1. Acné de la femme adulte

Il peut s'agir soit d'une acné persistante correspondant à la poursuite ou à la rechute d'une acné présente à l'adolescence (80 % des cas), soit d'une acné tardive apparaissant à l'âge adulte (20 % des cas). Cliniquement, cette acné de la femme adulte diffère de l'acné de l'adolescent. Il s'agit d'une acné à prédominance inflammatoire (***fig. 1***), particulièrement sensible aux changements hormonaux durant le cycle menstruel.

Fig. 1 : Acné de la femme adulte.

Acné inflammatoire de sévérité mineure et moyenne

En cas de contre-indication ou de mauvaise tolérance des autres traitements généraux, le gluconate de zinc peut être prescrit dans une acné inflammatoire très légère à moyenne[1]

EFFIZINC®

GLUCONATE DE ZINC - 15 MG DE ZINC PAR GELULE

Anti-acnéique

PUISSANCE ZINC

sans excipient à effet notoire [2]

Boite de 30 gélules

Boite de 60 gélules

POSOLOGIE

2 gélules par jour (30 mg de zinc) en 1 seule prise, **pendant 3 mois**.

Puis

1 gélule par jour (15 mg de zinc)

Le matin à jeun, avec un verre d'eau, ou à distance des repas.

(1) Recommandations de bonnes pratiques. Traitements de l'acné par voie locale et générale. SFD 2015.

(2) RCP EFFIZINC®

* Sans effets indésirables cutanés mentionnés dans le RCP. Les effets indésirables sont des manifestations gastro-intestinales essentiellement gastriques. Elles sont de faible intensité et transitoires.

** Chez la femme enceinte : Eviter l'utilisation durant le 1er trimestre. Aux 2ème et 3ème trimestres, la posologie tiendra compte des autres apports éventuels de zinc (polyvitamines et oligo-éléments notamment) [2]

Consultez le Résumé des Caractéristiques du Produit disponible sur la base de données publique des médicaments http://base-donnees-publique.medicaments.gouv.fr

8410388 - 17/01/68594260/PM/001 - 01/2017

EXPANSCIENCE® LABORATOIRES

Innover pour préserver votre capital santé

L'Année thérapeutique

Depuis quelques années, les dermatologues ont constaté une augmentation du nombre de patientes adultes consultant pour de l'acné. Plusieurs explications à cette augmentation ont été proposées.

>>> Impact des recommandations de l'ANSM concernant la prescription de contraceptifs oraux

En décembre 2012, de nouvelles recommandations concernant la prescription des pilules ont été publiées, recommandant aux prescripteurs de privilégier en première intention les contraceptifs de 2e génération, considérés comme moins thromboemboliques.

Une étude prospective multicentrique, observationnelle, menée sur 1724 femmes (âge moyen 26,27 ans) 1 an après les nouvelles recommandations, montre que 58,7 % des patientes ont changé de contraceptif. Une augmentation de 36 % de la prescription de pilule de 2e génération et une baisse de 48 % de la prescription de pilule de 3e et 4e générations ont été observées.

Cette étude, réalisée au moyen d'un questionnaire distribué aux patientes au cours de la consultation en dermatologie, avait pour but de voir l'impact de ces recommandations sur l'acné des femmes adultes. Les résultats montrent que 83,9 % des femmes ayant modifié leur contraception en passant d'une 3e-4e génération à une 2e génération ont déclaré une aggravation ou l'apparition d'une acné. Suite à ces modifications de pilules, il apparaît donc que la majorité des patientes non traitées pour leur acné minime ont reçu des prescriptions de traitements topiques antiacnéiques et, parmi celles qui avaient déjà un traitement topique, 72,1 % ont nécessité la mise en route de traitements systémiques [8].

>>> Facteurs épidémiologiques

Une étude italienne multicentrique cas-témoins (248 patientes acnéiques de plus de 25 ans et 270 patientes consultant pour une autre dermatose) a recherché par un questionnaire (informations démographiques, alimentation, prise de tabac, alcool, contraceptif, comorbidités telles que diabète, syndrome des ovaires polykystiques, hirsutisme, pathologie thyroïdienne, stress récent) l'impact de facteurs personnels et environnementaux sur la survenue de l'acné de la femme adulte. Les auteurs ont trouvé plusieurs facteurs associés à la survenue de cette acné :
– antécédents personnels d'acné à l'adolescence ;
– antécédents familiaux d'acné chez les parents du 1er degré ;
– nulliparité ;
– hirsutisme ;
– travail de bureau : il pourrait exister un lien entre acné et environnement de travail (éclairage, air conditionné…) ;
– stress important : il est rapporté que les patientes adultes acnéiques ont des profils psychologiques particuliers (dépression, anxiété et tendance à la somatisation) ;
– certains facteurs diététiques : faible consommation de légumes, de fruits et de poissons (probablement en raison des propriétés antioxydantes de ces aliments) [9].

>>> Nouveau marqueur

La prise en charge de l'acné de la femme adulte est difficile. De nouveaux marqueurs biologiques sont recherchés pour orienter les choix thérapeutiques. Le 3α-diolG est un métabolite de la 5α réductase et donc un marqueur de son activité périphérique. L'étude prospective de Cunha *et al.* [10] avait pour but d'établir une relation entre 3α-diolG et acné de la femme adulte avec taux normal d'androgènes et sans dysménorrhée ; 26 patientes étaient incluses et 42,4 % des patientes avaient un taux élevé de 3α-diolG. Dans ces cas, l'utilisation de traitements hormonaux antiandrogéniques serait recommandée.

>>> Étude du profil lipidique des patientes acnéiques

Une étude rétrospective menée au Brésil sur 416 patientes acnéiques (21-61 ans) s'intéressait au profil lipidique et à la prévalence d'une dyslipidémie. Les résultats montrent que 51,14 % avaient des altérations du cholestérol total ; 17,35 % avaient un cholestérol total élevé et 39,72 % avaient des LDL cholestérol élevés ; 8,22 % avaient un chiffre de triglycérides élevé. Chez ces patientes adultes, la prise d'un contraceptif œstroprogestatif est fréquente et des traitements tels que l'isotrétinoïne ou d'autres traitement hormonaux peuvent se discuter. Une place importante est donc faite à la prévention et au dépistage de ces dyslipidémies chez les patientes adultes acnéiques, et ce d'autant plus que l'augmentation des taux plasmatiques de cholestérol conduit à une augmentation de la production d'androgènes et donc aggraverait l'acné [11].

2. Acné chez le bodybuilder

Actuellement, la pratique de la musculation est fréquente et certains hommes n'hésitent pas à avoir recours à des hormones exogènes. Perez *et al.* décrivent le cas d'un jeune homme de 31 ans pratiquant régulièrement la musculation qui avait reçu 3 injections intramusculaires de testostérone ayant conduit au développement rapide d'une acné *fulminans*. En effet, ces injections de testostérone produisent une hypertrophie des glandes sébacées, une augmentation rapide de la production de sébum et augmentent la densité de *P. acnes*, favorisant ainsi la survenue d'une acné rapide susceptible d'être sévère [12].

Nouveautés en thérapeutique

L'acné est une pathologie qui affecte 85 % des adolescents. Il est reconnu que près de 50 % des patients ne suivent pas les prescriptions des dermatologues. Afin d'améliorer la compliance, il est donc important de proposer des traitements bien tolérés et faciles à utiliser. Plusieurs algorithmes ont été établis cette année dans un consensus basé sur la pratique établi par Gollnick *et al.* [13].

1. Traitement topique : adapalène 0,1 % et peroxyde de benzoyle 2,5 % (ADA/PBO) en association

Pour traiter l'acné efficacement, il est recommandé de combiner des molécules ayant des actions complémentaires sur les différents composants physiopathogéniques. La combinaison fixe ADA-PBO a été commercialisée en 2007. Elle combine des effets anti-inflammatoires, kératolytiques, comédolytiques et des propriétés antibactériennes.

La revue de la littérature de Kim *et al.* [14] détaille l'intérêt de cette combinaison. Ainsi, son efficacité est bien démontrée, sa tolérance est bonne à l'exception d'une irritation cutanée modérée possible en début de traitement. L'information du patient concernant cette irritation et la démonstration de l'application par le dermatologue permettent de réduire ce risque. Sa formulation permet d'améliorer la compliance au traitement et la qualité de vie des patients. Plus de 80 % des patients inclus dans les études étaient satisfaits de ce gel. Cette combinaison peut être utilisée pour toutes les formes d'acné inflammatoire. Aucune antibiorésistance n'est observée et l'utilisation est donc possible au long cours.

Par ailleurs, Dréno *et al.* [15] ont réalisé une étude multicentrique, en double aveugle, randomisée contre placebo, sur 31 adultes acnéiques ayant plus de 10 cicatrices atrophiques afin d'évaluer l'effet de la combinaison ADA-PBO appliquée pendant 6 mois sur l'évolution cicatricielle. L'échelle SGA (*Score global assessment*) était utilisée. Après 6 mois d'application de l'association ADA-PBO, le nombre de cicatrices restait stable alors qu'il augmentait de 25 % dans le groupe placebo ($p = 0,036$). Les sujets traités par ADA-PBO pendant 6 mois ayant un score SGA "*almost clear*" passaient de 9,7 % à 47,2 % alors que ce pourcentage ne variait pas dans le groupe placebo.

Cette association est donc efficace à la fois dans la réduction du nombre de lésions inflammatoires mais également, au long cours, dans la réduction du risque cicatriciel.

2. Traitement antibiotique : problème des résistances bactériennes

Les antibiotiques sont utilisés dans le traitement de l'acné depuis plus de 40 ans, essentiellement pour leurs propriétés anti-inflammatoires. Cependant, l'utilisation prolongée ou répétée des antibiotiques conduit à des pressions de sélection et à des résistances. Depuis 20 ans, on constate une augmentation du nombre de souches de *P. acnes* résistantes aux antibiotiques.

Il existe deux mécanismes de résistance : chromosomique et plasmidique. Seule la résistance plasmidique peut se transmettre entre les espèces. Par ailleurs, *P. acnes* a la capacité de s'organiser en biofilm qui le protège de l'action des antibiotiques.

Il a été montré que le portage de souches résistantes de *P. acnes* est associé à une moins bonne réponse thérapeutique mais qui serait transitoire chez les patients acnéiques. En revanche, elle peut se réactiver lors d'une réexposition à l'antibiotique. Chez tous les patients acnéiques porteurs de souches résistantes, on observe la prise d'au moins un antibiotique au cours des 4 mois précédents.

Les souches de *P. acnes* résistantes à l'érythromycine et à la clindamycine ne peuvent pas transmettre leur gène de résistance aux staphylocoques ou aux streptocoques car il s'agit d'une mutation chromosomique et non plasmidique. Cependant, les antibiotiques topiques peuvent favoriser le développement de résistances bactériennes sur la peau et au niveau des muqueuses buccales, ORL et génitales. Ainsi, des staphylocoques à coagulase négative cutanée, des staphylocoques *aureus* des narines, des streptocoques de la cavité buccale et des entérocoques de l'intestin peuvent également devenir résistants [16].

Des stratégies ont donc été élaborées pour conserver l'intérêt des antibiotiques oraux dans l'acné [17] :
– limitation de la durée du traitement antibiotique < 3 mois ;
– pas de traitement antibiotique en monothérapie ;
– traitement topique ou *per os* concomitant avec des rétinoïdes topiques ± PBO ;
– mise en route d'un traitement d'entretien en relais des antibiotiques *per os* ;
– des études ont montré que la dapsone 5 % gel pourrait être intéressante en traitement d'entretien [18] ;
– utilisation de doxycycline à doses plus faibles (20 mg 2 fois par jour) car elle aurait des propriétés anti-inflammatoires sans toutefois exercer de pression de sélection sur les bactéries.

Par ailleurs, la combinaison topique fixe clindamycine + rétinoïde (Clin-RA) pourrait-elle être associée à une antibiorésistance ? Selon Dréno *et al.* [19], Clin-RA n'augmente pas le nombre de *P. acnes* résistants et, au contraire, semble éradiquer les souches résistantes. Cela s'explique par l'action de la composante rétinoïde qui normalise la desquamation et facilite la pénétration de la clindamycine dans l'unité pilosébacée où se trouve la colonisation bactérienne, ce qui permettrait ainsi une éradication plus rapide et plus efficace de *P. acnes*.

3. Traitement hormonal

Plusieurs hormones interviennent dans la pathogénie de l'acné : les androgènes, la progestérone, l'insuline et l'IGF1, l'ACTH, les glucocorticoïdes et l'hormone de croissance. Une mise au point sur le traitement hormonal de l'acné a été publiée cette année [20]. L'auteur rappelle que nombre de patientes acnéiques n'ont pas de taux élevés de testostérone sérique et que des patientes présentant des taux élevés d'androgènes peuvent avoir des règles régulières. Cela est lié au fait que seule une très faible partie de la testostérone (1-2 %) est libre et capable de se lier aux récepteurs aux androgènes. Ainsi, le dosage de la testostérone libre

L'Année thérapeutique

doit être demandé car la testostérone totale peut être normale malgré un syndrome d'hyperandrogénie clinique. Malgré tout, chez la plupart des patientes acnéiques, le bilan hormonal est normal et l'acné est liée à une hypersensibilité des récepteurs aux androgènes localisés au niveau du follicule pilosébacé.

Les indications à un traitement hormonal dans l'acné sont précises :
– hyperandrogénie d'origine ovarienne ou surrénalienne ;
– syndrome des ovaires polykystiques ;
– lorsque la mise en route d'une contraception est souhaitée.

Le traitement hormonal peut se discuter en cas de :
– absence de réponse de l'acné au traitement conventionnel, en particulier dans le cas d'une acné tardive ;
– poussées sévères d'acné avant les règles.

Pilules œstroprogestatives, Androcur, spironolactone peuvent être proposés après avoir toutefois vérifié l'absence de contre-indication et informé la patiente des effets secondaires possibles. Selon les recommandations européennes, le traitement hormonal ne doit pas être proposé seul mais en association avec un traitement topique ou un traitement antibiotique *per os*.

4. Isotrétinoïne : quoi de neuf ?

>>> Paronychie

De rares patients sous isotrétinoïne peuvent développer des granulomes pyogéniques sur les zones de traumatisme et au niveau périunguéal entraînant des paronychies (***fig. 2***). Figueiras *et al.* [21] rapportent le cas d'un jeune homme de 19 ans qui a présenté, 6 mois après le début d'un traitement par isotrétinoïne 40 mg/jour, des lésions de paronychie des mains et des pieds sans notion de traumatisme préalable. Le traitement par isotrétinoïne était poursuivi jusqu'à la dose complète avec association de corticoïdes et antibiotiques *per os*. Une amélioration partielle était observée à l'arrêt de l'isotrétinoïne, nécessitant un geste chirurgical complémentaire. Ces paronychies seraient liées à la dose d'isotrétinoïne, de fortes doses entraînant une dermite exfoliatrice avec accumulation de squames sur les rebords unguéaux. Ces squames agiraient comme des corps étrangers engendrant inflammation et tissus de granulation. Par ailleurs, la fragilité de l'ongle favoriserait la formation d'éperons unguéaux qui, par traumatisme des tissus périunguéaux, majoreraient l'inflammation.

Fig. 2 : Paronychie sous isotrétinoïne.

>>> Fonction thyroïdienne

Certains rétinoïdes *per os* comme le bexarotène (rétinoïde sélectif des récepteurs RXR) peuvent causer des anomalies de la fonction thyroïdienne, notamment une hypothyroïdie.

Au cours d'une étude prospective menée sur 51 patients (22 hommes et 29 femmes) recevant un traitement par isotrétinoïne jusqu'à la dose de 120 mg/kg, des dosages de TSH, T3, T4 étaient réalisés à 0, 3 et 6 mois. Les résultats montraient une augmentation significative des chiffres de TSH et une diminution des chiffres de T3 et T4. Cependant, les valeurs restaient dans les limites de la normale [22]. Un suivi plus prolongé serait intéressant pour connaître l'évolution des paramètres thyroïdiens après l'arrêt de l'isotrétinoïne.

Par ailleurs, il est rapporté le cas de jumeaux ayant présenté à l'âge de 2 ans une acné inflammatoire nécessitant la mise en route d'isotrétinoïne à la dose de 0,5 mg/kg/jour. Le traitement était bien supporté mais, 18 mois après l'arrêt du traitement, ils présentaient tous les deux une asthénie, une faiblesse musculaire avec myalgies, une constipation et des troubles de la concentration à l'école. Le bilan biologique confirmait une hypothyroïdie périphérique auto-immune. L'isotrétinoïne pourrait donc révéler, chez des patients prédisposés, une pathologie auto-immune (thyroïdite, diabète ou myasthénie) de par son action immunomodulatrice [23].

>>> Dose cumulée

L'isotrétinoïne est le traitement de référence de l'acné inflammatoire sévère. Les recommandations actuelles pour limiter les risques de récidives préconisent de réaliser une cure complète, soit une dose cumulée de 120-150 mg/kg. Cependant, des études récentes ont suggéré des doses cumulées supérieures (200 mg/kg). La revue de la littérature de Tan *et al.* [24] évaluait la justification de cette dose cumulée de 120-150 mg/kg. Vingt études étaient sélectionnées après une recherche par mots-clés. Il existait des variations importantes dans la définition de la rémission de l'acné, de la rechute et du critère principal de jugement. Ainsi, seulement deux études évaluaient explicitement la dose cumulée de 120-150 mg/kg induisant une rémission de l'acné : il s'agissait d'études de faible puissance.

Par ailleurs, les études plus anciennes incluaient uniquement des acnés sévères nodulo-kystiques alors que les études plus récentes incluaient des acnés modérées à sévères. Ainsi, dans ces dernières, la dose cumulée permettant une disparition complète de l'acné (traitée 1 mois après la disparition complète des lésions) était de 80-90 mg/kg. Cela s'accorde avec les conclusions de Rademaker *et al.* : plus que la dose et la durée, il est nécessaire de poursuivre l'isotrétinoïne

2 mois après la disparition complète des lésions d'acné [25]. Néanmoins, cela est à moduler en fonction des patients et de la présence de facteurs prédictifs de rechutes : antécédents familiaux d'acné, association à des anomalies hormonales telles qu'un syndrome des ovaires polykystiques, acné touchant le tronc, importance du nombre de comédons.

>>> Nouvelle formulation : isotrétinoïne lidose

Au cours de la mise en route d'un traitement par isotrétinoïne, il est classiquement conseillé au patient de prendre ce traitement au milieu d'un repas afin d'augmenter sa biodisponibilité. En effet, lors de la prise à jeun, les taux plasmatiques d'isotrétinoïne sont jusqu'à 60 % plus faibles comparativement à la prise au cours du repas. Or, les patients acnéiques sont souvent jeunes, avec des prises alimentaires parfois irrégulières.

Une nouvelle formulation d'isotrétinoïne, l'isotrétinoïne lidose, aurait pour avantage de permettre un bon niveau d'absorption même si le sujet est à jeun. Elle se présente sous la forme d'une capsule dure contenant le principe actif mélangé à des excipients liquides. Les études cliniques n'ont pas montré de différence significative en termes d'efficacité ni d'effets secondaires entre l'isotrétinoïne classique et l'isotrétinoïne lidose. Elle constituerait donc une bonne option pour certains jeunes patients acnéiques [26].

>>> Association à la dépression et à l'anxiété

Les études réalisées ces dernières années en dermatologie concluent que l'isotrétinoïne utilisée chez des patients ayant une acné modérée à sévère améliore les symptômes dépressifs et anxieux. Cette année, une étude ouverte était menée sur 60 patients consultant pour de l'acné, répartis en deux groupes en fonction de la sévérité des lésions : soit traitement par isotrétinoïne ISO (30-40 mg par jour) chez 36 patients, soit combinaison de traitement antibiotique (AB) et PBO chez 24 patients. Une évaluation clinique avec des scores de dépression et d'anxiété étaient réalisée à l'inclusion, à 6 semaines et 12 semaines. La fréquence de la dépression et de l'anxiété ne différait pas significativement entre les deux groupes après 12 semaines de traitement : 13,8 % dans le groupe ISO et 8,3 % dans le groupe AB ($p > 0,05$) [27].

Cependant, du point de vue des psychiatres, l'isotrétinoïne a un effet reconnu sur le métabolisme cérébral. Une réduction significative du métabolisme orbitofrontal (région associée à la dépression) a notamment été observée après 4 mois de traitement par isotrétinoïne. Il existe probablement une susceptibilité personnelle à prendre en compte, en recherchant des antécédents familiaux de syndrome dépressif ou de bipolarité ou des antécédents personnels de dépression. Une surveillance psychologique des patients est donc indispensable sous traitement par isotrétinoïne.

5. Compliance au traitement anti-acnéique

Le suivi d'un traitement anti-acnéique prescrit est faible (environ 50 %) et constitue la raison majeure d'échec du traitement. Tuchayi *et al.* ont fait une revue de la littérature sur le sujet et sélectionné les articles proposant des solutions (29 études sélectionnées) [28] :
– simplification du traitement au maximum : 1 seul topique ou, si nécessaire, une combinaison fixe de produits ;
– distribution en flacon pompe permettant une constance dans la dose appliquée ;
– transmission électronique de la prescription à la pharmacie du patient, sondages par e-mail permettant une participation active du patient contrairement aux SMS de rappel, où le patient est passif ;
– éducation thérapeutique : expliquer le traitement au patient, démonstration à l'appui ;
– anticiper les effets secondaires et prendre conscience de l'influence des médias sur l'avis des patients ;
– utiliser des questions ouvertes pour connaître la satisfaction du patient.

6. Traitements physiques de l'acné

La photothérapie dynamique (PDT) a des effets reconnus sur les lésions inflammatoires d'acné. Les cibles de la PDT sont la glande sébacée et *P. acnes*. La plupart des études publiées sont réalisées sur des patients présentant une acné de sévérité modérée.

Cette année, Pariser *et al.* [29] ont décrit les résultats d'une étude contrôlée, randomisée, en double aveugle, comparant 80 mg/g de MAL-PDT et véhicule-PDT chez 153 patients ayant une acné sévère. Il existait une réduction modérée du nombre de lésions inflammatoires 6 semaines après le traitement : 37,3 % dans le groupe MAL-PDT et 16,2 % dans le groupe véhicule-PDT ($p = 0,006$). Il n'y avait aucune différence significative concernant le nombre de lésions rétentionnelles. Cependant, on notait une aggravation du nombre de cicatrices dans les deux groupes (21 % dans le groupe MAL-PDT *versus* 11 % dans le groupe contrôle). Cette aggravation pouvait s'expliquer soit par le fait que l'amélioration de l'acné permettait de visualiser plus facilement des cicatrices préexistantes, soit parce que les lésions d'acné disparues laissaient place à des cicatrices résiduelles visibles. Cela confirme ce qui est connu : la PDT permet une réduction le plus souvent partielle des lésions inflammatoires avec des risques de pigmentation secondaire. Ce traitement, hors AMM, est à réserver en 2e intention dans les acnés sévères résistantes à l'isotrétinoïne ou en cas de contre-indication à l'isotrétinoïne.

Paithankar *et al.* ont étudié l'association laser diode 810 nm et microparticules d'or. Le principe était d'appliquer une lotion contenant des microparticules d'or puis, 15 minutes plus tard, de

L'Année thérapeutique

provoquer une photothermolyse sélective des glandes sébacées par effet thermique du laser diode. Le protocole repose sur 3 séances espacées d'une semaine. L'étude menée sur 50 patients montrait une diminution très nette des lésions à court terme et un effet persistant 6 mois après les 3 séances [30].

7. Cicatrices d'acné

Les lésions inflammatoires d'acné ont une propension à former des cicatrices soit atrophiques par perte du collagène localisé sous la lésion inflammatoire, soit papuleuses hypertrophiques liées à une hyperproduction réactionnelle de collagène. Les cicatrices atrophiques représentent 75 % des cicatrices d'acné (***fig. 3***). Cette année, une étude très intéressante a montré qu'il existerait un lien entre stimulation de l'immunité

Fig. 3: Cicatrices atrophiques et inflammatoires d'acné.

innée et développement de cicatrices chez les patients acnéiques. Cette étude utilisait une technique d'immunohistochimie sur des biopsies de papules d'acné récentes (moins de 3 jours) et en peau saine chez 19 patients acnéiques et 8 contrôles. Les patients acnéiques étaient séparés en "patients à risque de cicatrices atrophiques" (ayant plus de 20 cicatrices atrophiques d'acné dans le dos) et ceux "non à risque" (ayant moins de 3 cicatrices atrophiques d'acné dans le dos). Les résultats montrent que le profil "à risque" était associé à une augmentation de l'expression de TLR2, IL2, CJUN, TIMP2, MMP9 et IL10, en sachant que le ratio IL10/IL2 contrôle la durée de l'inflammation et que le rapport MMP9/TIMP2 influence le remodelage cutané [31].

Le retentissement des cicatrices d'acné est important. Une étude multinationale "*on line*", réalisée au moyen de photos de personnes avec et sans cicatrices d'acné, cherchait à évaluer l'impact de ces cicatrices. 4 618 sujets ont répondu, dont 33 % avaient de l'acné. Les adjectifs tels que "attirant", "sûr de soi", "heureux", "en bonne santé" ou "timide" et "inquiet" étaient proposés pour qualifier les photos présentées. Les réponses confirment la perception négative des cicatrices d'acné et l'impact important sur la qualité de vie, allant jusqu'à être prêt à dépenser de l'argent pour éradiquer ces cicatrices [32].

8. Nouvelles perspectives thérapeutiques

Cette année, plusieurs nouvelles molécules sont à l'essai dans le traitement de l'acné :

– **Zolav (*p-carboethoxy-tristyrylbenzene derivative*)**, nouvel antibiotique topique sous forme aqueuse. Il s'agit d'une étude *in vivo* chez la souris [33] ;

– **le gel d'oxyde nitrique SB204** aurait une action anti-inflammatoire et antimicrobienne contre *P. acnes*. Il s'agit d'une étude de phase II, multicentrique, randomisée contre placebo, incluant 153 patients acnéiques [34] ;

– **Olumacostat glasaretil 0,75 % gel :** inhibiteur de l'acétyl-CoA carboxylase et inhibiteur topique de la sécrétion de sébum. Il s'agit d'une étude de phase IIA, multicentrique, randomisée contre véhicule, incluant 106 patients ayant une acné du visage modérée à sévère [35].

De plus larges études sont nécessaires avant d'envisager l'utilisation de ces nouvelles molécules prometteuses.

Conclusion

L'acné est une pathologie complexe qui peut laisser des cicatrices physiques et psychologiques. Une meilleure connaissance récente des mécanismes physiopathogéniques permet de considérer l'acné comme une pathologie inflammatoire dès le stade infraclinique. L'information du patient et de sa famille sur la pathogénie ainsi que la simplification des soins permettent d'améliorer la compliance au traitement, première cause d'échec thérapeutique.

BIBLIOGRAPHIE

1. Dreno B, Gollnick HP, Kang *et al.* Understanding innate immunity and inflammation in acne : implications for management. *J Eur Acad Dermatol Venereol*, 2015;29 Suppl 4:3-11.
2. Lheure C, Grange PA, Ollagnier G *et al.* TLR2 recognizes Propionibacterium acnes CAMP factor 1 from highly inflammatory strains. *PLoS One*, 2016;11:e0167237.
3. Yu Y, Champer J, Agak GW *et al.* Different Propionibacterium acnes Phylotypes Induce Distinct Immune Responses and Express Unique Surface and Secreted Proteomes. *J Invest Dermatol*, 2016;136:2221-2228.
4. Kistowska M, Meier B, Proust T *et al.* Propionibacterium acnes promotes TH17 and TH17/Th1 responses in acne patients. *J Invest Dermatol*, 2015;135:110-118.
5. Assaf HA, Abdel-Maged WM, Elsadeck BE *et al.* Survivin as a novel biomarker in the pathogenesis of acne vulgaris and its correlation to insulin-like growth factor-1. *Dis Markers*, 2016;2016:7040312.
6. Zouboulis CC, Seltmann H, Abdel-Naser MB *et al.* Effects of extracellular calcium and 1,25 dihydroxyvitamin D3 on sebaceous gland cells *in vitro* and *in vivo*. *Acta Derm Venereol*, 2017;97:313-320.
7. Lim SK, Ha JM, Lee YH *et al.* Comparison of vitamin D levels in patients with and without acne: a case-control study combined with a randomized controller trial. *PLoS One*, 2016;11:e0161162.
8. Leclerc-Mercier S, Buisson V, Dréno B. New regulations for oral contraceptive prescription in France in 2013: what is the impact on adult female acne. *Eur J Dermatol*, 2016;26:345-349.

9. Di Landro A, Cazzaniga S, Cusano F *et al.* Adult female acne and associated risk factors : results of a multicenter case-control stdy in tialy. *J Am Acad Dermatol*, 2016;75:1134-1141.e1.
10. Cunha MG, Martins CP, M Filho CD *et al.* Acne in adult women and the markers of peripheral 3 alpha-diol G activity. *J Cosmet Dermatol*, 2016;15:330-334.
11. da Cunha MG, Batista AL, Macedo MS *et al.* Study of lipid profile in adult women with acne. *Clin Cosmet Investig Dermatol*, 2015;8:449-454.
12. Perez M, Antunez-Lay A, Navajas-Galimany L *et al.* When strength turns into disease: acne fulminans in a body-builder. *An Bras Dermatol*, 2016;91:706.
13. Gollnick HP, Bettoli V, Lambert J *et al.* A consensus-based practical and daily guide for the treatment of acne patients. *J Eur Acad Dermatol Venereol*, 2016;30:1480-1490.
14. Kim SY, Ochsendorf FR. New developments in acne treatment: role of combination adapalene-benzoylperoxide. *Ther Clin Risk Manag*, 2016;12:1497-1506.
15. Dréno B, Tan J, Rivier M, Martel P *et al.* Adapalene 0.1%/benzoyl peroxide 2.5% gel reduces the risk of atrophic scar formation in moderate inflammatory acne: a split-face randomized controlled trial. *J Eur Acad Dermatol Venereol*, 2016. doi:10.1111/jdv.14026.
16. Dréno B. Bacteriological resistance in acne: a call for action. *Review Eur J Dermatol*, 2016;26:127-32
17. Farrah G, Tan E. The use of oral antibiotics in treating acne vulgaris: a new approach. *Dermatol Ther*, 2016;29:377-384.
18. Kircik LH. Use of dapsone 5% gel as maintenance treatment of acne vulgaris following completion of oral doxycyline and dapsone 5% gel combination treatment. *J Drug Dermatol*, 2016;15:191-195.
19. Dréno B, Lambert J, Bettoli V. Are retinoid/antibiotic fixed-dose combination acne treatments associated with antibiotic resistance? *Eur J Dermatol*, 2016;26:90-91.
20. Elsaie ML. Hormonal treatment of acne vulgaris: an update. *Clin Cosmet Investig Dermatol*, 2016;9:241-248.
21. Figueiras DA, Ramos TB, Marinho AK *et al.* Paronychia and granulation tissue formation during treatment with isotretinoin. *An Bras Dermatol*, 2016;91:223-225.
22. Yildirim N, Doğan S, Atakan N. Evaluation of thyroid function tests of acne vulgaris patients treated with systemic isotretinoin. *J Dermatolog Treat*, 2017;28:141-144.
23. Guerouaz N, Saint-Jean M, Peuvrel L *et al.* Autoimmune thyroiditis and isotretinoin: real association or coïncidence? *J Eur Acad Dermatol Venereol*, 2016;30:125-126.
24. Tan J, Knezevic S, Boyal S *et al.* Evaluation of evidence for acne remission with oral isotretinoin cumulative dosing of 120-150 mg/kg. *J Cutan Med Surg*, 2016;20:13-20.
25. Rademaker M. Making sense of the effects of the cumulative dose of isotretinoin in acne vulgaris. *Int J Dermatol*, 2016;55:518-523.
26. Keri J. What's new in acne and rosacea? *Semin Cutan Med Surg*, 2016;35:103-106.
27. Suarez B, Serrano A, Cova Y *et al.* Isotretinoin was not associated with depression or anxiety: a twelve-week study. *World J Psychiatr*, 2016;22:136-142.
28. Tuchayi SM, Alexander TM, Nadkarni A *et al.* Interventions to increase adherence to acne treatment. *Patient Prefer Adherence*, 2016;10:2091-2096.
29. Pariser DM, Eichenfield LF, Bukhalo M *et al.* Photodynamic therapy with methyl aminolaevulinate 80 mg g(-1) for severe facial acne vulgaris: a randomized vehicule-controlled study. *Br J Dermatol*, 2016;174:770-777.
30. Paithankar DY, Sakamoto FH, Farinelli WA *et al.* Acne treatment based on selective photothermolysis of sebaceous follicles with topically delivered light-absorbing gold microparticules. *J Invest Dermatol*, 2015;135:1727-1734.
31. Saint-Jean M, Khammari A, Jasson F *et al.* Different cutaneous innate immunity profiles in acne patients with and without atrophic scars. *Eur J Dermatol*, 2016;26:68-74.
32. Dréno B, Tan J, Kang S *et al.* How people with facial acne scars are perceived in society: an online survey. *Dermatol Ther*, 2016;6:207-218.
33. Dinant A, Boulos RA. Zolav: a new antibiotic for the treatment of acne. *Drug Des Devel Ther*, 2016;10:1235-1242.
34. Baldwin H, Blanco D, Mckeever C *et al.* Results of a phase2 efficacy and safety study with SB204, an investigational topical nitric oxide-releasing drug for the treatment of acne vulgaris. *J Clin Aeshet Dermatol*, 2016;9:12-18.
35. Bissonnette R, Poulin Y, Drew J *et al.* Olumacostat glasaretil, a novel topical sebum inhibitor, in the treatment of acne vulgaris: A phase IIa, multicenter, randomized, vehicle-controlled study. *J Am Acad Dermatol*, 2017;76:33-39.

L'auteure a déclaré ne pas avoir de conflits d'intérêts concernant les données publiées dans cet article.

Traitement topique du psoriasis du cuir chevelu chez les adultes.

Conformément à la stratégie thérapeutique recommandée par la HAS « Dans le psoriasis du cuir chevelu modéré ou sévère, Daivobet® Gel Applicateur est utilisé en deuxième intention, après un échec d'un traitement local en monothérapie (en particulier par un dermocorticoïde) ».

Quand la précision compte

Daivobet® Gel Applicateur

calcipotriol / dipropionate de bétaméthasone

Des Solutions Adaptées À Chaque Patient

SPÉCIALEMENT CONÇU POUR BIEN VIVRE *avec le psoriasis*

LEO®

Pour accéder aux mentions légales du médicament, rendez-vous sur : **http://base-donnees-publique.medicaments.gouv.fr** ou flashez ce code

LEO Pharma
2 rue René Caudron
78 960 Voisins le Bretonneux
Tél 01 30 14 40 00
www.leo-pharma.fr

MAT-01373 - 01/2016 - Visa 15/10/68414260/PM/005 - Toutes les marques LEO mentionnées appartiennent au groupe LEO - © LEO Pharma, RCS Versailles n°572 208 122 - SAS au capital de 9 000 000€

L'Année thérapeutique

Quoi de neuf dans le cuir chevelu ?

P. REYGAGNE
Centre de santé Sabouraud, PARIS.

En 2016, beaucoup de nouvelles du côté de la pelade. Même si, aux États-Unis, certains experts les prescrivent exceptionnellement hors AMM imposant aux patients de les acheter sans remboursement, les anti-JAK (inhibiteurs de Janus kinase) *per os* sont moins d'actualité car leur balance bénéfice/risque est finalement jugée négative dans cette indication. En revanche, les anti-JAK sont actuellement en développement sous forme topique pour la pelade comme pour le psoriasis et leur emploi en sera plus facile. L'étude française multicentrique en double aveugle *versus* placebo est toujours en cours pour évaluer l'efficacité du méthotrexate dans les pelades sévères, avec ou sans prednisone associée, mais les inclusions sont terminées et les derniers patients termineront leur traitement fin 2017.

Une autre étude française en double aveugle évalue encore l'efficacité de l'interleukine 2 (IL2) à faibles doses *versus* placebo. Les financements de la recherche sur la pelade sont plus importants depuis quelques années et, aux États-Unis, la *National Alopecia Areata Foundation* (NAAF) se donne pour but d'obtenir l'AMM pour un traitement efficace des pelades sévères pour l'année 2020.

Le traitement de l'alopécie androgénétique (AAG) repose toujours sur le finastéride et le minoxidil, et le développement des antagonistes de PGD2 (latanoprost et bimatoprost) dans le traitement de l'AAG n'a pas marqué de progrès en 2016. Nous attendons les résultats d'une étude de phase II terminée en mars 2017 concernant le bimatoprost à différentes concentrations dans différents excipients.

Enfin, comme depuis quelques années, 2016 a encore vu fleurir de nombreux articles sur l'alopécie frontale fibrosante, qui reste très à la mode mais dont nous ne comprenons toujours pas l'étiologie et pour laquelle nous n'avons pas de schéma de traitement validé. Certains experts nous proposent leurs traitements de prédilection et le finastéride est de plus en plus utilisé sans preuve formelle de son efficacité dans cette indication.

Cycle pilaire

Améliorer nos connaissances de la régulation du cycle pilaire devrait nous aider à mieux traiter les alopécies androgénétiques. De nombreuses études de génétique moléculaire ont mis en évidence une quinzaine de régions génomiques impliquées dans l'AAG et de nombreux gènes candidats, dont ceux codant pour le récepteur aux androgènes, les histones désacétylases 4 et 9 (HDAC 4 et 9), et la molécule WNT10A [1]. La voie Wnt/β-caténine est connue pour stimuler la pousse des cheveux et induire la phase anagène. Les androgènes agissent sur cette voie en l'inhibant *via* la synthèse de facteurs inhibiteurs. Le gène du récepteur aux androgènes est situé sur le chromosome X et les hommes le reçoivent donc de leur mère. L'AAG est un processus multigénique transmis par les deux parents.

Une étude génomique interne comparant un groupe de 15 patients de moins de 35 ans ayant une AAG sévère et précoce et un groupe de 15 patients du même âge sans AAG confirme, parmi les 184 gènes ayant une expression diminuée, l'inhibition de cette voie Wnt/β-caténine [2, 3]. Cette étude met également en évidence une diminution de l'activité de gènes codant pour le métabolisme de la vitamine D, pour de nombreuses connexines (GJA3, GJB2, GJB6), de nombreuses kératines (KRT16, KRT26, KRT39, KRT72) et des protéines associées aux kératines (KRTAPs). TGF-β, POMC (pro-opiomélanocortine, précurseur de l'ACTH et de l'α-MSH), BMP2, BMP8A et FGF18 sont également diminués.

Inversement, parmi les 149 gènes surexprimés, il existe de nombreux gènes de l'inflammation : chaînes d'immunoglobulines, molécules du CMH de classe II, chimiokines et cytokines, gènes de réponse à l'interféron gamma et à l'IL1, c-Kit qui active les mastocytes, enzymes des granules des mastocytes comme la tryptase et la chymase, marqueurs d'activation des cellules B et T, collagènes, métalloprotéases comme MMP12 produite par les macrophages et, enfin, PGD2 synthétase. L'on retrouve également le gène du récepteur aux andro-

L'Année thérapeutique

gènes, celui de la 5-alpha-réductase de type 2, et deux inhibiteurs de la voie Wnt : SFRP2 (*Secreted frizzled-related protein 2*) et DKK1 (*Dickkopf Wnt signaling pathway inhibitor 1*). En fait, la testostérone convertie en DHT active les récepteurs aux androgènes (RA) qui migrent dans le noyau et inhibent l'activité de transcription de la β-caténine. La présence cyclique au niveau du noyau des cellules souches épidermiques folliculaires de la β-caténine et des RA serait responsable de l'alternance des phases anagènes et télogènes du cycle pilaire comme cela a été mis en évidence chez la souris [4]. Mais attention, chez la souris, l'inhibition des RA augmente les effets activateurs de la β-caténine et favorise le développement de tumeurs bénignes folliculaires. L'ensemble de ces résultats va permettre d'identifier de nouvelles cibles thérapeutiques pour le traitement ou la prévention des AAG précoces chez l'homme (***fig. 1 et 2***).

Dans l'immédiat, nous pouvons vérifier que nos patients qui en ont besoin sont bien complémentés en vitamine D.

Une étude *genome-wide association* (GWAS) sud-américaine conduite dans 5 pays sur 6 630 volontaires a fait grand bruit en analysant l'ensemble du génome corrélé à la forme des cheveux, à la densité des cheveux, de la barbe et des sourcils, et également à la canitie et à la calvitie [5]. Dix-huit associations significatives ont été mises en évidence parmi lesquelles nous pouvons retenir le gène *EDAR* (*ectodysplasine A receptor*) impliqué dans la densité et la forme des cheveux et dans la densité de la barbe. Il est également connu pour induire des dysplasies ectodermiques. Le gène de la trichohyaline est associé à des cheveux frisés et est également connu pour sa capacité à donner des hypotrichoses congénitales simples. Une mutation dans l'intron 4 de IRF4 joue un rôle dans la couleur des cheveux et dans le développement de la canitie. Enfin, le récepteur aux androgènes, le récepteur EDAR et un nouveau gène *GRID1* sur 10q22 avec un rôle inconnu sont associés à l'AAG.

Fig. 1 : Alopécie androgénétique masculine antérieure.

Fig. 2 : Alopécie androgénétique masculine plus étendue.

Les analogues des prostaglandines F2α (PGF2α) ne sont toujours pas disponibles pour traiter les alopécies androgéniques ou les alopécies induites par la chimiothérapie. Pour l'instant, trois molécules (travoprost, bimatoprost et latanoprost) ne restent disponibles en France qu'en collyre pour traiter le glaucome. Ces collyres peuvent entraîner une pigmentation de l'iris et des cils et une trichomégalie. Ils ne sont toujours pas disponibles pour traiter les AAG et, la biodisponibilité étant moins bonne au niveau du cuir chevelu, il faudra des concentrations supérieures ou des modes de délivrance optimisés (promoteur d'absorption ou liposomes) par rapport aux collyres ophtalmiques actuellement disponibles. Une étude de phase II testant différentes concentrations et différents dosages de bimatoprost est en cours et se terminera en avril 2017, avec sans doute des résultats en 2018. Une autre étude de phase II également en cours teste l'efficacité du septipiprant, un inhibiteur de GPR44, le récepteur de PGD2.

Évaluation de la sévérité d'une AAG : nouveau score de sévérité chez la femme, logiciel Trichoscale et test de traction

Le diagnostic d'alopécie androgénétique féminine (AAGF) est un diagnostic clinique. Le degré de sévérité est apprécié depuis 1977 par la classification de Ludwig qui apprécie l'élargissement d'une raie médiane (Ludwig 1), puis la baisse de densité médiane diffuse modérée (Ludwig 2) ou importante et étendue (Ludwig 3). Cette classification reste grossière et ne permet pas d'apprécier les AAGF débutantes. Une classification plus fine, mais plus compliquée, a alors été proposée par Savin mais n'a pas été vraiment utilisée. Une classification plus simple en 5 stades appréciant la densité de la raie médiane a ensuite été proposée par Sinclair, qui divise le stade de Ludwig 1 en Sinclair 1 et 2 et le stade de Ludwig 2 en Sinclair 3 et 4, le stade Ludwig 3 devenant Sinclair 5 (***fig. 3***)

Cette année, 9 cliniciens européens, américains et australiens réputés pour leur expertise du cuir chevelu ont proposé

Fig. 3 : Alopécie androgénétique féminine.

consensuellement l'utilisation d'un indice de sévérité de l'AAGF ou FPHL-SI (*Female pattern hair loss severity index*). Celui-ci prend en compte l'importance de la chute appréciée par le test à la traction (coté 0 à 2), la densité médiane selon l'échelle de Sinclair en 5 points (cotée de 0 à 10), la présence de plus de 20 % de cheveux fins en dermoscopie (cotée 0 ou 5) et le pourcentage d'unités folliculaires à un seul cheveu (coté de 0 à 3). Le FPHL-SI varie de 0 à 20 : pour un score de 0 à 4, l'AAGF est peu probable et, pour un score de 5 à 9, elle est débutante. Ce score peut être intéressant en recherche. Il permet un diagnostic précoce d'AAGF avant une baisse de densité visible à l'œil nu, mais il reste trop compliqué pour une utilisation quotidienne [6].

Une chute de cheveux excessive observée lors des shampooings est un symptôme peu discriminant pour le diagnostic d'AAGF, observé chez 60 % des femmes avec AAGF et 40 % des femmes sans AAGF [7].

Actuellement, un nouveau logiciel distribué en France par Vienne Médical et dénommé Trichoscale™ concurrence le classique TrichoScan™ pour la réalisation de phototrichogrammes automatiques. Il permet de calculer librement le nombre total de cheveux, le nombre de cheveux anagènes, les diamètres moyens, le nombre de cheveux fins et le nombre d'unités folliculaires sur une surface un peu plus grande que le TrichoScan™. Ce logiciel permet également de faire des images standard et des images de dermoscopie à fort grossissement sans rasage. Ces images prises sur plusieurs topographies peuvent être envoyées par internet à un groupe d'experts en pathologies du cuir chevelu qui portera un diagnostic dermoscopique à distance et rendra un rapport normalisé en quelques jours. Cette prestation est facturable et peut rendre des services importants aux médecins équipés de ce logiciel et n'ayant pas le temps ou les compétences nécessaires pour faire une interprétation complète des images dermoscopiques du cuir chevelu. Le rapport imprimable accompagné des photos peut être rendu aux patients avec les commentaires du médecin prescripteur.

Le test à la traction est un test simple à réaliser en consultation pour suivre l'efficacité d'un traitement. Il consiste à sélectionner de 50 à 60 cheveux, à les serrer assez fermement entre le pouce et l'index à leur base et à tirer progressivement en laissant coulisser les tiges pilaires entre le pouce et l'index. Un test est considéré comme positif s'il détache au moins 5 cheveux, ce qui semble très excessif. L'évaluation prospective de cette technique chez 79 hommes et 102 femmes de plus de 18 ans sans alopécie et sans effluvium permet les conclusions suivantes [8] :
– le résultat moyen du test de traction dans une population normale est de 0,44 cheveux par traction (SD 0,75) ; il n'y a pas de différence entre les sexes et pas de variation avec l'âge ;
– un test de traction est normal entre 1 et 2 cheveux (97,2 % des participants) ;
– les shampooings et les brossages normaux ne modifient pas les résultats et il faut donc arrêter de martyriser nos patient(e)s en leur demandant de ne pas laver et de ne pas brosser leur cheveux 3 à 5 jours avant nos consultations…

AAGM et finastéride : efficacité et tolérance à long terme

La persistance d'effets secondaires sexuels, de xérose cutanée, de syndrome dépressif, d'attaques de panique, d'insomnies, de douleurs musculaires, d'idées suicidaires et de maladie de Lapeyronie après arrêt du finastéride reste discutée (syndrome post-finastéride ou SPF), mais les données actuelles demeurent peu convaincantes. Aux États-Unis, entre 1998 et 2013, 577 cas d'effets secondaires sexuels persistants, 39 cas d'idées suicidaires et 6 suicides ont été colligés dans la base de données de la *Food and Drug Administration* (FDA) [9]. Cela reste supérieur à la moyenne des cas rapportés avec l'ensemble des autres médicaments de la base, avec un *odds ratio* (OR) de 1,72, donc peu élevé. Cet *odds ratio* peut s'expliquer par les craintes générées par ce traitement qui induisent plus de cas rapportés. Par ailleurs, une étude épidemiologique anglaise ne met pas en évidence de surrisque de dépression chez les hommes traités par dutastéride ou finastéride pour une hypertrophie bénigne prostatique [10]. Sont également rapportés, sans que l'association soit démontrée, des cas de diabète, de psychose, d'asthénie et de troubles cognitifs [11]. En l'absence de *dechallenge*, de mécanisme physiopathologique précis et de groupe contrôle, nous n'avons actuellement pas d'argument pour relier ces symptômes au finastéride.

Certains auteurs ont tenté de voir si le polymorphisme du gène du récepteur aux androgènes, notamment le nombre de répétitions des triplets CAG et GCN, pouvait être associé à ce SPF sans retrouver d'association pertinente [12]. Pour d'autres, le SPF pourrait être secondaire à un déficit persistant en DHT

L'Année thérapeutique

chez les droitiers et en progestérone ou dihydroprogestérone (DHP) chez les gauchers [13, 14]. Un vitiligo extensif associé à un syndrome dépressif a été décrit chez un patient 2 mois après l'arrêt du finastéride sans que l'on puisse raisonnablement y voir, pour l'instant, une relation de cause à effet [15].

Une méta-analyse récente, analysant les études contrôlées du finastéride et du dutastéride *versus* placebo, met en évidence un risque relatif de troubles sexuels de 2,56 (IC 95 % : 1,48-4,42) en cas d'hypertrophie bénigne prostatique et beaucoup plus faible de 1,21 (IC 95 % : 1,48-4,42) en cas d'alopécie androgénétique [16]. Enfin, une étude de cohorte anglaise menée chez 71 849 hommes atteints d'hypertrophie bénigne prostatique, traités ou non par finastéride à 5 mg par jour, et chez 12 346 hommes, âgés de 18 à 59 ans et traités ou non par 1 mg de finastéride par jour, ne met pas en évidence d'augmentation du risque d'impuissance. Le risque d'impuissance augmente avec l'âge et avec la durée de l'hyperplasie prostatique [17].

Cancer du sein et finastéride : une étude anglaise rassurante

Deux grosses études épidémiologiques américaines ont déjà écarté une possible augmentation du risque de cancer du sein ou de cancer de la prostate chez les hommes traités par finastéride au long cours.

Cette année, une étude anglaise faite sur la banque de données CPRD (*Clinical practice research datalink*), qui comporte 10 millions de patients, a retrouvé 94 701 hommes de plus de 40 ans ayant développé une gynécomastie entre 1992 et 2014. L'incidence était 3 fois plus élevée chez les hommes traités par finastéride ou dutastéride pour hypertrophie bénigne prostatique (HBP) (incidence de 40/10 000 patients-années) comparativement aux hommes traités par α-bloquants ou aux témoins sans HBP (incidences de 12,2 et 7,2/10 000 patients-années) [18]. 48 cancers ont été identifiés, appariés à 478 témoins et aucun risque n'a été mis en évidence chez les patients traités par finastéride ou dutastéride (OR : 1,52 ; IC 95 % : 0,61-3,80).

Cette étude met donc en évidence une multiplication par 3 des gynécomasties chez les hommes de plus de 40 ans traités par finastéride ou dutastéride pour HBP sans augmentation du risque de cancer du sein. Cette non-augmentation du cancer du sein vient conforter les résultats identiques d'une grosse étude épidémiologique américaine datant de 2013.

Dutastéride et AAGM : de nouvelles études

Le dutastéride est un inhibiteur des 5-alpha-réductases de type 1 et 2 approuvé pour le traitement de l'hypertrophie bénigne de la prostate. Il est 100 fois plus puissant que le finastéride sur la 5-alpha-réductase de type 1 et, à la dose de 0,5 mg par jour, il réduit le taux de DHT circulante de 90 % contre 65 % pour le finastéride. Plusieurs études ont prouvé son efficacité à des doses de 0,5 mg à 2,5 mg par jour *versus* placebo et *versus* finastéride dans le traitement de l'AAGM. Actuellement, le dutastéride a une AMM pour le traitement de l'AAGM minime et modérée en Corée du Sud depuis 2009, et plus récemment au Mexique et au Japon. Il n'a, en revanche, pas d'AMM en France ou aux États-Unis pour le traitement de l'AAGM, mais il est parfois prescrit hors AMM.

L'an dernier, une méta-analyse était en faveur d'un bon rapport bénéfice/risque du finastéride et du dutastéride au cours des AAGM et plaidait pour l'agrément officiel du dutastéride à la dose de 0,5 mg par jour dans l'indication AAGM. Une étude avait également mis en évidence l'efficacité du dutastéride chez des patients n'ayant pas répondu au finastéride.

Cette année, une étude japonaise a suivi, pendant 12 mois, 120 patients hommes âgés de 26 à 50 ans (moyenne 42,5 ans) et traités par 0,5 mg/jour de dutastéride pour une AAGM de stade III à IV dans la classification de Hamilton modifiée par Norwood. Les seuls effets secondaires significatifs étaient d'ordre sexuel. 19 patients (15,8 %) ont rapporté des troubles de l'érection 14 fois et une diminution de la libido 10 fois [19]. Les effets secondaires n'ont jamais motivé l'arrêt du traitement. Chez 6 patients sur 19, la symptomatologie a régressé au cours des 52 semaines de poursuite du traitement et, chez les 13 autres, les symptômes ont totalement disparu dans les 6 mois suivant l'arrêt du traitement. L'efficacité était au rendez-vous avec un gain de 87 cheveux terminaux de plus de 30 mm de diamètre dans la cible (cercle de 2,54 cm de diamètre) en 6 mois et un gain plus faible de 68 cheveux au 12e mois. 81 % des patients avaient une repousse photographiquement visible à 6 mois et 85 % à 12 mois, ce qui est un chiffre très important.

Une seconde étude ouverte en Corée a suivi 712 hommes âgés de 18 à 41 ans pendant 6 à 12 mois avec une repousse pour 78 % d'entre eux, une baisse de libido pour 9 (1,3 %), une impuissance pour 7 (1 %), une éjaculation difficile ou faible pour 5 (0,8 %) et une gynécomastie pour 2 (0,3 %) [20].

Une étude indienne randomisée mais ouverte a suivi 90 hommes de 18 à 40 ans traités par dutastéride ou par finastéride avec un gain en nombre de cheveux de 10,3 % dans le groupe dutastéride en 24 semaines *versus* seulement 1,3 % dans le groupe finastéride (ce qui est inférieur aux chiffres de + 8 à + 10 % observés habituellement avec le finastéride) [21].

Une étude rétrospective coréenne monocentrique a mesuré l'efficacité et la tolérance à long terme chez 27 hommes de 21 à 66 ans traités entre 1 et 3 ans pour 13 d'entre eux, 3 à 5 ans pour 7 et plus de 5 ans pour 7. 84 % (22/27) étaient

satisfaits du résultat, la tolérance clinique était bonne, il n'y avait pas de problème de fertilité et les analyses biologiques étaient sans anomalie [22].

Enfin, une revue récente confirme que le dutastéride est de plus en plus utilisé comme une option possible pour le traitement de l'AAG avec une efficacité régulièrement un peu supérieure au finastéride [23].

Au total, ces nouvelles études cliniques plaident pour une bonne efficacité du dutastéride. Cependant, les patients doivent être prévenus de la possibilité d'effets secondaires d'ordre sexuel toujours réversibles dans ces études mais qui semblent plus fréquents qu'avec le finastéride.

Finastéride, dutastéride et alopécie androgénétique féminine : rien de nouveau

Finastéride et dutastéride n'ont toujours pas d'AMM reconnue pour le traitement de l'AAGF. Quand un de ces deux traitements est prescrit, il semble nécessaire de maintenir le traitement plus d'un an (3 ans dans certaines études) pour pouvoir bien juger de son efficacité. Un antécédent de cancer du sein ou des facteurs de risque familiaux constituent des contre-indications. Ces médicaments étant tératogènes, ils sont contre-indiqués en cas de grossesse ou de grossesse possible. Actuellement, nous ne pouvons les recommander qu'en cas d'échecs documentés des traitements classiques ou dans le cadre d'études cliniques bien répertoriées.

Le minoxidil *per os* et le finastéride topique ont-ils un avenir ?

Certains experts communiquent sur la possibilité d'utiliser le minoxidil *per os* à la dose de 0,25 ou 0,50 mg par jour en se basant sur des observations publiées au cours du monilethrix [24] ou des alopécies post-chimiothérapie [25], mais cela reste anecdotique et non recommandable actuellement [26]. Rappelons que le minoxidil *per os* peut induire une hypotension, surtout une hypotension orthostatique, une tachycardie et une hypertrichose diffuse ou faciale.

Une nouvelle étude pharmacodynamique a étudié l'efficacité locale et systémique d'une solution topique de finastéride à 0,25 %. Des doses de 0,1 mL et 0,2 mL une fois par jour réduisent la DHT de 50 % au niveau du cuir chevelu et de 25 % seulement au niveau plasmatique. Cependant, utiliser des quantités aussi faibles semble difficile et l'efficacité reste alors à prouver. Enfin, pour réduire la DHT de 70 % au niveau du scalp, comme ce qui est obtenu avec le traitement classique *per os* (1 mg/jour), il faut une dose quotidienne de solution de 1 mL une fois par jour et la DHT circulante est alors réduite également de 70 % comme pour le traitement *per os* [27]. Actuellement, nous ne pouvons pas recommander le finastéride en forme topique et ces résultats reflètent le fait qu'il s'agit d'une petite molécule de structure stéroïdienne diffusant donc facilement à travers la peau.

PRP et alopécie androgénique : est-ce efficace ?

Le PRP, ou plasma riche en plaquettes, est obtenu par centrifugation du sang du patient dans un système fermé. Le PRP et les plaquettes qu'il contient sont riches en facteurs de croissance stimulant l'angiogenèse (VEGF, PDGF) et les mitoses cellulaires (EGF, TGF, FGF, THF…). Initialement utilisées en rhumatologie ou pour la cicatrisation des plaies chroniques, les injections de PRP sont de plus en plus utilisées dans le traitement de l'alopécie aux États-Unis, dans les pays de l'Est, en Italie, en Espagne mais aussi en France même si cela est légalement interdit. Les techniques d'injection ne sont pas standardisées : volumes et concentrations variables, quantités injectées variables, plaquettes préalablement activées ou non…

Cette année, de nombreuses études sur le PRP ont été publiées. Le PRP est utilisé dans les pelades en plaques dans l'AAG et dans les effluviums télogènes, mais les études sont petites et souffrent de biais méthodologiques, leurs résultats sont variables et contradictoires et, actuellement, l'efficacité du PRP n'est pas prouvée. Certaines études avec compte de cheveux standardisé, dont deux contrôlées *versus* sérum physiologique, sont négatives dans l'AAG masculine et féminine malgré une perception des patients parfois positive [28-30]. Une méta-analyse regroupant 6 études et 177 patients est plutôt positive, mais prudente et incomplète [31], tandis qu'une autre incluant 18 études est négative [32].

Les techniques d'injection ne sont pas standardisées : volumes et concentrations du PRP variables, quantités injectées variables, plaquettes préalablement activées ou non… La conclusion est qu'actuellement nous n'avons pas de preuve convaincante de l'efficacité du PRP ni dans l'AAG ni dans la pelade et qu'il faut attendre des études controllées standardisées de plus grande ampleur avant de pouvoir recommander cette technique.

Rappelons que le PRP n'est pas approuvé par la FDA aux États-Unis et qu'il est interdit en France en dehors des banques du sang, seules habilitées à manipuler des produits sanguins. Cela a été récemment rappelé par une circulaire de l'Ordre des médecins et les médecins proposant cette technique à des tarifs parfois élevés sont actuellement dans l'illégalité.

LED et AAG

Les lasers de basse énergie (*Low level laser therapy* ou LLLT) ou la lumière LED (*Light-emitting diode*) rouge à

L'Année thérapeutique

650 nm sont très en vogue aux États-Unis pour traiter l'AAG et de nombreux systèmes existent sous forme de peigne, de brosse, de casque ou de casquette avec lampes LED intégrées. On parle également de photobiostimulation. Les fabricants recommandent des irradiations entre 2 et 7 fois par semaine pendant 2 à 30 minutes. Ces systèmes peuvent être approuvés par la FDA pour leur innocuité, ce qui ne signifie pas pour autant qu'ils soient efficaces. Tous les prix existent, des peignes à 20 € aux casques à 900 €, et certains casques intègrent même des écouteurs… Une étude critique a regroupé 9 études, dont 5 randomisées et contrôlées [33]. Même si certaines études sont positives, les faibles effectifs et le manque de photographies standardisées ne permettent pas de comparer les différents régimes de traitement entre eux et encore moins avec les traitements classiques que sont le minoxidil et le finastéride. Certains résultats sont étonnamment positifs mais publiés dans des revues de faible qualité, sans comité de lecture, les travaux sont le plus souvent sponsorisés par les sociétés commercialisant les appareils testés et de nombreuses études signalées sur le site américain des études cliniques sont non publiées. Un effet trichogène initial est probable, secondaire à l'inflammation périfolliculaire et à la vasodilatation induite, et peut-être aussi à la synthèse d'ATP. Il faudrait par conséquent des études plus rigoureuses, avec différentes modalités, un groupe contrôle et une année complète pour évaluer vraiment l'intérêt de la lumière LED rouge dans le traitement des chutes de cheveux et de l'AAG [34]. Pour l'instant, cette technique, tout comme le PRP, n'a pas prouvé son efficacité de façon certaine et ne s'est pas comparée aux traitements classiques.

Dermoscopie

De nombreux articles confirment l'intérêt diagnostique et pronostique de la dermoscopie du cuir chevelu.

Au cours de l'alopécie frontale fibrosante, l'existence de gaines péripilaires en dermoscopie est un bon indicateur de la progression de la maladie [35].

Les cheveux en flamme ou flammèche ont été décrits comme des résidus de cheveux anagènes persistant dans les ostiums après arrachage. Les cheveux en flammèche résultent de l'arrachage de cheveux anagènes ou d'un arrêt très brutal de la phase anagène d'origine toxique ou inflammatoire. Ils sont observés dans 55 % des trichotillomanies (11/20), 21 % des pelades (21/99), 4 % des alopécies de traction (4/86), 3 % des alopécies cicatricielles centrifuges centrales du vertex (3/94) et 100 % des alopécies post-chimiothérapie (6/6) ou post-radiothérapie (2/2) [36].

Immunohistochimie

Même s'il est actuellement encore trop tôt pour recommander son utilisation en routine en pathologie du cuir chevelu, l'immunohistochimie est un nouvel outil diagnostique appelé à se développer, qui peut nous aider pour le diagnostic des alopécies diffuses et des alopécies cicatricielles [37].

En l'absence d'infiltrat lymphocytaire péribubaire, la distinction entre pelade diffuse et effluvium télogène, ou surtout alopécie féminine diffuse, est difficile. La présence significative de lymphocytes CD3 + en immunohistochimie au niveau des tractus fibreux folliculaires est spécifique de la pelade diffuse avec une sensibilité de 96 % et une spécificité de 100 % [38].

Pelade, physiopathologie

La pelade affecte au cours de la vie 2,1 % de la population. C'est une maladie auto-immune cytotoxique médiée par des lymphocytes T avec une réponse immune de type Th 1 (IL2, IL8, TNFα) dans les lésions actives de pelade alors que les cytokines Th2 sont davantage associées aux pelades chroniques ou persistantes (IL5, IL10). Les lymphocytes *T-helper 17* (Th17) sont élevés dans le sang circulant et dans le cuir chevelu, surtout si la pelade est active.

B-cell activating factor (BAFF), régulateur de l'activation des lymphocytes T, est probablement impliqué. IL17, IL22 et BAFF sont significativement élevés dans le sérum et/ou dans le cuir chevelu de patients peladiques par rapport à des témoins et il existe une corrélation entre les taux tissulaires d'IL17 et de BAFF [39]. Des inhibiteurs de BAFF ou de l'IL17 pourraient être efficaces dans le traitement de la pelade.

Pelade, traitements classiques

Une revue de la littérature retrouve, entre 1975 et 2015, 41 études et 1 078 patients traités par bolus IV de corticoïdes pour pelades sévères [40] (***fig. 4*** et ***5***). Tous patients confondus, des repousses complètes sont observées dans 43 % des cas et des repousses partielles dans 22 % des cas. En cas de succès, chez les patients répondeurs, les rechutes sont basses dans la population générale (19 %) mais élevées chez les enfants (70 %). Ici aussi, les meilleurs répondeurs à long terme sont les pelades récentes (moins de 6 à 24 mois), les pelades en plaques multiples et les premiers épisodes. Au total, nous pouvons continuer à proposer les bolus aux pelades récentes et sévères en plaques multiples affectant plus de 30 % du cuir chevelu et idéalement lors d'un premier épisode évoluant depuis moins de 6 mois. Ces résultats confirment par ailleurs que les pelades universelles (PU), totales (PT) ou ophiasiques (PO) sont de mauvaises indications aux bolus de Solumédrol (***fig. 6***).

Les spécialistes du cuir chevelu de l'hôpital Ramón y Cajal, à Madrid, conseillent des bolus de dexaméthasone *per os* à raison de 0,1 mg/kg, 2 jours par semaine, sur plusieurs mois avec des

Fig. 4 : Pelade totale avant bolus de Solumédrol.

Fig. 5 : Pelade totale après bolus de Solumédrol.

Fig. 6 : Pelade en plaques multiples.

repousses observées chez 21/31 patients avec PU ou PT et des effets secondaires peu sévères dans 32 % des cas [41]. De même, les Coréens proposent des injections mensuelles de Kénacort 40 mg en intramusculaire, pendant 3 à 6 mois en cas de pelade résistante à l'allergénothérapie de contact à la diphencyprone, avec des repousses 17 fois sur 27 (63 %) mais les risques de la corticothérapie systémique et des cas d'ostéoporose chez la femme [42].

L'allergénothérapie de contact à la diphencyprone (ou diphenylcyclopropénone) et à l'acide *squaric dibutyl ester* sont des traitements topiques modérément efficaces des pelades sévères. Une revue rétrospective de 133 patients traités entre 1991 et 2010 dans un service spécialisé met en évidence une repousse dans 72 % des cas, mais une repousse de plus de 90 % dans seulement 15,8 % (21/133) [43]. L'extension de l'alopécie et la durée d'évolution sont comme toujours des facteurs de mauvais pronostic. Chez les patients n'ayant pas de bonne repousse, la prise en charge régulière pour les applications aide la majorité d'entre eux à mieux vivre avec leur maladie et à envisager une pause dans leur traitement.

La simvastatine et l'ézétimibe ne semblent pas efficaces, avec 19 échecs sur une série de 20 patients [44].

Une nouvelle étude rétrospective s'est intéressée au méthotrexate (MTX), associé ou non à des doses faibles ou modérées de corticoïdes [45]. 26 pelades extensives multifocales (n = 9), totales (PT) ou universelles (PU) (n = 17) ont été traitées par méthotrexate seul ou associé à de la prednisone. Une repousse totale était observée chez 58 % des patients (15/26). Après 3 mois de traitement, les repousses supérieures à 80 % annonçaient une repousse complète tandis que les repousses inférieures à 30 % étaient associées à un échec thérapeutique. Le principal problème reste la rechute, observée 11 fois sur 15, à la décroissance du traitement. La grande étude multicentrique française en double aveugle coordonnée par le professeur Pascal Joly se termine en décembre 2017 et devrait l'an prochain nous donner des résultats plus fiables sur l'intérêt du méthotrexate seul ou associé à la prednisone dans les pelades sévères.

Pelade : de nouveaux espoirs mais les anti-JAK sont moins miraculeux que prévu

Depuis 2 ans, les nouveaux espoirs thérapeutiques dans la pelade reposent sur les inhibiteurs de Janus kinase (anti-JAK). La voie JAK est responsable d'une production d'IL15 et d'interféron γ, et l'IL15 active les lymphocytes T CD8 + NGK2 + qui jouent un rôle majeur dans le déclenchement de la pelade et que l'on retrouve en majorité dans l'infiltrat péri-bulbaire en phase aiguë. Deux articles du *Journal of the American Academy of Dermatology* compilent les résultats des anti-JAK dans leurs potentielles indications dermatologiques : psoriasis, vitiligo, GVH (réaction du greffon contre l'hôte), dermatite atopique, lupus, lymphome T cutané et surtout pelade… [46, 47].

Les anti-JAK inhibent la production d'IL15, d'interféron γ et d'autres cytokines incluant IL2, IL4, IL7, IL9 et IL21 qui sont associées au développement et à l'activité des lymphocytes. En phase aiguë, les anti-JAK réduisent l'infiltrat lymphocytaire péribulbaire et les inhibiteurs de JAK sont efficaces pour traiter la pelade sur modèle animal.

Depuis 2015, quelques cas cliniques isolés, mais spectaculaires et médiatisés, ont mis en évidence la possible efficacité des inhibiteurs de JAK dans la pelade chez l'homme : ruxolutinib (anti-JAK 1/2) *per os* et topique, tofacitinib (anti-JAK 1/3) et baricitinib (anti-JAK 1/2) *per os*.

Une étude prospective ouverte plus solide a confirmé, en 2016, l'efficacité du citrate de tofacitinib dans les pelades

L'Année thérapeutique

sévères. 66 patients (pelade universelle dans 71 % des cas, totale dans 7,5 %, en plaques dans 17 % et ophiasique dans 4,5 % des cas) ont été traités par tofacitinib 5 mg 2 fois par jour pendant 3 mois avec une amélioration du score SALT de 21 % et une amélioration de 50 à 100 % chez 1/3 des patients [48]. Les résultats ne se maintiennent malheureusement pas, avec une rechute en moyenne en 8,5 mois. La tolérance a été bonne avec quelques infections mineures, quelques élévations des transaminases réversibles à l'arrêt du traitement et sans troubles hématologiques ni dyslipidémie.

Une étude rétrospective de 90 patients adultes de plus de 18 ans suivis plus longtemps (médiane de 14 mois de traitement) est moins positive [49] :
– peu de repousses si PT ou PU avec épisode actuel évoluant depuis plus de 10 ans : aucune repousse dans 68 % des cas (17/25) et repousse faible dans 32 % des cas (score SALT + 39 % en moyenne en 14 mois) ;
– 20 % (13/65) de repousse complète, supérieure à 90 %, si épisode de moins de 10 ans ;
– 38 % (25/65) de repousse intermédiaire, entre 50 et 90 %, si épisode de moins de 10 ans ;
– seuls 28 patients ont été traités par tofacitinib en monothérapie par 5 mg matin et soir, et en raison d'une efficacité insuffisante à 3 mois, la dose a été augmentée à 10 mg matin et soir pour 19 d'entre eux, des bolus mensuels de prednisone ont été associés 9 fois et 9 patients ont bénéficié à la fois de l'augmentation des doses et des bolus ;
– après une repousse initiale, des rechutes sont possibles même avec la poursuite du traitement [50] ;
– la tolérance est bonne avec des infections respiratoires hautes (29 %), urinaires (3 %), des céphalées (14 %), 2 zonas (2 %) et des élévations du LDL-cholestérol (16 %) sans infection sévère, et le traitement est encore en cours chez la majorité des patients ;
– les résultats ne semblent pas supérieurs à ceux d'une association méthotrexate et prednisone et l'avenir du citrate de tofacitinib dans la pelade n'est pas assuré…

Une étude menée chez 13 adolescents âgés de 12 à 17 ans (7 PT/PU et 6 PP sévères) suivis pendant 6,5 mois (médiane de 5 mois de traitement) est en revanche très positive, avec une repousse pour 100 % des pelades en plaques et 3 fois sur 7 pour les PT/PU qui évoluaient depuis 8 ans, sans effets secondaires sévères mais avec des céphalées 3 fois, des infections respiratoires hautes 4 fois et des élévations transitoires des transaminases 4 fois [51].

Le ruxolitinib, en revanche, semble plus fréquemment efficace que le citrate de tofacitinib. À la dose de 20 mg 2 fois par jour pendant 3 à 6 mois, il a permis une repousse presque complète (repousse moyenne de 92 %) chez 9 patients sur 12 avec pelade modérée à sévère [52].

Il a également permis une repigmentation d'un vitiligo chez un patient ayant un vitiligo et une pelade [53], 2 repousses complètes avec maintien du traitement pendant 1 an [54]. Cependant, les effets secondaires systémiques des anti-JAK en limitent l'utilisation *per os* : possibilité de tuberculose, d'infections opportunistes, de sinusites, d'infections respiratoires, d'herpès, de baisse de l'hémoglobine, des neutrophiles ou des lymphocytes, d'élévation des transaminases, d'élévation de la créatinine et de dyslipidémie dose-dépendante [55]. En raison de ces effets secondaires, l'Agence européenne a émis un avis négatif pour l'AMM du citrate de tofacitinib dans la polyarthrite rhumatoïde [55] et la FDA n'est pas favorable à l'AMM des anti-JAK par voie systémique dans la pelade.

Les formes topiques déjà développées pour le psoriasis sont peut-être une bonne réponse. Une patiente ayant une pelade universelle a été traitée avec succès par du ruxolitinib en crème à 0,6 %, 2 fois par jour, avec une repousse partielle du cuir chevelu et complète des sourcils en 12 semaines sans toxicité systémique. Des études complémentaires avec différentes concentrations et différents inhibiteurs de JAK sont en cours [56].

Interleukine 2 à faibles doses et pelade

Pas de nouveauté cette année, nous attendons les résultats de l'étude française multicentrique en double aveugle *versus* placebo pilotée par Thierry Passeron pour confirmer ou infirmer l'efficacité de l'IL2 à faibles doses. L'IL2 nécessite cependant des administrations en perfusions répétées 5 jours par semaine, 1 semaine sur 3, et cela ne sera envisageable que si le protocole en cours permet des rémissions importantes et durables, ce qui n'est pas acquis.

Kératoses actiniques du cuir chevelu et du visage : traitement du champ de cancérisation

Le diagnostic de kératose actinique (KA) est clinique. Une biopsie n'est pas nécessaire. Elle n'est envisagée que s'il existe un doute diagnostique ou une suspicion d'évolution vers un carcinome spinocellulaire, c'est-à-dire devant les situations suivantes : lésion épaisse de plus de 1 cm de diamètre, induration, inflammation, ulcération, saignement, extension rapide, douleur à la palpation, persistance ou récidive après traitement local, ou encore zones à risque (lèvres, dos des mains, oreille).

Le suivi doit être annuel et, en plus de l'examen clinique, il doit enseigner les signes nécessitant une consultation plus rapide et rappeler qu'une photoprotection d'au moins SPF 30 ou 50 sur UVA et UVB est nécessaire tous les jours sur les zones exposées et recommandée par l'*American Academy of Dermatology* (AAD).

Sur le visage, une étude ouverte randomisée a comparé la réaction inflammatoire induite localement par le 5-FU à 5 % ou le mébutate d'ingénol (MIG) à

150 mg/g [57]. 100 patients ont été traités sur une zone de 25 cm^2 soit par le MIG, 3 jours de suite, soit par le 5-FU, 2 fois par semaine pendant 4 semaines. Les réactions inflammatoires étaient identiques en intensité dans les deux groupes, maximale à J4 et régressive à J15 avec le MIG, et maximale à J29 et régressive à J36 avec le 5-FU. Cette étude est en faveur d'une meilleure tolérance du MIG avec une disparition des effets secondaires locaux en 15 jours. L'œdème des paupières était cependant plus important avec le MIG.

L'utilisation d'un dermocorticoïde très fort, le propionate de clobétasol, 2 fois par jour pendant 4 jours après 3 jours de traitement par MIG pour des kératoses actiniques du visage ou du cuir chevelu, ne diminue pas l'efficacité (taux de succès de 88 % dans les deux groupes avec majorité de KA de grade I), mais n'améliore pas la tolérance et n'est pas recommandée [58]. Lorsqu'un deuxième traitement de 3 jours par MIG est nécessaire, la réaction inflammatoire induite est moins forte que lors du premier traitement [59].

Une étude de phase I-II s'intéresse à deux concentrations d'une nouvelle forme de mébutate d'ingénol plus stable à la chaleur et utilisable sur de larges surfaces (tout un crâne chauve). Les deux concentrations permettent une disparition de 80 % des kératoses à 8 semaines, ce qui devrait permettre de traiter plus efficacement les champs de cancérisation (poster 3087 AAD 2016, Washington).

Alopécie centrale centrifuge cicatricielle du vertex

L'alopécie centrale centrifuge cicatricielle du vertex (ACCCV) est la première étiologie d'alopécie cicatricielle chez la femme noire et sa prévalence est élevée, autour de 5 % chez les femmes afro-américaines. Histologiquement, cette alopécie est cicatricielle avec une dense fibrose périfolliculaire, un infiltrat lymphocytaire inconstant, parfois des fusions de follicules avec image en lunettes et une dégénérescence prématurée de la gaine épithéliale interne, évocatrice bien que non spécifique (***fig. 7***).

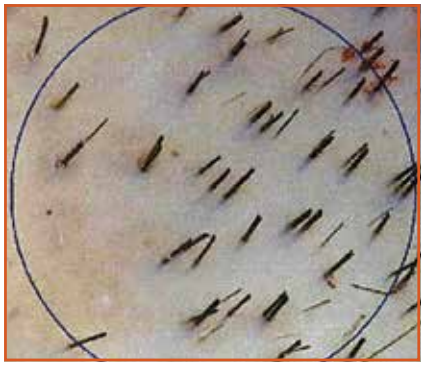

Fig. 7 : surveillance dermoscopique d'une alopécie cicatricielle.

Le traitement reste peu codifié mais peut reposer sur des injections mensuelles de corticoïdes *in situ*, une corticothérapie locale forte ou très forte, du minoxidil topique et des shampooings anti-pelliculaires [60]. Certains recommandent le tacrolimus topique [61].

Lichen plan pilaire

Le lichen plan pilaire (LPP) est la première étiologie d'alopécie cicatricielle acquise ; la prédominance féminine est nette et le traitement est adapté à l'intensité de la maladie : corticothérapie locale forte ou très forte, injections *in situ*, corticothérapie générale de blocage, doxycycline, tétracycline, hydroxychloroquine pour certains, mycophénolate mofétil, méthotrexate (***fig. 8***). Le LPP et l'alopécie frontale fibrosante (AFF) peuvent s'associer à des pelades, vitiligo, problèmes thyroïdiens et lichen plan cutané ou lichen plan vulvaire, exceptionnellement à une hépatite C. Les traitements actuels des LPP restent peu satisfaisants et les rechutes sont habituelles.

Fig. 8 : Lichen plan pilaire du vertex.

La pioglitazone, agoniste de PPAR-γ, n'est plus utilisée par les auteurs suisses qui l'avaient promue initialement. Par ailleurs, elle est interdite en France en raison d'un risque de tumeurs vésicales. Une étude espagnole reste positive dans cette indication [62], mais la dernière série rétrospective américaine portant sur 22 LPP féminins résistant à un premier traitement classique est décevante avec l'arrêt pour intolérance dans 41 % des cas (œdèmes des membres inférieurs ou prise de poids), une réduction de l'inflammation avec stabilisation mais sans suivi à long terme, et surtout une absence de rémission complète dans tous les cas [63]. Les formes pédiatriques de LPP sont exceptionnelles et sont parfois prises au début pour des pelades car l'hyperkératose péripilaire et les signes fonctionnels sont peu présents dans les formes précoces (Christensen, 2015). Les traitements sont tout aussi difficiles.

Les nouveaux immunomodulateurs biologiques font partie des nouveaux traitements proposés dans le LPP mais ne sont pas encore validés. Cette année, l'ustékinumab essayé pendant 10 mois n'a pas été efficace [64] et l'adalimumab a déclenché un LPP cutané et du cuir chevelu réversible à l'arrêt du traitement chez une jeune fille de 12 ans traitée pour une polyarthrite [65]. Ce LPP induit entre dans le cadre des réactions paradoxales psoriasiformes lichénoïdes eczémateuses ou granulomateuses bien connues avec l'ensemble des anti-TNFα.

Le LPP étant une maladie auto-immune à médiation lymphocytaire, les nouveaux traitements du lupus méritent d'être essayés en priorité.

L'Année thérapeutique

Alopécie frontale fibrosante : quel traitement ?

Cette entité reste en progression et de plus en plus d'articles lui sont consacrés. Les cas familiaux font suspecter une étiologie génétique peut-être associée à une étiologie environnementale. Des associations à d'autres maladies auto-immunes sont possibles [66]. Trois cas pédiatriques ayant débuté à 5 ans pour deux jumelles et à 7 ans pour une autre petite fille méritent confirmation, les photos cliniques étant peu typiques [67].

Une étude cas-contrôle anglaise comparant 105 alopécies frontales fibrosantes (AFF) et 100 témoins a mis en évidence une association avec l'utilisation régulière de produits solaires (48 % *versus* 24 % ; $p < 0,001$), de crèmes de jour ou de crèmes hydratantes (93 % *versus* 85 %) [68]. Les patients atteints d'AFF ont également des tests épicutanés plus fréquemment positifs aux parfums, à l'hydropéroxyde de linalol et au baume du Pérou, ce qui peut provenir d'une plus grande sensibilisation ou d'une plus grande utilisation de produits cosmétiques. Deux autres associations ont été mises en évidence : à âge égal, plus de retraités parmi les AFF (59 % *versus* 24 % ; $p < 0,001$) et moins d'utilisation d'ordinateurs portables (65 % *versus* 85 % ; $p < 0,001$). Une étude brésilienne antérieure avait également signalé une utilisation plus importante de crèmes solaires, des réactions d'intolérance plus fréquentes aux cosmétiques et une plus grande photosensibilité comparée à des témoins.

Plusieurs hypothèses sont possibles : toxicité d'un filtre solaire, toxicité d'un additif ou excipient, ou simplement plus grande exposition ou plus grande photosensibilité de ces patients [69]. Si toutes les patientes ayant une AFF n'utilisent pas toutes des crèmes solaires, des filtres solaires sont de plus en plus présents dans les crèmes de jour, surtout depuis l'augmentation de l'incidence des AFF. Les études devraient focaliser sur les différents composants des produits appliqués, antisolaires ou non, et quantifier l'importance des expositions solaires antérieures au début de la maladie. Cependant, l'AFF est une maladie générale qui atteint aussi les membres, les aisselles et le pubis et l'association retrouvée ici avec des crèmes solaires n'a pas été confirmée par d'autres études (***fig. 9***). Le tabac au contraire pourrait avoir un rôle protecteur [70].

Fig. 9 : Alopécie frontale fibrosante.

Le finastéride est recommandé comme traitement de l'AFF dans de nombreux articles sans preuve formelle de son efficacité. Une observation isolée rapporte une repousse possible [71] mais l'efficacité du finastéride n'est pas totalement démontrée [72].

Antonella Tosti recommande en première intention une association *per os* de finastéride et d'hydroxychloroquine (6 mg/kg/jour) avec localement du tacrolimus sur les premiers centimètres chevelus et du minoxidil soit à 2 % 2 fois par jour, soit en mousse une seule fois par jour [73]. Le minoxidil, par son action anti-lysyl hydroxylase, a des propriétés antifibrosantes et il peut être utile en cas d'AAG associée. L'auteure ne recommande pas les dermocorticoïdes topiques ou intralésionnels, qui peuvent aggraver l'atrophie cutanée, et adjoint des séances de laser Excimer sur les zones actives en cas d'érythème péripilaire ou d'hyperkératose péripilaire. Une série marocaine de 20 cas utilise les mêmes traitements avec des dermocorticoïdes [74]. Notre expérience est similaire : une forte corticothérapie locale nous semble utile en traitement d'attaque sous forme de propionate de clobétasol 2 fois par jour pendant 15 jours, puis une seule fois par jour 15 jours de plus et ensuite à la demande selon l'inflammation locale. Pour les sourcils, l'acétate de triamcinolone dosé de 2,5 à 5 mg/mL en intralésionnel, une corticothérapie locale forte, le tacrolimus et le bimatoprost topiques peuvent être essayés [73].

Folliculite décalvante : les antibiotiques en première intention

Il n'y a pas de traitement standardisé de la folliculite décalvante (FD) mais, d'après notre expérience et dans deux revues rétrospectives (espagnole de 82 cas et canadienne de 23 cas), le traitement de première intention repose sur une antibiothérapie *per os* : doxycycline, tétracycline, minocycline ou céphalexine. En deuxième intention, la ciprofloxacine, la clarithromycine, la dapsone ou l'association clindamycine et rifampicine sont possibles. Il faut parfois plusieurs années avant de pouvoir diminuer puis arrêter les antibiotiques et des rechutes sont fréquemment observées après l'arrêt des antibiotiques. Une corticothérapie locale par clobétasol en lotion ou acétonide de triamcinolone en intralésionel est conseillée dans les lésions chroniques fibrosantes ou hyperkératosiques.

La photothérapie dynamique (PTD) a été rapportée comme intéressante dans des formes limitées par son action anti-inflammatoire et antibactérienne (Metvix 3 heures sous occlusion et lumière rouge 630 nm, 37 J/cm^2) mais, cette année, certains auteurs ne retrouvent pas d'efficacité, rapportent des douleurs et une aggravation, et l'intérêt de la PTD reste actuellement discutable [75, 76]. Dans tous les cas, la PDT n'est ni un traitement constamment efficace ni un traitement curateur.

L'avenir réside probablement dans la restauration d'un microbiote folliculaire et cutané physiologique, celui-ci évoluant au niveau cutané de façon dépendante de l'hôte (***fig. 10***).

Psoriasis du cuir chevelu

Le traitement de première intention du psoriasis du cuir chevelu repose toujours sur la corticothérapie locale. L'association calcipotriol-bétaméthasone dipropionate est plus efficace que chacun de ses composants pris séparement. En cas de psoriasis sévère et résistant ou plus étendu, le méthotrexate, l'acitrétine, la ciclosporine, mais aussi les biologiques et l'aprélimast peuvent être efficaces [77] (***fig. 11 et 12***).

L'aprélimast, un inhibiteur de la phosphodiesterase 4, a démontré son efficacité et a été commercialisé en 2016 pour le traitement des psoriasis modérés à sévères en cas d'échec ou de contre-indication à la photothérapie, à l'étrétinate, au méthotrexate ou à la ciclosporine. L'aprélimast augmente les niveaux d'AMP intracellulaires, diminue les cytokines pro-inflammatoires et augmente les cytokines anti-inflammatoires [78].

Deux études randomisées en double aveugle *versus* placebo ont mis en évidence que l'aprélimast à la dose de 30 mg 2 × jour réduit significativement la sévérité du psoriasis du cuir chevelu [79, 80]. Ce médicament est moins efficace mais plus facile d'utilisation que le méthotrexate ; il ne nécessite pas de bilan biologique préalable ni de surveillance particulière. Seule une mauvaise tolérance digestive recquiert une posologie progressive en début de traitement et peut motiver des arrêts de traitement. L'aprélimast est contre-indiqué en cas de grossesse ou d'allaitement. Il est conseillé de l'utiliser en association à un traitement local pour le psoriasis du cuir chevelu. Des études sont en cours pour le traitement de la pelade.

Fig. 10 : Folliculite décalvante de Quinquaud.

Fig. 11 : Psoriasis du cuir chevelu.

Fig. 12 : Psoriasis du cuir chevelu irrité.

BIBLIOGRAPHIE

1. Heilmann-Heimbach S, Hochfeld LM, Paus R *et al.* Hunting the genes in male-pattern alopecia: how important are they, how close are we and what will they tell us? *Exp Dermatol*, 2016;25:251-257.
2. Michel L, Reygagne P, Scalvino S *et al.* Analyse transcriptomique avec détermination des voies de signalisation moléculaires dans l'alopécie androgénétique. Etude ALOCA Consortium Idf. Poster 182, *Ann Dermatol Venereol*, 2015;142:S590-591. En cours de publication *Br J Dermatol* 2017.
3. Reygagne P. Androgenetic alopecia: What's new in the last two years? *Ann Dermatol Venereol*, 2016;143(12S):S93-S94.
4. Kretzschmar K, Cottle DL, Schweiger PJ *et al.* The Androgen Receptor Antagonizes Wnt/β-Catenin Signaling in Epidermal Stem Cells. *J Invest Dermatol*, 2015;135:2753-2763.
5. Adhikari K, Fuentes-Guajardo M, Quinto-Sánchez M *et al.* A genome-wide association scan implicates DCHS2, RUNX2, GLI3, PAX1 and EDAR in human facial variation. *Nat Commun*, 2016;7:11616.
6. Harries M, Tosti A, Bergfeld W *et al.* Towards a consensus on how to diagnose and quantify female pattern hair loss – The 'female pattern hair loss severity index (FPHL-SI)'. *J Eur Acad Dermatol Venereol*, 2016;30:667-676.
7. Kovacevic M, Goren A, Shapiro J *et al.* Prevalence of hair shedding among women. *Dermatol Ther*, 2017;30. doi: 10.1111/dth.12415. Epub 2016 Oct 6.
8. McDonald KA, Shelley AJ, Colantonio S *et al.* Hair pull test: Evidence-based update and revision of guidelines. *J Am Acad Dermatol*, 2017;76:472-477.
9. Ali AK, Heran BS, Etminan M. Persistent Sexual Dysfunction and Suicidal Ideation in Young Men Treated with Low-Dose Finasteride: A Pharmacovigilance Study. *Pharmacotherapy*, 2015;35:687-695.
10. Hagberg KW, Divan HA, Nickel JC *et al.* Risk of Incident Antidepressant-Treated Depression Associated with Use of 5-α-Reductase Inhibitors Compared with Use of α-Blockers in Men with Benign Prostatic Hyperplasia: A Population-Based Study Using the Clinical Practice Research Datalink. *Pharmacotherapy*, 2017. doi: 10.1002/phar.1925. [Epub ahead of print].
11. Traish AM, Melcangi RC, Bortolato M *et al.* Adverse effects of 5α-reductase inhibitors: What do we know, don't know, and need to know? *Rev Endocr Metab Disord*, 2015;16:177-198.
12. Cauci S, Chiriacò G, Cecchin E *et al.* Androgen Receptor (AR) Gene (CAG)n and (GGN)n Length Polymorphisms and Symptoms in Young Males With Long-Lasting Adverse Effects After Finasteride Use Against Androgenic Alopecia. *Sex Med*, 2017;5:e61-e71.
13. Motofei IG, Rowland DL, Manea M *et al.* Safety Profile of Finasteride: Distribution of Adverse Effects According to Structural and Informational Dichotomies of the Mind/Brain. *Clin Drug Investig*, 2017. doi: 10.1007/s40261-017-0501-8. [Epub ahead of print].

L'Année thérapeutique

14. Motofei IG, Rowland DL, Georgescu SR *et al.* Finasteride adverse effects in subjects with androgenic alopecia: A possible therapeutic approach according to the lateralization process of the brain. *J Dermatolog Treat*, 2016;27:495-497.
15. Motofei IG, Rowland DL, Georgescu SR *et al.* Post-Finasteride Adverse Effects in Male Androgenic Alopecia: A Case Report of Vitiligo. *Skin Pharmacol Physiol*, 2017;30:42-45.
16. Liu L, Zhao S, Li F *et al.* Effect of 5α-Reductase Inhibitors on Sexual Function: A Meta-Analysis and Systematic Review of Randomized Controlled Trials. *J Sex Med*, 2016;13:1297-1310.
17. Hagberg KW, Divan HA, Persson R *et al.* Risk of erectile dysfunction associated with use of 5-α reductase inhibitors for benign prostatic hyperplasia or alopecia: population based studies using the Clinical Practice Research Datalink. *BMJ*, 2016;354:i4823.
18. Hagberg KW, Divan HA, Fang SC *et al.* Risk of gynecomastia and breast cancer associated with the use of 5-alpha reductase inhibitors for benign prostatic hyperplasia. *Clin Epidemiol*, 2017;9:83-91.
19. Tsunemi Y, Irisawa R, Yoshiie H *et al.* ARI114264 Study Group. Long-term safety and efficacy of dutasteride in the treatment of male patients with androgenetic alopecia. *J Dermatol*, 2016;43:1051-1058.
20. Choi GS, Kim JH, Oh SY *et al.* Safety and Tolerability of the Dual 5-Alpha Reductase Inhibitor Dutasteride in the Treatment of Androgenetic Alopecia. *Ann Dermatol*, 2016;28:444-450.
21. Shanshanwal SJ, Dhurat RS. Superiority of dutasteride over finasteride in hair regrowth and reversal of miniaturization in men with androgenetic alopecia: A randomized controlled open-label, evaluator-blinded study. Indian *J Dermatol Venereol Leprol*, 2017;83:47-54.
22. Chung HC, Lee S, Lee WS. Long-term efficacy and safety of the dual 5-alpha reductase blocker dutasteride on male androgenetic alopecia patients. *J Dermatol*, 2016. doi: 10.1111/1346-8138.13710 [Epub ahead of print].
23. Arif T, Dorjay K, Adil M *et al.* Dutasteride in androgenetic alopecia: An update. *Curr Clin Pharmacol*, 2017. doi: 10.2174/1574884712666170310111125. [Epub ahead of print].
24. Sinclair R. Treatment of monilethrix with oral minoxidil. *JAAD Case Rep*, 2016;26:2:212-215.
25. Yang X, Thai KE. Treatment of permanent chemotherapy-induced alopecia with low dose oral minoxidil. *Australas J Dermatol*, 2015 May 13. doi: 10.1111/ajd.12350. [Epub ahead of print]
26. Vañó-Galván S, Camacho F. New Treatments for Hair Loss. *Actas Dermosifiliogr*, 2017;108:221-228.
27. Caserini M, Radicioni M, Leuratti C *et al.* Effects of a novel finasteride 0.25% topical solution on scalp and serum dihydrotestosterone in healthy men with androgenetic alopecia. *Int J Clin Pharmacol Ther*, 2016;54:19-27.
28. Borhan R, Gasnier C, Reygagne P. Autologous platelet rich plasma as a treatment of male androgenic alopecia : Study of 14 cases. *J Clin Exp Dermatol Research*, 2015;6:4.
29. Mapar MA, Shahriari S, Haghighizadeh MH. Efficacy of platelet-rich plasma in the treatment of androgenetic (male-patterned) alopecia: A pilot randomized controlled trial. *J Cosmet Laser Ther*, 2016;18:452-455.
30. Puig CJ, Reese R, Peters M. Double-Blind, Placebo-Controlled Pilot Study on the Use of Platelet-Rich Plasma in Women With Female Androgenetic Alopecia. *Dermatol Surg*, 2016;42:1243-1247.
31. Giordano S, Romeo M, Lankinen P. Platelet-rich plasma for androgenetic alopecia: Does it work? Evidence from meta analysis. *J Cosmet Dermatol*, 2017. doi: 10.1111/jocd.12331. [Epub ahead of print].
32. Ayatollahi A, Hosseini H, Gholami J *et al.* Platelet rich plasma for treatment of non-scarring hair loss: systematic review of literature. *J Dermatolog Treat*, 2017:1-8. doi: 10.1080/09546634.2017.1303571 [Epub ahead of print].
33. Gupta AK, Foley KA. A Critical Assessment of the Evidence for Low-Level Laser Therapy in the Treatment of Hair Loss. *Dermatol Surg*, 2017;43:188-197.
34. Friedman S, Schnoor P. Novel Approach to Treating Androgenetic Alopecia in Females With Photobiomodulation (Low-Level Laser Therapy). *Dermatol Surg*, 2017. doi:10.1097/DSS.0000000000001114 [Epub ahead of print].
35. Fertig R, Tosti A. Frontal fibrosing alopecia treatment options. *Intractable Rare Dis Res*, 2016;5:314-315.
36. Miteva M, Tosti A. Flame Hair. *Skin Appendage Disord*, 2015;1:105-109.
37. LaSenna C, Miteva M. Special Stains and Immunohistochemical Stains in Hair Pathology. *Am J Dermatopathol*, 2016;38:327-337.
38. Kolivras A, Thompson C. Distinguishing diffuse alopecia areata (AA) from pattern hair loss (PHL) using CD3+ T cells. *J Am Acad Dermatol*, 2016;74:937-944.
39. Elela MA, Gawdat HI, Hegazy RA *et al.* B cell activating factor and T-helper cells: possible synergistic culprits in the pathogenesis of alopecia areata. *Arch Dermatol Res*, 2016;308:115-121.
40. Shreberk-Hassidim R, Ramot Y, Gilula Z *et al.* A systematic review of pulse steroid therapy for alopecia areata. *J Am Acad Dermatol*. 2016;74:372-4.e1-5.
41. Vañó-Galván S, Hermosa-Gelbard Á, Sánchez-Neila N *et al.* Pulse corticosteroid therapy with oral dexamethasone for the treatment of adult alopecia totalis and universalis. *J Am Acad Dermatol*. 2016;74:1005-7.
42. Seo J, Lee YI, Hwang S, Zheng Z *et al.* Intramuscular triamcinolone acetonide: An undervalued option for refractory alopecia areata. *J Dermatol*. 2016 Jul 23. doi: 10.1111/1346-8138.13533. [Epub ahead of print]
43. Lamb RC, Young D, Holmes S. Retrospective review of diphencyprone in the treatment of alopecia areata. *Clin Exp Dermatol*, 2016;41:352-8.
44. Loi C, Starace M, Piraccini BM. Alopecia areata (AA) and treatment with simvastatin/ezetimibe; experienced of 20 patients. *J Am Acad Dermatol*, 2016;74:e99-100.
45. Anuset D, Perceau G, Bernard P *et al.* Efficacy and safety of methotrexate combined with low to moderate dose corticosteroids for severe alopecia areata. *Dermatology*, 2016 Jan 7 [Apub ahead of print].
46. Shreberk-Hassidim R, Ramot Y, Zlotogorski A. Janus kinase inhibitors in dermatology: A systematic review. *J Am Acad Dermatol*, 2017;76:745-753.e19.
47. Damsky W, King BA. JAK inhibitors in dermatology: The promise of a new drug class. *J Am Acad Dermatol*, 2017;76:736-744.
48. Kennedy Crispin M, Ko J, Craiglow BG *et al.* Safety and efficacy of the Jak Inhibitor tofacitinib citrate in patients with alopecia areata. *JCI Insight*, 2016;1:e89776.
49. Liu LY, Craiglow BG, Dai Feng *et al.* Tofacitinib for the treatment of severe alopecia areata and variants: a study of 90 patients. *J Am Acad Dermatol*, 2017;76:22-28.
50. Anzengruber F, Maul JT, Kamarachev J *et al.* Transient Efficacy of Tofacitinib in Alopecia Areata Universalis. *Case Rep Dermatol*, 2016;8:102-106.
51. Craiglow BG, Liu LY, King BA. Tofacitinib for the treatment alopecia areata and variants in adolescent. *J Am Acad Dermatol*, 2017;76:29-32.

52. Mackay-Wiggan J, Jabbari A, Nguyen N *et al.* Oral ruxolitinib induces hair regrowth in patients with moderate-to-severe alopecia areata. *JCI Insight*, 2016;1:e89790.
53. Harris JE, Rashighi M, Nguyen N *et al.* Rapid skin repigmentation on oral ruxolitinib in a patient with coexistent vitiligo and alopecia areata (AA). *J Am Acad Dermatol*, 2016;74:370-371.
54. Vandiver A, Girardi N, Alhariri J *et al.* Two cases of alopecia areata treated with ruxolitinib: a discussion of ideal dosing and laboratory monitoring. *Int J Dermatol*, 2017. doi: 10.1111/ijd.13598. [Epub ahead of print].
55. Di Lernia V, Bardazzi F. Profile of tofacitinib citrate and its potential in the treatment of moderate-to-severe chronic plaque psoriasis. *Drug Des Devel Ther*, 2016;10:533-539.
56. Craiglow BG, Tavares D, King BA. Topical ruxolutinib for the treatment of alopecia universalis. *JAMA Dermatol*, 2016;152:490-491.
57. Samorano LP, Torezan LA, Sanches JA. Evaluation of the tolerability and safety of a 0,015% ingenol mebutate gel compared to 5% 5-fluorouracil cream for the treatment of facial actinic keratosis: a prospective randomized trial. *J Eur Acad Dermatol Venereol*, 2015;29:1822-1827.
58. Erlendsson AM, Karmisholt KE, Haak CS *et al.* Topical clobetasol propionate has noinfluence on inflammation or efficacy after ingenol mebutate treatment of grade I-III actinic keratoses. Poster. Annual AAD Congress. March 20-24, 2015. San Francisco, USA.
59. Garbe K, Basset-Seguin N, Poulin Y *et al.* Safety of follow-up field application of ingenol mebutate 0,015% gel for actinic keratoses on face and scalp. Poster 604. 73rd Annual AAD Congress. March 20-24, 2015. San Francisco, USA.
60. Eginli A, Dothard E, Bagayoko CW *et al.* A Retrospective Review of Treatment Results for Patients With Central Centrifugal Cicatrical Alopecia. *J Drugs Dermatol*, 2017;16:317-320.
61. Herskovitz I, Miteva M. Central centrifugal cicatricial alopecia: challenges and solutions. *Clin Cosmet Investig Dermatol*, 2016;9:175-181.
62. Marquez-Garcia A, Camacho FM. Tratamiento de la alopecia frontale fibrosante: pioglitazonas. *Monogr Dermatol*, 2016;29:66-76.
63. Mesinkovska NA, Tellez A, Dawes D *et al.* The use of pioglitazone in the treatment of lichen planopilaris. *J Am Acad Dermatol*, 2015;72:355-356.
64. Webster G. Failure of lichen planopilaris to respond to ustekinumab. *Dermatol Online J*, 2015;21. pii: 13030/qt30z76472.
65. Jayasekera PS, Walsh ML, Hurrell D *et al.* Case report of lichen planopilaris occuring in a pediatric patient receiving a tumor necrosis factor a inhibitor and a review of the literature. *Pediatr Dermatol*, 2016;33:e143-146.
66. Eginli AN, Bagayoko CW, McMichael AJ. A case of frontal fibrosing alopecia in a patient with primary biliary cirrhosis and polymyalgia rheumatica. *Skin Appendage Disord*, 2016;2:79-82.
67. Atarguine H, Hocar O, Hamdaoui A *et al.* Frontal fibrosing alopecia: Report on three pediatric cases. *Arch Pediatr*, 2016;23:832-835.
68. Aldoori N, Dobson K, Holden CR *et al.* Frontal Fibrosing Alopecia – Possible Association with Leave-on Facial Skin Care Products and Sunscreens; A Questionnaire Study. *Br J Dermatol*, 2016;175:762-767.
69. Gavioli CFB, Lóta PR, Avelar AMA *et al.* Frontal Fibrosing Alopecia Etiology: Do Environmental and Behavioral Factors Play a Role? 9th World Congress of Hair Research. Miami, Florida. 18-21 November, 2015.
70. Fonda-Pascual P, Saceda-Corralo D, Moreno-Arrones OM *et al.* Frontal fibrosing alopecia and environment: may tobacco be protective? *J Eur Acad Dermatol Venereol*, 2017;31:e98-e99.
71. Donovan JC. Finasteride-mediated hair regrowth and reversal of atrophy in a patient with frontal Fibrosing alopecia. *JAAD Case Rep*, 2015;1:353-355.
72. Tziotzios C, Fenton DA, Stefano CM *et al.* Finasteride is of uncertain utility in treating frontal fibrosing alopecia. *J Am Acad Dermatol*, 2016;74:e73-74.
73. Fertig R, Tosti A. Frontal fibrosing alopecia treatment options. *Intractable Rare Dis Res*, 2016;5:314-315.
74. Elloudi S, Gallouj S, Meziane M *et al.* Frontal fibrosing alopecia: a prospective study of 20 cases. *Ann Dermatol Venereol*, 2017. pii:S0151-9638(17)30071-6.
75. Burillo-Martinez S, Maroñas-Jimenez L, Palencia-Pérez SI *et al.* Failure of photodynamic therapy (PDT) in 3 patients with folliculitis decalvans. *J Am Acad Dermatol*, 2016;74:e69-70.
76. Miguel-Gómez L, Vañó-Galván S, Pérez-García B. Reply: Treatment of folliculitis decalvans with photodynamic therapy. *J Am Acad Dermatol*, 2016;74:e71.
77. Wang TS, Tsai TF. Managing Scalp Psoriasis: An Evidence-Based Review. *Am J Clin Dermatol*, 2017;18:17-43.
78. Lin CH, Chang SH, Fang JY. Recent advances using phosphodiesterease 4 (PDE4) inhibitors to treat inflammatory disorders : animal and clinical studies. *Current Drug Therapy*, 2016;11:21-40.
79. Nguyen CM, Leon A, Danesh *et al.* Improvement of Nail and Scalp Psoriasis Using Apremilast in Patients With Chronic Psoriasis: Phase 2b and 3, 52-Week Randomized, Placebo-Controlled Trial Results. *J Drugs Dermatol*, 2016;15:272-276.
80. Rich P, Gooderham M, Bachelez H *et al.* Aprelimast, an oral phosphodiesterase 4 inhibitor in patients with difficult-to trat nail and scalp psoriasis; results of 2 phase III randomized controlled trials (ESTEEM 1 and ESTEEM 2). *J Am Acad Dermatol*, 2016;74:134-42.

L'auteur a été consultant, orateur ou investigateur pour les laboratoires Celgene, Ducray, Expanscience, Léo, L'Oréal recherche, Pierre Fabre Dermatologie, Vichy et Sisley.

L'Année thérapeutique

Quoi de neuf en pathologies tumorales cutanées ?

S. MONESTIER, C. GAUDY-MARQUESTE
Service de Dermatologie et d'Oncodermatologie, Hôpital de la Timone, MARSEILLE.

Mélanome

L'observation et l'épidémiologie nous avaient appris depuis longtemps que le mélanome était une maladie hétérogène. Le démembrement du mélanome a été officialisé par la biologie moléculaire, avec la découverte des mutations *BRAF* (et autres), et l'on n'a plus juré que par la médecine personnalisée. L'arrivée de l'immunothérapie, théoriquement indépendante du statut moléculaire, nous a fait espérer un "traitement pour tous". Hélas, on observe avec le temps que le mélanome est encore plus complexe qu'on ne le croit, et qu'en fonction des situations et de paramètres pas toujours bien identifiés (expression de PDL1, lymphocytes activés, cellules myéloïdes suppressives, etc.), nous allons aussi devoir "personnaliser" les immunothérapies !

En 2016, les publications sur le mélanome ont été riches en données de la vie réelle, plus exploitables au quotidien que les essais thérapeutiques très "formatés" qui excluent environ 30 % des patients. Il a également été beaucoup question de l'optimisation de la gestion des effets indésirables (EI) des immunothérapies, ce qui reflète l'usage désormais massif de ces nouveaux agents dans la prise en charge du mélanome métastatique, mais également dans d'autres cancers.

Enfin, avec l'arrivée des combinaisons d'immunothérapie (AMM européenne en avril 2016 pour l'association ipilimumab + nivolumab), le questionnement se poursuit sur la capacité de notre système de santé à assurer de façon pérenne le financement de ces traitements qui s'additionnent.

Épidémiologie, recommandations et traitement chirurgical

Le café protège-t-il du mélanome ?

La consommation de café a pu être associée à une réduction du risque de certains cancers (prostate, endomètre, colon), mais son association avec le risque de mélanome reste controversée. Le café, riche en substances bioactives, pourrait jouer un rôle protecteur dans le mécanisme de stress oxydatif. En 2016, deux méta-analyses chinoises ont relancé le débat en trouvant une association inverse entre la consommation globale de café et le risque de mélanome mais sans association avec le décaféiné [1, 2]. Toutefois, les auteurs encouragent à la prudence car, en plus de la difficulté à identifier de potentiels facteurs confondants, ils ont constaté une réelle hétérogénéité des études en termes de lieu géographique, de mode et de seuils de consommation du café.

Marges d'exérèse étroites : méfiance ?

Les résultats à long terme (suivi médian de 8,8 ans) d'un essai randomisé débuté en 1992, comparant des marges d'exérèse de 1 cm *versus* 3 cm pour 900 mélanomes de plus de 2 mm d'épaisseur, ne montrent pas de différence de survie globale mais une moins bonne survie spécifique liée au mélanome pour les marges étroites à 1 cm (HR : 1,24 ; p = 0,041) [3]. Les auteurs attribuent cette différence de survie au moins bon contrôle de la maladie locale et régionale en cas de marges étroites. Ils recommandent donc de ne pas pratiquer de marges de 1 cm pour les mélanomes de plus de 2 mm. Ces résultats vont un peu à l'encontre de la tendance actuelle à une réduction des marges dans les *guidelines*. Une méta-analyse récente, reprenant les données de 6 essais totalisant plus de 4 200 patients (incluant l'article sus-cité), va également dans le sens d'une évolution plutôt péjorative des mélanomes traités avec des marges "étroites" (1-2 cm) [4]. À noter que ces procédures ont été réalisées à une époque où la recherche du ganglion sentinelle (GS) n'était pas pratiquée en routine, d'où une possibilité de déséquilibre méconnu entre les bras.

Faut-il ne pas faire de curage post-micrométastases ganglionnaires ? Prudence…

La pratique du ganglion sentinelle dans le mélanome reste un sujet de controverse, mais elle s'est généralisée du fait de son puissant intérêt pronostique et

reste incontournable dans les essais cliniques. La chirurgie de curage post-GS positif est remise en cause par une vaste étude multicentrique allemande de phase III portant sur plus de 1 200 patients avec atteinte micrométastatique du GS [5]. Les patients étaient randomisés en deux bras : soit curage, soit observation. Deux tiers des patients avaient une atteinte micrométastatique ≤ 1 mm. Avec un suivi médian de 35 mois, il n'était pas observé de différence de survie sans métastase à distance (critère de jugement principal), ni de survie globale entre les deux groupes. La fréquence des EI de grade 3-4 était de 14 % en cas de curage. Ces résultats sont néanmoins à interpréter avec précaution pour plusieurs raisons :
– l'essai a été arrêté prématurément pour recrutement lent ;
– seulement 39 % des patients (soit 483 patients) ont été randomisés (dont 1/3 par refus du bras de randomisation) ;
– la proportion d'atteinte inframillimétrique du GS (66 % des patients) avait été sous-estimée lors du calcul d'effectif ;
– les caractéristiques des patients ayant refusé ou pour lesquels le motif de non-randomisation n'était pas connu étaient légèrement différentes (plus de patients âgés et avec une charge tumorale plus importante).

Pour ces raisons, il convient d'être prudent et le rapport bénéfice/risque du curage post-GS doit toujours être discuté avec le patient.

● Mise à jour des recommandations françaises pour le mélanome aux stades I-III

Sous l'égide de la Société Française de Dermatologie (SFD), une actualisation des recommandations françaises sur la prise en charge du mélanome de stade I à III est parue en 2016 [6]. En voici les points clés :
– pas de remise en cause des marges par rapport aux recommandations de 2005 ;
– proposition de discussion en RCP de la radiothérapie et de l'imiquimod dans les mélanomes lentigineux non opérables ;
– poursuite du curage immédiat si GS positif (avis d'expert) ;
– le seul traitement systémique adjuvant qui se discute est l'interféron (IFN) (non pégylé) à faible dose ; IFN à forte dose non recommandé (grade B) ;
– analyse du GS non recommandée si < 1 mm (grade A) ; optionnelle si > 1 mm ; à proposer si essai clinique adjuvant ;
– radiothérapie adjuvante post-curage positif : option à discuter en RCP si rupture ou 3 ganglions atteints ou ganglion > 3 cm (grade B) ;
– indications de la consultation d'oncogénétique : 2 mélanomes invasifs avant 75 ans chez les apparentés du 1er ou 2nd degré ; mélanome cutané + autre cancer tel que mélanome oculaire, pancréas, rein, mésothéliome ou tumeur du système nerveux central ;
– actualisation des recommandations de suivi (***tableau I***).

Traitement adjuvant

● Ipilimumab 10 mg/kg en adjuvant : augmentation de la survie, mais à quel(s) prix ?

Les résultats de survie sans progression de ce vaste essai de phase III, comparant l'ipilimumab (IPI) 10 mg/kg au placebo dans des mélanomes de stade III opérés, avaient montré en 2015 une réduction significative de 25 % du risque de récidive pour le bras IPI. Ces résultats préliminaires avaient d'ailleurs permis dès 2015 l'obtention d'une autorisation de mise sur le marché (AMM) aux États-Unis en situation adjuvante. Compte tenu d'une toxicité et d'un coût non négligeables, les résultats de survie globale étaient très attendus. Avec un suivi médian de 5,3 ans [7], on observe également un bénéfice en termes de

Recommandations de prise en charge du mélanome de stade I à III - Synopsis

		Stade IA-IB	Stade IIA-IIB	Stade IIC-IIIA	Stade IIIB-IIIC
Bilan initial	Examen clinique complet				
	Échographie ganglionnaire				
	Scanner TAPC ou PET Scan				
Suivi	Examen clinique	• 2 fois/an, 3 ans • 1 fois/an, à vie	• 2 à 4 fois/an, 3 ans • 1 fois/an, à vie	• 4 fois/an, 3 ans • 2 à 4 fois/an, 2 ans • 1 fois/an, à vie	• 4 fois/an, 3 ans • 2 à 4 fois/an, 2 ans • 1 fois/an, à vie
	Dermoscopie				
	Échographie ganglionnaire (site de drainage)		• 2 à 4 fois/an, 3 ans	• 2 à 4 fois/an, 3 ans	• 4 fois/an, 3 ans
	Scanner TAPC ou PET Scan				• 2 fois/an, 3 ans
	Éducation autodépistage				
	Photoprotection				

Tableau I : Recommandations SFD 2016 pour le suivi des mélanomes de stade I à III. **En vert :** recommandé ; **en rose :** en option.

L'Année thérapeutique

taux de survie à 5 ans : 65 % pour le bras IPI contre 54 % pour le placebo, soit une réduction du risque de décès de 28 % (HR : 0,72 ; IC 95 % : 0,58-0,88 ; p = 0,001). Le bénéfice était observé quels que soient les sous-groupes : atteinte microscopique ou macroscopique. Néanmoins, le prix à payer était une toxicité notable : 5 patients décédés d'un EI immun et 54 % d'EI de grade 3-4 (*versus* quand même 26 % pour le placebo), ce qui est supérieur aux chiffres de toxicité obtenus en phase métastatique, laissant ainsi penser qu'aux stades précoces le système immunitaire est plus réactif qu'au stade avancé. 40 % des patients avaient dû arrêter le traitement avant la phase de maintenance. À noter que la dose d'ipilimumab est supérieure à celle utilisée au stade métastatique (3 m/kg) et que le patient recevait un traitement d'entretien trimestriel pendant 3 ans. L'arrivée prochaine (2018 ?) de résultats d'essais évaluant d'autres molécules en situation adjuvante (BRAFi + MEKi, anti-PD1) nous aidera peut-être à mieux nous positionner pour nos patients.

Mélanome métastatique

● Bientôt des biomarqueurs utiles dans l'immunothérapie ? ou le retour en force des LDH ?

Avec le développement de molécules toujours plus coûteuses et potentiellement toxiques, trouver des marqueurs prédictifs de réponse ou de risque de toxicité devient crucial, non seulement pour le patient mais aussi pour la collectivité qui finance ces molécules onéreuses. Une revue récente fait le point sur les différents biomarqueurs impliqués dans les traitements par inhibiteurs de *checkpoints* mais illustre l'imperfection de ces marqueurs et la difficulté à les exploiter en pratique pour guider les décisions thérapeutiques [8]. Certains marqueurs simples, réalisables à la *baseline*, semblent ressortir de façon récurrente comme pertinents (taux de LDH bas, taux de lymphocytes ou d'éosinophiles élevés), mais les modèles combinant ces facteurs restent à valider [9].

● Pembrolizumab : une grosse étude de phase I multiforme mais des résultats consistants et une AMM en 1re ligne chez les patients avec mutation *BRAF*

L'étude KEYNOTE-001 est une étude de phase Ib multicohorte rassemblant 655 patients atteints de mélanome, naïfs ou prétraités, randomisés ou non, recevant en ouvert différents schémas et différentes doses de pembrolizumab (10 ou 2 mg/kg) en monothérapie. L'analyse poolée sur 581 patients avec maladie mesurable à la *baseline* est publiée dans le *JAMA* [10], avec un suivi médian de 21 mois. La survie à 1 an était de 66 % (73 % pour le groupe de 152 patients naïfs), la survie à 2 ans était de 49 % (60 % pour les naïfs). En analyse centralisée selon les critères RECIST 1.1, le taux de réponse globale était de 33 % dans la population globale, de 45 % pour les patients naïfs et de 29 % pour les patients traités par IPI. Le taux de réponse complète était de 8 %. Chez les patients naïfs, on n'observait pas de différence de réponse suivant le statut *BRAF*. Le taux de patients ayant eu au moins un EI de grade 3 ou 4 était de 14 %, mais seulement 4 % des patients avaient dû arrêter le traitement à cause d'un EI lié au traitement.

Une actualisation de cette étude présentée à l'ASCO (congrès de l'*American Society of Clinical Oncology*) en 2016, avec un suivi de 32 mois, montrait une survie à 3 ans de 40 % (45 % pour les naïfs).

La grande complexité et hétérogénéité de cette étude *"tutti frutti"* est en partie à l'origine de la différence d'ASMR (amélioration du service rendu) attribuée par l'ANSM (Agence nationale de sécurité du médicament et des produits de santé) au pembrolizumab (ASMR IV) par rapport au nivolumab (ASMR III), mais le collège de la HAS (Haute Autorité de Santé) stipule en mai 2016 que cette *"différence d'appréciation ne doit pas entraîner de différence d'accès aux patients"* aux deux molécules. Enfin, depuis fin 2016, le pembrolizumab dispose d'une AMM en 1re ligne chez les patients avec mutation *BRAF*.

Rappelons qu'il existe, pour les anti-PD1 en monothérapie, des variations notables des chiffres de survie à 2 ans suivant la ligne de traitement, la population concernée, le statut *BRAF*, etc. Ainsi :
– pour le nivolumab, variation de 58 % (MM naïfs et BRAF *wild-type*) à 47 % (phase I, patients sévères et prétraités) ;
– pour le pembrolizumab, variation de 60 % (phase I naïfs), 55 % (phase III en 1re ou 2e ligne, IPI-naïfs) à 49 % (phase I *"tutti frutti"*) (***tableau II***).

		SG 1 an	SG 2 ans	SG 3 ans
PEMBROLIZUMAB				
KEYNOTE-001 (Ph. I) tous	N = 655 (581 évaluables)	66 %	49 %	40 %
KEYNOTE-001 (Ph. I) naïfs	N = 152	72 %	60 %	45 %
KEYNOTE-006 (Ph. III)	1re/2e ligne, IPI naïfs 10 mg/kg q2w/q3w N = 556	68-74 %	55 %	
NIVOLUMAB				
CA 209-003 (Ph. I)	Prétraités N = 107	62 %	43 %	OS 5 ans : 35 %
CheckMate-066 (Ph. III)	Naïfs, BRAF *wild-type* N = 210	71 %	58 %	

Tableau II : récapitulatif des données de survie des anti-PD1 en monothérapie. SG : survie globale.

● Les anti-PD1 sont-ils efficaces dans les mélanomes oculaires ? Très peu !

Le mélanome oculaire s'apparente à une maladie orpheline : sa rareté, ses caractéristiques moléculaires et son environnement immunitaire distincts l'excluent généralement des essais cliniques et le rendent inaccessible à tout traitement innovant. Ces tumeurs n'ont généralement pas de mutation *BRAF* ou *NRAS*, mais 90 % ont une mutation *GNAQ* ou *GNA11*. La charge mutationnelle est souvent basse et l'expression de PDL1 faible. Avec l'accès aux anti-PD1 en ATU (autorisation temporaire d'utilisation) et en AMM, nous disposons actuellement de données de la "vraie vie" particulièrement représentées cette année à l'ASCO, y compris dans le mélanome oculaire où les thérapies ciblées (MEK ou Akt PKC inhibiteurs) sont plutôt décevantes.

Une large série rétrospective multicentrique américaine de 58 mélanomes oculaires de stade IV traités par anti-PD1 (pembrolizumab 68 %, nivolumab 29 %) ou anti-PDL1 (atezolizumab 4 %) a été publiée [11]. La population non "sélectionnée" avait des caractéristiques péjoratives classiques : 90 % des patients avaient des métastases hépatiques, 71 % des LDH élevées et 86 % avaient déjà reçu un traitement antérieur (de l'ipilimumab pour 63 % d'entre eux). Sur les 56 patients évaluables, le taux de réponse objective était seulement de 3,6 % et le pourcentage de patients stables était de 9 %. La médiane de SSP (survie sans progression) était de 2,6 mois et la médiane de survie de 7,6 mois. Il n'était pas observé de toxicité inattendue (12 % d'effets indésirables de grade 3 classiques), notamment pas de surtoxicité hépatique. Les anti-PD1 en monothérapie, tout comme l'ipilimumab (taux de réponse de 0 à 7 % dans le mélanome oculaire), ne semblent pas être la réponse adaptée à cette catégorie définitivement à part dont il importe de mieux cerner les mécanismes de résistance. Malgré sa rareté, plus d'une vingtaine d'essais thérapeutiques sont en cours dans le mélanome oculaire.

● Les anti-PD1 sont-ils efficaces dans les mélanomes muqueux et acraux ? Oui…

Les mélanomes muqueux et acraux représentent moins de 10 % des mélanomes. Leur épidémiologie et leur profil moléculaire sont différents : généralement pas de mutation *BRAF* ou *NRAS* et charge mutationnelle plus faible. Même s'ils sont parfois inclus dans des essais thérapeutiques, nous en savons au final peu sur leurs réponses aux anti-PD1 car elles ne sont pas analysées séparément.

Une étude rétrospective multicentrique américaine [12] a permis d'identifier 35 mélanomes muqueux (MM) et 25 mélanomes acraux (ALM) traités par anti-PD1 en monothérapie dans des essais cliniques ou en ATU, pour la plupart prétraités (85 %, dont 77 % par ipilimumab). Le taux de réponse globale pour les ALM (32 %) était assez proche des taux retrouvés dans le mélanome cutané, mais un peu moins bon pour les MM (23 %). Le profil de tolérance n'était pas différent de celui des mélanomes cutanés : seulement 3 % des patients ont dû arrêter l'anti-PD1 pour toxicité. À noter que les caractéristiques des deux populations étaient assez différentes : ainsi, dans les MM, on comptait plus de femmes, plus de métastases hépatiques et plus d'antécédents de réponse à l'ipilimumab. On retrouve un taux de réponse identique de 23 % dans une étude poolée de 86 patients avec MM traités par nivolumab en monothérapie [13]. Dans la même publication, le taux de réponse chez 35 MM traités par combinaison IPI + nivolumab était de 37 %, contre 60 % pour les 326 mélanomes cutanés.

Ces données sont plus encourageantes que celles sur les mélanomes oculaires, alors que ces catégories partagent une faible charge mutationnelle. À la charge mutationnelle s'ajoutent vraisemblablement d'autres facteurs du micro-environnement pour expliquer ces différences de réponses.

● Peut-on traiter par immunothérapie des mélanomes avec maladie auto-immune ? Oui, mais en concertation avec le patient

Les patients dysimmunitaires sont systématiquement exclus des essais thérapeutiques d'immunothérapies. Par conséquent, dans la "vraie vie", il est difficile d'informer précisément un patient des risques encourus par la mise sous immunothérapie pour un mélanome métastatique. Deux études rétrospectives publiées en 2016 ont permis de rassembler des données de patients atteints de maladie auto-immune (MAI) traités :

>>> Soit par ipilimumab [14] : étude multicentrique américaine portant sur 30 patients atteints de MAI (6 polyarthrites rhumatoïdes, 5 psoriasis, 6 entéropathies inflammatoires, 2 lupus, 2 sclérodermies et 2 thyroïdites), dont 43 % recevant un traitement immunosuppresseur (stéroïdes à faible dose ou hydroxychloroquine). 50 % des patients ont fait soit une poussée de leur MAI soit un EI auto-immun. 27 % ont eu une poussée de leur MAI nécessitant un traitement par stéroïdes. Seulement 2 patients sur 6 atteints de maladie de Crohn ont eu de la diarrhée (aggravation de leur MAI ou colite sous IPI ?). La fréquence des EI auto-immuns de grade 3 ou 4 classiques sous IPI était de 33 % – ce qui est à peine plus élevé que les chiffres des essais thérapeutiques – et ils étaient réversibles sous stéroïdes ou infliximab. Le taux de réponse globale sous ipilimumab était de 20 % avec une médiane de survie globale de 12,5 mois, ce qui n'est pas négligeable surtout si l'on considère des patients pour la moitié traités par immunosuppresseurs.

>>> Soit par anti-PD1 [15] : sur 52 patients avec MAI majoritairement traités par pembrolizumab, 29 % avaient une MAI cliniquement active et 38 % recevaient un immunosuppresseur (IS). Seulement 38 % avaient eu une poussée de leur MAI nécessitant un IS, la plupart de grade modéré (1 ou 2).

L'Année thérapeutique

Parmi les patients ayant fait une poussée de leur MAI, la majorité avait pu continuer l'anti-PD1 sans interruption (seulement 10 % ont dû l'arrêter). La fréquence des EI immuns n'était pas supérieure à celle des essais (10 % d'EI de grade 3-4). Le taux de réponse global était de 33 %, mais la réponse était moins bonne pour les patients sous IS pour leur MAI : ORR (*Objective response rate*) 15 % contre 44 % (groupes par définition non randomisés et effectifs réduits).

Quelles que soient les limites de ces données, elles nous permettent de mieux discuter avec le patient du rapport bénéfice/risque des immunothérapies dans le double contexte de MAI et de cancer métastatique.

● Les anti-PD1 : un profil de tolérance rassurant, mais des toxicités rares parfois mortelles

Avec la diffusion des immunothérapies au-delà du mélanome, les recommandations sur la gestion des EI fleurissent ainsi que les cas cliniques d'événements rares, imprévisibles et parfois mortels (Guillain-Barré, diabètes fulminants, dermatomyosites, myasthénies, syndromes de Stevens-Johnson, néphrites, etc.). Alors qu'une vigilance particulière envers la cardiotoxicité des thérapies ciblées était de mise, la vigilance pour les atteintes cardiaques sous immunothérapie est très récente [16].

Ainsi, des myocardites, fibroses myocardiques et arrêts cardiaques ont été décrits sans que l'on puisse pour l'instant clairement identifier de marqueur prédictif ou d'éventuels facteurs de risque cardiaque préexistants. Dans les données de pharmacovigilance des essais thérapeutiques, le délai de survenue médian semblait être assez rapide (17 jours) et l'évolution parfois fulgurante. Comme pour les autres EI auto-immuns, le diagnostic précoce et donc le traitement précoce par corticoïdes semblaient cruciaux.

● Peut-on combiner anti-PD1 et radiochirurgie stéréotaxique ? Oui !

Désormais, comme l'atteste l'augmentation de la "file active" de patients traités pour mélanome métastatique, les patients survivent plus longtemps, avec une maladie métastatique résiduelle beaucoup plus souvent contrôlée. Néanmoins, l'efficacité cérébrale n'est toujours pas à la hauteur du contrôle de la maladie extra-cérébrale, même si la survie globale (SG) des patients avec métastases cérébrales a probablement augmenté avec l'accès aux thérapies innovantes : SG médiane évaluée à 7,9 mois dans les essais cliniques et 7,7 mois dans des études de vraie vie pour des chiffres historiques plutôt de l'ordre de 4 à 5 mois. L'association à des traitements cérébraux locaux comme la radiochirurgie stéréotaxique (RCS) est un moyen de pouvoir maintenir une thérapeutique par ailleurs efficace. Une étude monocentrique rétrospective portant sur 160 mélanomes métastatiques traités par nivolumab dans deux protocoles de phase I a identifié 26 patients traités par RCS LINAC (73 lésions traitées) pendant ou dans les 6 mois avant ou après nivolumab [17]. Avec un suivi médian conséquent (9,4 mois), les auteurs ne retrouvaient pas de toxicité cutanée ni de surtoxicité neurologique :
– 1 seul cas de céphalées de grade 2 ;
– parmi les 8 lésions jugées en échec, on notait 7 cas d'œdème et 4 saignements.

Le taux de contrôle local des MC à 1 an était de 85 % et la SG médiane après RCS était de 11,8 mois (dans une population, certes, très hétérogène). Cette étude rétrospective conforte l'expérience que nous avons sur la bonne tolérance de la RCS combinée aux anti-PD1.

● Combinaison IPI + nivolumab *versus* IPI en 1re ligne : premières données de survie à 2 ans

La combinaison anti-CTLA-4 (ipilimumab 3 mg/kg) + anti-PD1 (nivolumab 1 mg/kg) a montré une évidente supériorité sur la monothérapie par ipilimumab en termes de réponses (très rapides), mais au prix d'une surtoxicité immune non négligeable (55 % d'EI de grade 3 ou 4), d'où l'intérêt des données de survie chez ces patients. Les premiers résultats de l'étude randomisée CheckMate-069 avaient été publiés dans le *New England Journal of Medicine* en 2015. Pour les patients BRAF *wild-type* (objectif primaire), le taux de réponse à la combinaison était de 61 % (RECIST 1.1) contre 11 % pour l'IPI. Le taux de réponse complète était de 22 % contre 0 % pour l'IPI. Il est important de noter que la population de cette étude de phase II menée sur 142 patients métastatiques avait des caractéristiques plutôt favorables : patients naïfs, 80 % de PS ECOG à 0, seulement 25 % de patients avec LDH élevées et 45 % de stades M1c. Avec un suivi médian de 2 ans [18], la survie à 1 an dans la combinaison était de 73,4 % et la survie à 2 ans de 63,8 % contre 64,8 % à 1 an et 53,6 % à 2 ans pour l'IPI seul, ce qui est bien supérieur pour l'IPI aux chiffres attendus (25-29 %). En effet, 62 % des patients randomisés en IPI ont ensuite reçu du nivolumab comme traitement suivant et 18 % ont ensuite reçu une combinaison.

Avec une fréquence d'EI de grade 3-4 de 54 % pour la combinaison, deux fois plus de patients arrêtaient la combinaison à cause de la toxicité : 49 % contre 21 % pour l'IPI. Seulement 40 % des patients en combinaison ont été traités en phase de maintenance (nivolumab en monothérapie).

À noter que les premières études de "vraie vie" sur la combinaison IPI + nivolumab aux États-Unis, présentées à l'ASCO 2016, retrouvent des taux d'EI très similaires à ceux des essais cliniques.

● Quelle place pour l'ipilimumab en monothérapie ?

Les taux de réponse et le profil de tolérance des anti-PD1 ont naturellement conduit à une mise en retrait

de l'ipilimumab dans la stratégie thérapeutique. Néanmoins, chez les 60 % de patients non répondeurs aux anti-PD1, *a fortiori* s'ils sont BRAF *wild-type*, la problématique de la deuxième ligne se pose rapidement.

Dans ce contexte, il est utile de connaître la toxicité de la succession anti-PD1-ipilimumab. Une étude de phase II (CheckMate-064) a comparé deux séquences de traitements [19] : nivolumab puis ipilimumab (N → I) comparée à la séquence ipilimumab puis nivolumab (I → N) [19]. 140 mélanomes métastatiques étaient randomisés en deux bras : soit 6 cures de nivolumab (3 mg/kg tous les 15 jours) puis 4 cures d'IPI (3 mg/kg toutes les 3 semaines), soit la séquence inverse IPI puis nivolumab. Après induction, les patients recevaient tous du nivolumab en entretien. Les auteurs retrouvaient une efficacité supérieure de la séquence N → I (réponse 41 % contre 20 % pour I → N à la semaine 25), mais au prix d'une légère surtoxicité en phase d'induction : 50 % d'EI de grade 3 à 5 pour N → I contre 43 % pour I → N. À noter que les populations n'étaient pas strictement comparables, notamment sur le statut PDL1, et que l'objectif principal de l'étude était la tolérance et non l'efficacité. Ces résultats soulignent la toxicité non négligeable des traitements séquentiels, finalement assez proche de celle de la combinaison I + N, sans pour autant en obtenir les taux de réponse.

L'autre question émergente est celle de l'efficacité de l'ipilimumab en cas de progression sous anti-PD1. Une étude rétrospective australienne portant sur 40 patients traités par ipilimumab après progression sous anti-PD1 (1/3 sous nivolumab et 2/3 sous pembrolizumab) montrait 10 % de réponse partielle, 8 % de maladie stable durable (à 6 mois) et 82 % de progression [20]. Le suivi médian était relativement court (12 mois) et l'intervalle médian entre la dernière dose d'anti-PD1 et la 1re cure d'ipilimumab était de 53 jours. Seulement 1 patient sur 2 avait pu recevoir les 4 doses d'IPI, à cause de la toxicité ou de l'altération de l'état général. 35 % des patients avaient développé un EI immun de grade 3-5, le plus fréquent étant la colite (25 % de grade 3-4). Les auteurs attiraient l'attention sur le fait que 7 % des patients avaient développé une pneumopathie immune sévère (grade 3-4) sous ipilimumab, alors que cet EI est très rarement associé à l'ipilimumab. Cette étude semble donc également corroborer le risque accru d'EI auto-immuns sous IPI post-anti-PD1 pour un bénéfice relativement restreint.

● Combinaison BRAFi + MEKi en 1re ligne : une survie globale à 3 ans de 44 %

Plusieurs grosses études ont clairement établi que l'association d'un MEK inhibiteur à un BRAF inhibiteur permettait une augmentation du taux de réponse de l'ordre de 15 % (ORR : environ 70 %), diminuait le risque de décès de 30 %, permettant une survie à 2 ans de l'ordre de 50 %. L'actualisation des données de l'étude COMBI-D nous apporte désormais des données de survie à 3 ans, présentées à l'ASCO en 2016. Dans cette étude de phase III, 423 patients avec mutation *BRAF* naïfs de traitement recevaient soit la combinaison dabrafénib (D) + tramétinib (T), soit D + placebo. La survie globale à 3 ans était de 44 % pour la combinaison D + T *versus* 32 % pour le dabrafénib seul, avec un profil de tolérance inchangé. À noter qu'un *crossover* avait été tardivement réalisé et que la répartition des traitements pris après arrêt de l'étude n'était pas très différente entre les deux bras, hormis un peu plus de patients ayant reçu de l'ipilimumab dans le bras dabrafénib seul. Dans le groupe de patients avec LDH normales, la survie à 3 ans était de 54 %. Des résultats similaires avec l'étude COMBI-V (D + T *versus* vémurafénib) ont été présentés au congrès de l'ESMO en septembre 2016 : 45 % de survie à 3 ans pour D + T *versus* 31 % pour le vémurafénib (attention, 10 % de *crossover* vémurafénib vers D + T). Ces résultats de survie sont récapitulés dans le ***tableau III*** et le ***tableau IV*** rappelle les principales différences de populations entre les trois études COMBI-V, COMBI-D et COBRIM.

Depuis le 1er décembre 2016 – soit près de 3 ans après sa mise à disposition aux États-Unis – le tramétinib est disponible en officine. Le prix mensuel de la combinaison (après une baisse récente du dabrafénib) atteint la somme non négligeable de 11 400 € par mois, soit un coût annuel de 136 700 €, pour un traitement dont on ne sait pas précisément quand l'arrêter, même en situation de réponse complète.

● Thérapies ciblées : que faire en cas de réponse complète ?

Le taux de réponse complète sous BRAFi + MEKi varie de 10 à 16 %, mais la survie à 2 ans chez ces patients est élevée (88 % dans l'étude poolée citée au paragraphe suivant). Se pose alors la question de l'arrêt des thérapies ciblées (TC). Les essais thérapeutiques n'ont pas été conçus pour répondre à cette question puisque les traitements étaient poursuivis jusqu'à progression ou intolérance. Une petite série de 12 patients dans cette situation, issus de plusieurs institutions, montre une récidive pour 50 % des patients dans un délai médian de 6,6 mois après l'arrêt des TC [21]. À noter que 42 % étaient sous BRAFi en monothérapie et 58 % sous BRAFi + MEKi. Le faible effectif n'a pas permis d'identifier de caractéristiques associées à la rechute mais, par exemple, la durée de traitement par TC était très variable : de 1,6 à 21 mois. Ces chiffres, ajoutés à l'expérience de chaque centre, nous incitent à une grande prudence lorsqu'on est en situation de discuter un éventuel arrêt de TC pour réponse complète.

● BRAFi + MEKi : une grande hétérogénéité de bénéfice au sein des patients métastatiques

Une étude poolée de trois essais testant la combinaison dabrafénib (BRAFi) + tramétinib (MEKi) chez 617 patients s'est

L'Année thérapeutique

	D + T (COMBI-D)	D + T (COMBI-V)	V + C (COBRIM)
SG 1 an	74 %(1)	72 %(2)	81 % 9 mois(3)
SG 2 ans	52 %(4)	53 %(5)	48 %(6)
SG 3 ans	44 %(7)	45 %(8)	37,4 %

	D (COMBI-D)	V (COMBI-V)	V (COBRIM)
SG 1 an	68 %(1)	65 %(2)	73 % 9 mois(3)
SG 2 ans	43 %(4)	39 %(5)	38 %(6)
SG 3 ans	32 %(5)	31 %(7)	31 %

1 : Long, *NEJM* 2014 ; 2 : Robert, *NEJM* 2015 ; 3 : Larkin, *NEJM* 2014 ; 4 : Long, *Lancet* 2015 ; 5 : Robert, ESMO 2015 ; 6 : Ascierto, *Lancet Oncol* 2016 ; 7 : Flaherty, ASCO 2016 ; 8 : Robert, ESMO 2016.

Tableau III : Récapitulatif des taux de survie globale dans les trois principales études de combinaisons de thérapies ciblées. **D** : dabrafénib ; **T** : tramétinib ; **V** : vémurafénib ; **C** : cobimétinib ; SG : survie globale.

	COMBI-D	COMBI-V	COBRIM
V600E	85 %	**90 %**	70 %
V600K	15 %	10 %	10-13 %
Stade M1c	66 %	61 %	60 %
LDH > N	35 %	33 %	**56 %**
LDH ≤ N	65 %	67 %	44 %
Pas d'atteinte viscérale	26 %	21 %	22 %
Objectif principal	SSP	SG	SSP
Crossover	Oui (tardif)	Non	Non

Tableau IV : Récapitulatif des principales différences entre les trois études de combinaisons de thérapies ciblées. SG : survie globale ; SSP : survie sans progression.

intéressée (en analyse *post-hoc*) aux facteurs prédictifs de réponse et de survie présents à la *baseline* [22]. On observe malheureusement une grande variabilité de réponse, de survie sans progression et de survie globale, à 1 an et à 2 ans, suivant le taux de LDH, le statut PS ECOG ou le nombre d'organes atteints en début de traitement. Ainsi, on notait une survie à 2 ans de 75 % pour les patients avec LDH normales et moins de 3 organes atteints à la *baseline*, contre 7 % de survie à 2 ans en cas de LDH supérieures à 2 fois la normale. Même après progression, on notait une évolution hétérogène : la survie après progression variait fortement suivant que la progression s'était étendue à d'autres organes extra-cérébraux (survie médiane de 10 mois) ou au cerveau (survie médiane de 4 mois). Il est intéressant de noter qu'on ne retrouvait pas de lien entre la réponse et la survenue d'une fièvre sous D + T.

Cette étude importante pour notre pratique quotidienne va à l'encontre de l'idée répandue selon laquelle la combinaison de TC est à privilégier par rapport à l'immunothérapie en cas de paramètres pronostiques péjoratifs tels que l'élévation des LDH. Elle confirme que des traitements pourtant puissants seront moins efficaces dans une maladie plus agressive, une évidence également rencontrée sous immunothérapie, que ce soit l'ipilimumab ou les anti-PD1.

Carcinome de Merkel

• Les anti-PD1/PDL1 au secours du carcinome de Merkel

En 2016, deux publications confirment l'intérêt des anti-PD1/PDL1 dans le carcinome de Merkel (CM) métastatique dont, jusqu'à présent, le pronostic était aussi effroyable que celui d'un mélanome agressif, et ce malgré les divers régimes de polychimiothérapies proposés. Le fait qu'il s'agisse d'une tumeur à haute charge mutationnelle, souvent PDL1 + et associée à un virus, semblait une bonne raison de miser sur l'immunothérapie.

La première étude publiée dans le *New England Journal of Medicine* [23] portant sur 25 patients de stade III ou IV traités en 1re ligne par pembrolizumab, montrait un taux de réponse de 56 % (4 réponses complètes et 10 réponses partielles). Avec un suivi médian de 33 semaines, le taux de récidive chez les répondeurs était de 14 %. On observait un meilleur taux de réponse chez les CM positifs pour le polyomavirus (MCPyV) : 62 % contre 44 % pour les MCPyV négatifs. En revanche, le marquage PDL1 n'était pas corrélé à la réponse. Le taux d'EI de grade 3-4 était de 15 %.

La 2e étude testant en ouvert l'avélumab (anti-PDL1) chez 88 patients dans une situation plus défavorable (stade IV en 2e ligne après chimiothérapie) a montré un taux de réponse de 31,8 % (dont 9 % de réponses complètes) et une survie globale médiane de 11,3 mois [24]. Le statut viral ou le marquage PDL1 n'était pas corrélé à la réponse. La tolérance était bonne, avec 5 % d'EI de grade 3 et pas d'EI de grade 4. Un amendement permet désormais le recrutement de patients en 1re ligne dans cet essai.

Carcinome basocellulaire

• Une thérapie ciblée pour les syndromes de Gorlin : quel bénéfice ?

Les premiers résultats publiés dans les carcinomes basocellulaires (CBC) avec un inhibiteur de la voie Hedgehog remontent à 2009. Le vismodégib dispose d'une AMM aux États-Unis depuis 2012 et depuis 2013 en Europe dans les CBC localement avancés (CBC-la) ne relevant pas de la chirurgie et dans

les CBC métastatiques, avec des taux de réponse dans les CBC-la variant de 33 % à 66 % suivant les études. Le développement de résistances primaires ou secondaires est mal évalué mais pourrait être de l'ordre de 20 % la 1re année dans les CBC-la.

Bien que le vismodégib soit efficace dans le syndrome de Gorlin, il ne dispose pas d'AMM, l'inconvénient majeur dans une maladie génétique (donc chronique) étant que le maintien au long cours du traitement est limité par la toxicité. Les résultats à long terme d'une étude portant sur 41 patients atteints de nævomatose basocellulaire traités par vismodégib ou placebo (ratio 2/1) jusqu'à 36 mois confirment les tendances de l'analyse intermédiaire publiée en 2012 [25] :
– le vismodégib permet bien une réduction de la taille des CBC existant à la *baseline* et diminue l'apparition de nouveaux CBC, mais la plupart des CBC réapparaissent à l'arrêt du traitement ;
– 50 % des patients ont besoin de 7 mois pour obtenir une réduction de 90 % de leurs CBC ;
– le nombre de CBC résistants au vismodégib est réduit : 2 cas sur plus de 2000 CBC, dont 1 CBC localement avancé ;
– 74 % des patients ont eu des interruptions de traitement ; seuls 17 % des patients ont pu poursuivre le traitement 36 mois ; toutefois, 78 % des patients interrogés préfèrent le vismodégib à la chirurgie ;
– le retraitement s'avère efficace.

Il convient de prévenir les patients quant au risque d'alopécie persistante : pour les patients traités 18 mois en continu, seulement 30 % ont eu une repousse complète des cheveux après 18 mois de suivi post-traitement. À noter que 2 patients étaient décédés de cancers développés pendant l'étude – un carcinome épidermoïde laryngé et un cancer de la prostate – sans que l'on puisse établir ou infirmer le lien entre la progression néoplasique et le vismodégib.

Ces résultats illustrent à nouveau la difficulté d'un traitement efficace mais suspensif et dont la mauvaise tolérance au long cours est à l'origine d'interruptions et d'arrêts de traitement qui ne semblent heureusement pas engendrer beaucoup de résistances. Des modalités d'administration intermittente sont encore en cours d'évaluation.

BIBLIOGRAPHIE

1. Liu J, Shen B, Shi M, Cai J. Higher Caffeinated Coffee Intake Is Associated with Reduced Malignant Melanoma Risk: A Meta-Analysis Study. *PLoS ONE*, 2016;11:e0147056.
2. Wang J, Li X, Zhang D. Coffee consumption and the risk of cutaneous melanoma: a meta-analysis. *Eur J Nutr*, 2016;55:1317-1329.
3. Hayes AJ, Maynard L, Coombes G *et al.* Wide versus narrow excision margins for high-risk, primary cutaneous melanomas: long-term follow-up of survival in a randomised trial. *Lancet Oncol*, 2016;17:184-192.
4. Wheatley K, Wilson JS, Gaunt P *et al.* Surgical excision margins in primary cutaneous melanoma: A meta-analysis and Bayesian probability evaluation. *Cancer Treat Rev*, janv 2016;42:73-81.
5. Leiter U, Stadler R, Mauch C *et al.* Complete lymph node dissection versus no dissection in patients with sentinel lymph node biopsy positive melanoma (DeCOG-SLT): a multicentre, randomised, phase 3 trial. *Lancet Oncol*, 2016;17:757-767.
6. Guillot B, Dalac S, Denis MG *et al.* [Update to the recommendations for management of melanoma stages I to III]. *Ann Dermatol Venereol*, 2016;143:629-652.
7. Eggermont AMM, Chiarion-Sileni V, Grob JJ *et al.* Prolonged Survival in Stage III Melanoma with Ipilimumab Adjuvant Therapy. *N Engl J Med*, 2016;375:1845-1855.
8. Manson G, Norwood J, Marabelle A *et al.* Biomarkers associated with checkpoint inhibitors. *Ann Oncol*, 2016;27:1199-1206.
9. Martens A, Wistuba-Hamprecht K, Foppen MG *et al.* Baseline Peripheral Blood Biomarkers Associated with Clinical Outcome of Advanced Melanoma Patients Treated with Ipilimumab. *Clin Cancer Res*, 2016;22:2908-2918.
10. Ribas A, Hamid O, Daud A *et al.* Association of Pembrolizumab With Tumor Response and Survival Among Patients With Advanced Melanoma. *JAMA*, 2016;315:1600-1609.
11. Algazi AP, Tsai KK, Shoushtari AN *et al.* Clinical outcomes in metastatic uveal melanoma treated with PD-1 and PD-L1 antibodies: PD-1 Blockade in Uveal Melanoma. *Cancer*, 2016;122:3344-3353.
12. Shoushtari AN, Munhoz RR, Kuk D *et al.* The efficacy of anti-PD-1 agents in acral and mucosal melanoma. *Cancer*, 2016;122:3354-3362.
13. D'Angelo SP, Larkin J, Sosman JA *et al.* Efficacy and Safety of Nivolumab Alone or in Combination With Ipilimumab in Patients With Mucosal Melanoma: A Pooled Analysis. *J Clin Oncol*, 2017;35:226-235.
14. Johnson DB, Sullivan RJ, Ott PA *et al.* Ipilimumab Therapy in Patients With Advanced Melanoma and Preexisting Autoimmune Disorders. *JAMA Oncol*, 2016;2:234-240.
15. Menzies AM, Johnson DB, Ramanujam S *et al.* Anti-PD-1 therapy in patients with advanced melanoma and preexisting autoimmune disorders or major toxicity with ipilimumab. *Ann Oncol*, 2017;28:368-376.
16. Heinzerling L, Ott PA, Hodi FS *et al.* Cardiotoxicity associated with CTLA4 and PD1 blocking immunotherapy. *J Immunother Cancer*, 2016;4:50.
17. Ahmed KA, Stallworth DG, Kim Y *et al.* Clinical outcomes of melanoma brain metastases treated with stereotactic radiation and anti-PD-1 therapy. *Ann Oncol*, 2016;27:434-441.
18. Hodi FS, Chesney J, Pavlick AC *et al.* Combined nivolumab and ipilimumab versus ipilimumab alone in patients with advanced melanoma: 2-year overall survival outcomes in a multicentre, randomised, controlled, phase 2 trial. *Lancet Oncol*, 2016;17:1558-1568.
19. Weber JS, Gibney G, Sullivan RJ *et al.* Sequential administration of nivolumab and ipilimumab with a planned switch in patients with advanced melanoma (CheckMate 064): an open-label, randomised, phase 2 trial. *Lancet Oncol*, 2016;17:943-955.
20. Bowyer S, Prithviraj P, Lorigan P *et al.* Efficacy and toxicity of treatment with

L'Année thérapeutique

the anti-CTLA-4 antibody ipilimumab in patients with metastatic melanoma after prior anti-PD-1 therapy. *Br J Cancer*, 2016;114:1084-1089.

21. Carlino MS, Vanella V, Girgis C *et al.* Cessation of targeted therapy after a complete response in BRAF-mutant advanced melanoma: a case series. *Br J Cancer*, 2016;115:1280-1284.
22. Long GV, Grob JJ, Nathan P *et al.* Factors predictive of response, disease progression, and overall survival after dabrafenib and trametinib combination treatment: a pooled analysis of individual patient data from randomised trials. *Lancet Oncol*, 2016;17:1743-1754.
23. Nghiem PT, Bhatia S, Lipson EJ *et al.* PD-1 Blockade with Pembrolizumab in Advanced Merkel-Cell Carcinoma. *N Engl J Med*. 2016;374:2542-2552.
24. Kaufman HL, Russell J, Hamid O *et al.* Avelumab in patients with chemotherapy-refractory metastatic Merkel cell carcinoma: a multicentre, single-group, open-label, phase 2 trial. *Lancet Oncol*, 2016;17:1374-1385.
25. Tang JY, Ally MS, Chanana AM *et al.* Inhibition of the hedgehog pathway in patients with basal-cell nevus syndrome: final results from the multicentre, randomised, double-blind, placebo-controlled, phase 2 trial. *Lancet Oncol*, 2016;17:1720-1731.

Les auteurs ont déclaré les conflits d'intérêts suivants : BMS, Roche (consultant) ; BMS, Roche, GSK/novartis, MSD (Support for travel/congress) ; BMS, Roche-Genentech, GSK, Amgen, GSK/Novartis, MSD, Merck-Serono, AstraZeneca (Clinical Trials).

Bulletin d'inscription aux 13es JIRD à retourner à :

Performances Médicales – 91, avenue de la République – 75011 Paris

Nom : .....

Prénom : .....

Adresse : .....

Ville/Code postal : .....

Téléphone : .....

Fax : .....

E-mail : .....

Droits d'inscription

Les droits d'inscription comprennent :

- L'accès aux conférences
- L'accès aux pauses-café et aux déjeuners-buffet

Médecins

- Totalité du congrès : 200 €
- 1 jour de congrès : 150 €

Précisez le jour : Jeudi 19 ☐ Vendredi 20 ☐

DES/DIS/Étudiants

- Totalité du congrès : 150 €
- 1 jour de congrès : 110 €

Précisez le jour : Jeudi 19 ☐ Vendredi 20 ☐

Mode de paiement

- Par chèque (**à l'ordre de Performances Médicales**)
- Par carte bancaire n° ⌊⌊⌊⌊ ⌊⌊⌊⌊ ⌊⌊⌊⌊ ⌊⌊⌊⌊

(À l'exception d'American Express)

Date d'expiration : ⌊⌊⌊⌊ Cryptogramme : ⌊⌊⌊

Signature :

Possibilité de paiement en ligne sur www.jird.info
(paiement sécurisé)

Transports

☐ SNCF : 20 % de réduction sur les trajets aller/retour. Je souhaite un fichet SNCF.

☐ Transport aérien : lors de la confirmation de votre inscription, un numéro d'agrément vous sera transmis. Il vous permettra d'obtenir des réductions sur les transports aériens.

Hébergement

☐ Je souhaite recevoir une liste d'hôtels proches du Palais des Congrès de Versailles (liste également disponible sur le site Internet : www.jird.info).

L'Année thérapeutique

Quoi de neuf en dermatologie pédiatrique ?

H. AUBERT
Service de Dermatologie pédiatrique,
CHU de NANTES.

Ce "quoi de neuf en dermatologie pédiatrique ?" est une sélection des articles parus en 2016 dans le domaine de la dermatologie pédiatrique qui m'ont paru les plus importants.

Dermatite atopique

1. Deux vieux mythes ?

Deux études remettant en cause notre façon de faire dans le domaine de la dermatite atopique (DA) m'ont paru particulièrement intéressantes.

Classiquement, lors des consultations et des démonstrations de soins pour les enfants atteints de DA, nous expliquons à nos jeunes patients et à leurs parents qu'il est préférable d'appliquer le traitement sur peau humide après le bain afin de favoriser la pénétration de la crème et, pour la même raison, qu'il faut appliquer le dermocorticoïde (DC) avant l'émollient. Ces préconisations reposent davantage sur des recommandations d'experts et des séries de cas que sur des études randomisées.

Une étude contrôlée portant sur 45 enfants montre que l'application de crème sur peau humide n'est pas supérieure à l'application de crème sur peau sèche en termes d'EASI (*Eczema area and severity index*) à J14 [1]. Cette étude porte cependant sur un faible effectif de patients et sur une durée brève.

Une étude randomisée portant également sur un faible effectif (46 enfants) a comparé deux schémas de traitement :
– groupe A : application du DC puis de l'émollient 15 minutes après ;
– groupe B : application de l'émollient puis du DC 15 minutes après.

Il n'y avait pas non plus de différence significative en termes d'efficacité à 15 jours [2].

2. Le Crisaborole

En 2016, le Crisaborole a été largement médiatisé. Il s'agit d'un nouveau traitement topique : un inhibiteur de phosphodiestérase 4. La synthèse de deux essais de phase III a été publiée dans le *Journal of the American Academy of Dermatology* (JAAD) : études randomisées *versus* véhicule dans la DA légère à modérée de l'enfant à partir de 2 ans, 2 applications par jour quotidiennement pendant 1 mois. La première étude retrouve une amélioration significative du score ISGA *(Investigator's static global assessment)* chez 32,8 % des enfants *versus* 25,4 %, la seconde étude 31,4 % *versus* 18 %. Les auteurs soulignent la sécurité d'utilisation de ce traitement "sans cortisone". Ces résultats semblent néanmoins décevants [3].

3. Mauvaise nouvelle pour le Protopic ?

Une revue de la littérature a été réalisée à partir des études comparant l'efficacité du Protopic et des DC chez l'enfant et l'adulte ; 12 études randomisées ont été retenues. Les conclusions de cette revue sont les suivantes :
– le Protopic n'est pas supérieur aux DC en termes d'efficacité ;
– il est plus coûteux (même si peu d'études évaluent ce point) et moins bien toléré (brûlures, prurit).

Il n'y a pas de différence en matière d'effets secondaires infectieux [4]. Malgré ces résultats, il faut souligner que le Protopic reste très utile dans la prise en charge de la dermatite atopique dans certaines indications, notamment en proactif.

4. Un nouveau traitement topique prometteur ?

En 2016, un essai thérapeutique de phase II étudiant le tofacitinib topique dans la DA est paru. Le tofacitinib est un inhibiteur de Janus kinase (JAK) déjà utilisé par voie orale, notamment dans le psoriasis et dans d'autres pathologies inflammatoires. Des essais de phase III ont été réalisés dans le psoriasis avec le tofacitinib topique. Il a été montré que cet inhibiteur de JAK inhibait l'interleukine 4 (IL4), qui joue un rôle important dans la dermatite atopique. Dans cet essai portant sur des patients adultes, une diminution de 81,7 % de l'EASI était constatée à la semaine 4 *versus* 29,9 % pour le véhicule, avec

L'Année thérapeutique

également une amélioration rapide du prurit [5]. Il n'y a pas encore d'essai chez l'enfant.

Une nouveauté dans la dermatomyosite juvénile

Dans le *Lancet*, Ruperto et ses collègues du groupe PRINTO (*Paediatric rheumatology international trials organisation*) rapportent les résultats d'une étude ouverte randomisée dans la dermatomyosite juvénile (DMJ) comparant 3 bras de traitements menés sur 139 enfants : corticothérapie seule, corticothérapie et méthotrexate, et corticothérapie et ciclosporine. Les critères de jugement principaux étaient :
– la réduction de 20 % de trois domaines d'évaluation de la DMJ (score PRINTO à 6 mois) ;
– la durée nécessaire pour obtenir la rémission complète ;
– la durée nécessaire pour arrêter la corticothérapie orale.

En termes d'efficacité, les bras corticothérapie et méthotrexate et corticothérapie et ciclosporine étaient supérieurs au bras corticothérapie seule. En effet, l'association de traitements permettait une amélioration clinique plus précoce et une rémission clinique plus rapide. Le profil de tolérance étant meilleur dans le bras corticothérapie et méthotrexate, les auteurs recommandent ce schéma de traitement dans la DMJ de l'enfant [6].

Psoriasis de l'enfant

Une large étude rétrospective française portant sur 154 enfants atteints de psoriasis traités par systémiques a été publiée cette année. Dans cette étude, il apparaît que l'acitrétine, le méthotrexate et la ciclosporine peuvent être prescrits comme traitement de première intention pour le psoriasis de l'enfant avec une bonne efficacité et un bon profil de tolérance. Il est difficile de donner des taux d'efficacité dans une étude rétrospective, cependant l'acitrétine semble plus efficace pour les formes cliniques de psoriasis en plaques, palmoplantaire et pustuleux, tandis que le méthotrexate semble plus efficace pour les formes en plaques et en gouttes. La ciclosporine semble, quant à elle, efficace pour la forme érythrodermique [7].

L'étanercept a l'autorisation de mise sur le marché (AMM) dans le psoriasis de l'enfant à partir de 6 ans. Cette étude rapporte les données de tolérance à 5 ans de suivi de 181 enfants âgés de 4 à 17 ans. Seuls 69 enfants ont poursuivi le traitement pendant 5 ans. 89 % ont rapporté pendant cette période un effet indésirable, essentiellement des infections des voies aériennes supérieures (37,6 %), des céphalées (21,5 %), des rhinopharyngites (26 %) ; 8 effets indésirables sévères ont été rapportés, dont 1 dû au traitement (cellulite) ; aucun cas d'infection opportuniste ni de cancer n'a été rapporté. Parmi les sorties d'études, 42 l'étaient pour retrait de consentement (une partie pour manque d'efficacité mais tous les patients n'ont pas mentionné la raison), 17 pour non-compliance et 19 étaient perdus de vue [8].

Un nouveau profil de repigmentation dans le vitiligo de l'enfant

Classiquement, quatre profils de repigmentation sont rapportés dans le vitiligo de l'enfant : périfolliculaire, marginal, diffus et combiné. Dans une étude à propos de 109 enfants, l'équipe du Centre de référence de Bordeaux rapporte un 5e profil de repigmentation dans les zones non ou peu folliculaires (paupières, poignets ou encore chevilles) à type de repigmentation par "taches moyennes" (*medium spotted repigmentation pattern*) correspondant à de larges macules pigmentées de plus de 5 mm de diamètre [9].

Les antiseptiques pour les soins de cordon sont-ils nécessaires ?

Dans les pays développés, les omphalites sont rares. Dans ces pays où les conditions d'hygiène sont favorables, l'intérêt d'utiliser des antiseptiques systématiquement pour les soins de cordon chez le nouveau-né n'est pas démontré. Cette étude prospective de non-infériorité a été réalisée dans six maternités de CHU en France. Chaque centre réalisait deux périodes de 4 mois : 4 mois pendant lesquels tous les nouveau-nés avaient des soins avec l'antiseptique habituel et 4 mois avec des soins de cordon à l'eau et au savon. 8 698 nouveau-nés étaient inclus. Trois omphalites (0,07 %) ont été observées dans le groupe soins à l'eau et au savon et aucune dans le groupe antiseptique, cette différence n'étant pas significative (IC 95 % : 0,03-0,21). Il n'y avait pas de différence sur le temps nécessaire à la chute du cordon entre les deux groupes. Cette étude montre que les soins de cordon à l'eau et au savon font aussi bien que les antiseptiques qui ne semblent donc plus justifiés en pratique quotidienne [10].

Un cas de pigmentation néonatale révélant une infection néonatale par le virus du chikungunya

Un cas intéressant a été rapporté par une équipe indienne. Un nouveau-né présentait une pigmentation du nez médiofaciale, des macules hyperpigmentées du dos des mains et une hyperpigmentation flagellée du tronc. Cet aspect a motivé la recherche d'une infection récente par le chikungunya qui s'est révélée positive. Ce cas intéressant rappelle l'aspect particulier de cette infection virale avec un aspect de pigmentation post-inflammatoire à connaître [11] : "*chik sign*", pigmentation du nez, macules pigmentées, pigmentation flagellée, pigmentation des cicatrices, pigmentation mimant des

taches de rousseur. Un cas similaire avait déjà été rapporté.

La neurofibromatose de type 1

Du nouveau dans la neurofibromatose en mosaïque

Une étude française menée par l'équipe de Nice a cherché à savoir si les patients atteints de neurofibromatose (NF) segmentaire présentaient également des troubles de l'apprentissage. Dans cette étude portant sur 28 patients, 25 % avaient des troubles de l'apprentissage et 39 % des difficultés d'apprentissage. Cette complication est donc moins fréquente que pour la neurofibromatose par mutation germinale, mais il faut tout de même savoir la rechercher [12].

Ces données sont corroborées par la revue de la littérature réalisée par García-Romero *et al.* [13]. Les auteurs de cette revue ayant inclus 320 cas de NF en mosaïque retrouvent des complications de la NF1 dans 28 % des cas : hypertension artérielle (HTA), troubles de l'apprentissage, scoliose ou autres anomalies squelettiques, tumeurs malignes des gaines nerveuses et descendance atteinte de NF1, nodules de Lisch. Ces données sont en faveur d'une surveillance de ces patients. Par ailleurs, les auteurs proposent d'abandonner les termes de NF segmentaire ou NF5 et de n'utiliser que le terme, plus juste, de NF en mosaïque.

Enfin, une étude prometteuse de phase I à propos du selumetinib, un inhibiteur de MEK pour le traitement des neurofibromes plexiformes, a été publiée récemment dans le *New England Journal of Medicine* (NEJM) [14]. 24 enfants ont été inclus. Le profil de tolérance était bon : *rash* acnéiforme, troubles gastro-intestinaux et élévation asymptomatique de CPK (créatine phosphokinase) étaient les effets indésirables les plus fréquents. Une réponse partielle (diminution du volume ≥ 20 %) était observée chez 71 % des enfants.

Candidose cutanéomuqueuse chronique

L'anomalie génétique associée à la candidose cutanéomuqueuse chronique (CCMC) est une mutation gain de fonction du gène *STAT1* qui se transmet de manière autosomique dominante.

Dans cette étude, les auteurs ont rassemblé 264 cas de patients atteints de cette mutation et montrent que le spectre clinique associé à cette mutation est plus large que les infections candidosiques. En effet, les patients atteints d'une mutation gain de fonction de *STAT1* présentent une CCMC dans 98 % des cas, mais aussi des infections bactériennes (74 %) essentiellement à staphylocoque doré, des infections virales (38 %) – notamment à HSV –, des maladies auto-immunes (37 %), des anévrismes cérébraux (6 %) et des cancers (6 %) [15]. Cette étude va permettre de mieux définir le spectre clinique lié à cette mutation et certainement modifier la surveillance et la prise en charge de ces patients.

Le syndrome de Buschke-Ollendorf

Le syndrome de Buschke-Ollendorff (SBO) est une affection bénigne caractérisée par l'association de lésions d'ostéopoïkilose ("os ponctués") au niveau du squelette et d'hamartomes conjonctifs au niveau cutané. Ce syndrome est lié à une mutation perte de fonction hétérozygote du gène *LEMD3*. Dans cette étude, une équipe de Toronto rapporte une nouvelle série de cas associée à une revue de la littérature [16]. Au total, 48 cas ont été retenus, ce qui en fait la plus large série à ce jour. Les 128 cas d'hamartomes conjonctifs étaient asymptomatiques ; 68 % étaient des hamartomes élastiques et 83 % étaient localisés aux extrémités. Alors que les hamartomes conjonctifs étaient présents à la naissance, l'ostéopoïkilose était d'apparition plus tardive (50 % entre 0 et 9 ans et 100 % entre 20 et 29 ans). Les auteurs rapportent une petite taille retrouvée chez 4 % des patients avec atteinte osseuse, et un retard des acquisitions chez 3 de leurs 6 patients, ce qui n'a pas été retrouvé dans les autres cas de la littérature. Ces associations restent donc des hypothèses.

La cimétidine dans la protoporphyrie érythropoïétique de l'enfant

À ce jour, il n'y a pas de traitement efficace rapporté dans la protoporphyrie érythropoïétique (PPE). La cimétidine inhibe la biosynthèse de l'hème et une efficacité de ce traitement a été rapportée dans la porphyrie cutanée tardive et dans la porphyrie aiguë intermittente. Les auteurs rapportent les cas de 3 enfants atteints de PPE et traités par cimétidine : une diminution de la photosensibilité et une réduction des lésions photo-induites étaient observées dans les 3 cas, associées à une diminution du taux de protoporphyrie érythrocytaire et à une amélioration de la fonction hépatique [17].

Mélanome survenant sur un nævus congénital du scalp de taille moyenne chez un enfant de 8 ans

Ce cas clinique rapporte la survenue d'un mélanome sur une nævus de taille moyenne du cuir chevelu chez un enfant de 8 ans [18]. Cette observation soulève deux questions :

>>> La première est la surveillance des nævus congénitaux de taille moyenne. Classiquement, le risque faible de survenue d'un mélanome se situe plutôt après la puberté, mais cette observation est un contre-exemple. Faut-il surveiller les nævus congénitaux de taille moyenne régulièrement pendant toute l'enfance ? Cette attitude n'est pas adoptée par tous les dermatologues actuellement.

>>> La seconde question est celle des nævus du cuir chevelu qui ont tendance

L'Année thérapeutique

à pâlir avec le temps, parfois jusqu'à devenir difficilement distinguables du reste du cuir chevelu. Nous ne connaissons pas à ce jour l'évolution sur le plan histologique de ces lésions qui pâlissent ni leur évolution sur le plan génétique. Cette observation suggère que, même s'ils palissent, l'attitude de surveillance doit rester la même.

L'intérêt du sirolimus dans le traitement des angiomes en touffes ou hémangioendothéliomes kaposiformes compliqués du phénomène de Kasabach-Merritt

Jusqu'à récemment, le traitement du syndrome de Kasabach-Merritt (PKM) reposait sur les antiagrégants plaquettaires (association aspirine et Ticlid), la corticothérapie et la vincristine, avec des taux de réponse aléatoires et des thrombopénies prolongées [19].

En 2016, de nombreuses observations et séries de cas mentionnant l'efficacité de la rapamycine (ou sirolimus, un inhibiteur de mTOR) dans le traitement du PKM ont été rapportées avec des résultats très prometteurs [20, 21] et un bon profil de tolérance.

Des cas montrant l'efficacité du sirolimus sur des angiomes en touffes ou hémangioendothéliomes kaposiformes (HEK) non compliqués de PKM ont également été mentionnés avec de bons résultats [22] (***fig. 1 et 2***).

Boccara *et al.* ont néanmoins rapporté le cas d'un HEK de la jambe traité par sirolimus qui a développé un lymphœdème de la jambe [23]. Cet effet indésirable rare a été décrit avec la rapamycine dans le traitement des transplantés d'organe. Des études *in vitro* ont montré que les inhibiteurs de mTOR pouvaient inhiber la lymphangiogenèse. Cet effet indésirable doit donc être connu et recherché. Le sirolimus se discute en première ligne de traitement dans le traitement des PKM chez l'enfant.

Des études rapportant l'efficacité du sirolimus dans d'autres anomalies vasculaires complexes ont été publiées. Ces études mettent en évidence une bonne efficacité du traitement dans les malformations vasculaires à flux lent (malformation veineuse, lymphatique) mais une efficacité dans les malformations artério-veineuses a également été mise en évidence [21] ainsi que dans les malformations vasculaires complexes du spectre PROS (*PIK3CA-related overgrowth spectrum*) liées à des mutations *PIK3CA* en mosaïque [24].

Le timolol dans le traitement des hémangiomes infantiles

Le timolol est un bêtabloquant sous forme topique utilisé en ophtalmologie. De manière instinctive, de nombreux dermatologues l'ont utilisé pour le traitement des hémangiomes infantiles avec l'idée que cette forme topique n'aurait pas d'effet secondaire. Une large série américaine rétrospective portant sur 731 cas a été publiée en 2016 [25]. Dans cette série, le timolol était efficace sur les hémangiomes peu épais de moins de 1 mm ; 3,4 % d'effets indésirables étaient rapportés, dont 3 bronchospasmes. Cependant, il semble que cette idée soit une fausse bonne idée car, en réalité, le passage et les effets systémiques du timolol utilisé en topique sont loin d'être négligeables.

Le timolol est un bêtabloquant 6 fois plus puissant que le propranolol. Des effets systémiques ont été rapportés. Dans une série rétrospective de 22 cas, des auteurs signalent la survenue d'une bradycardie chez 4 enfants, dont 2 pesant moins de 2 500 g [26]. Dans une étude à propos de 40 cas d'hémangiomes infantiles (HI) traités par propranolol, les auteurs ont mesuré l'excrétion urinaire du timolol qui était positive dans 83 % des cas et, pour 3 enfants, les taux sériques ont été mesurés et sont tous positifs [27]. Il est probable que, sur des hémangiomes infantiles ulcérés, le passage systémique soit plus important.

En pratique, en France, les experts recommandent l'utilisation du propranolol en sirop lorsqu'il y a une indication à traiter.

Fig. 1 : Phénomène de Kasabach-Merritt avec thrombopénie à 3 000 compliquant un angiome en touffes chez un garçon de 9 mois.

Fig. 2 : Évolution clinique sous rapamycine à 7 semaines de traitement et normalisation des plaquettes à 6 semaines.

Concernant le risque de rebond à l'arrêt du traitement, une large cohorte encore une fois américaine, portant sur 997 patients, montre que ce phénomène concerne 25 % des enfants traités. Les facteurs de risque de rebond sont un arrêt avant 9 mois, le sexe féminin, une localisation profonde ou mixte. Dans ces cas, les auteurs recommandent de prolonger le traitement afin de diminuer le risque de rebond à l'arrêt du traitement [28].

Le propranolol passant la barrière hémato-encéphalique, il a été suggéré que ce traitement pouvait impacter le développement neurologique de l'enfant. Une étude cas-témoins à propos de 82 enfants de 4 ans ayant été traités par propranolol au moins 6 mois ne trouve aucune différence en termes de développement psychomoteur et staturo-pondéral par rapport aux enfant témoins [29].

Enfin, il est parfois difficile de prévoir l'évolution d'un hémangiome et les séquelles occasionnées. Des facteurs prédictifs permettraient de mieux orienter les décisions d'introduction d'un traitement par propranolol. Une étude s'intéressant aux facteurs prédictifs de séquelles (pour les hémangiomes non traités) a été réalisée en Belgique. Il s'agissait d'une série rétrospective de 184 enfants. Le taux de séquelles était de 54,9 %, les séquelles les plus fréquentes étant les télangiectasies (84,3 %), l'anétodermie (32,6 %) et le reliquat fibro-adipeux (47,1 %). Les HI mixtes, avec des bords abrupts ou une surface pavimenteuse, laissaient significativement plus de séquelles que les HI avec une composante profonde ou superficielle unique, les bords émoussés ou une surface lisse [30].

Enfin, dans la famille des hémangiomes congénitaux, on distingue le NICH (*Non-involuting congenital hemangioma*) et le RICH (*Rapidly involuting congenital hemangioma*). Alors que le NICH se présente sous la forme d'une lésion souvent peu volumineuse fixe, le RICH se présente souvent à la naissance sous une forme pseudo-tumorale avec involution rapide. Il a été mis en évidence que des mutations en mosaïque *GNA11* et *GNAQ* étaient présentes aussi bien dans le NICH que dans le RICH, confirmant l'impression d'un spectre RICH/NICH (NICH : involution *in utero* d'un RICH ?) mais cela ne permet pas d'expliquer leur comportement différent après la naissance [31].

BIBLIOGRAPHIE

1. Kohn LL, Kang Y, Antaya RJ. A randomized, controlled trial comparing topical steroid application to wet versus dry skin in children with atopic dermatitis (AD). *J Am Acad Dermatol*, 2016;75:306-311.
2. Ng SY, Begum S, Chong SY. Does Order of Application of Emollient and Topical Corticosteroids Make a Difference in the Severity of Atopic Eczema in Children? *Pediatr Dermatol*, 2016;33:160-164.
3. Paller AS, Tom WL, Lebwohl MG *et al.* Efficacy and safety of crisaborole ointment, a novel, nonsteroidal phosphodiesterase 4 (PDE4) inhibitor for the topical treatment of atopic dermatitis (AD) in children and adults. *J Am Acad Dermatol*, 2016;75:494-503.e4.
4. Broeders JA, Ahmed Ali U, Fischer G. Systematic review and meta-analysis of randomized clinical trials (RCTs) comparing topical calcineurin inhibitors with topical corticosteroids for atopic dermatitis: A 15-year experience. *J Am Acad Dermatol*, 2016;75:410-419.e3.
5. Bissonnette R, Papp KA, Poulin Y *et al.* Topical tofacitinib for atopic dermatitis: a phase IIa randomized trial. *Br J Dermatol*, 2016;175:902-911.
6. Ruperto N, Pistorio A, Oliveira S *et al.* Prednisone versus prednisone plus ciclosporin versus prednisone plus methotrexate in new-onset juvenile dermatomyositis: a randomised trial. *Lancet,* 2016;387:671-678.
7. Charbit L, Mahé E, Phan A *et al.* Systemic treatments in childhood psoriasis: a French multicentre study on 154 children. *Br J Dermatol*, 2016; 174:1118-1121.
8. Paller AS, Siegfried EC, Pariser DM *et al.* Long-term safety and efficacy of etanercept in children and adolescents with plaque psoriasis. *J Am Acad Dermatol*, 2016;74:280-287.e1-3.
9. Gan EY, Gahat T, Cario-André M *et al.* Clinical repigmentation patterns in paediatric vitiligo. *Br J Dermatol*, 2016;175:555-560.
10. Gras-Le Guen C, Caille A, Launay E *et al.* Dry Care Versus Antiseptics for Umbilical Cord Care: A Cluster Randomized Trial. *Pediatrics*, 2017;139.
11. Vasani R, Kanhere S, Chaudhari K *et al.* Congenital Chikungunya--A Cause of Neonatal Hyperpigmentation. *Pediatr Dermatol*, 2016;33:209-212.
12. Marmottant-Debled E, Chiaverini C, Fossoud C *et al.* Evaluation of learning disabilities in segmental neurofibromatosis. *Br J Dermatol*, 2016;174: 1404-1406.
13. García-Romero MT, Parkin P, Lara-Corrales I. Mosaic Neurofibromatosis Type 1: A Systematic Review. *Pediatr Dermatol*, 2016;33:9-17.
14. Dombi E, Baldwin A, Marcus LJ *et al.* Activity of Selumetinib in Neurofibromatosis Type 1-Related Plexiform Neurofibromas. *N Engl J Med*, 2016;375:2550-2560.
15. Toubiana J, Okada S, Hiller J *et al.* Heterozygous STAT1 gain-of-function mutations underlie an unexpectedly broad clinical phenotype. *Blood*, 2016;127:3154-3164.
16. Pope V, Dupuis L, Kannu P *et al.* Buschke-Ollendorff syndrome: a novel case series and systematic review. *Br J Dermatol*, 2016;174:723-729.
17. Tu JH, Sheu SL, Teng JM. Novel Treatment Using Cimetidine for Erythropoietic Protoporphyria in Children. *JAMA Dermatol*, 2016;152:1258-1261.
18. Lalor L, Busam K, Shah K. Prepubertal Melanoma Arising within a Medium-Sized Congenital Melanocytic Nevus. *Pediatr Dermatol*, 2016;33:e372-e374.
19. Boccara O, Fraitag S, Lasne D *et al.* Kaposiform Haemangioendothelioma-spectrum Lesions with Kasabach-Merritt Phenomenon: Retrospective Analysis and Long-term Outcome. *Acta Derm Venereol*, 2016;96:77-81.
20. Alaqeel AM, Alfurayh NA, Alhedyani AA *et al.* Sirolimus for treatment of kaposiform hemangioendothelioma associated with Kasabach-Merritt phenomenon. *JAAD Case Rep*, 2016;2:457-461.
21. Adams DM, Trenor CC, Hammill AM *et al.* Efficacy and Safety of Sirolimus in the Treatment of Complicated Vascular Anomalies. *Pediatrics*, 2016; 137:e20153257.
22. Oza VS, Mamlouk MD, Hess CP *et al.* Role of Sirolimus in Advanced

L'Année thérapeutique

Kaposiform Hemangioendothelioma. *Pediatr Dermatol*, 2016;33:e88-92.

23. Boccara O, Hadj-Rabia S, Bourrat E *et al.* Rapamycin-associated lymphoedema in an infant with Kasabach–Merritt phenomenon. *Br J Dermatol*, 2016;174:933-934.
24. Vahidnezhad H, Youssefian L, Uitto J. Molecular Genetics of the PI3K-AKT-mTOR Pathway in Genodermatoses: Diagnostic Implications and Treatment Opportunities. *J Invest Dermatol*, 2016; 136:15-23.
25. Püttgen K, Lucky A, Adams D *et al.* Topical Timolol Maleate Treatment of Infantile Hemangiomas. *Pediatrics*, 2016;138. pii:e20160355.
26. Frommelt P, Juern A, Siegel D *et al.* Adverse Events in Young and Preterm Infants Receiving Topical Timolol for Infantile Hemangioma. *Pediatr Dermatol*, 2016;33:405-414.
27. Weibel L, Barysch MJ, Scheer HS *et al.* Topical Timolol for Infantile Hemangiomas: Evidence for Efficacy and Degree of Systemic Absorption. *Pediatr Dermatol*, 2016;33:184-190.
28. Shah SD, Baselga E, McCuaig C *et al.* Rebound Growth of Infantile Hemangiomas After Propranolol Therapy. *Pediatrics*, 2016;137. pii: e20151754.
29. Moyakine AV, Kerstjens JM, Spillekom-van Koulil S *et al.* Propranolol treatment of infantile hemangioma (IH) is not associated with developmental risk or growth impairment at age 4 years. *J Am Acad Dermatol*, 2016;75:59-63.e1.
30. Baselga E, Roe E, Coulie J *et al.* Risk Factors for Degree and Type of Sequelae After Involution of Untreated Hemangiomas of Infancy. *JAMA Dermatol*, 2016;152:1239-1243.
31. Ayturk UM, Couto JA, Hann S *et al.* Somatic Activating Mutations in GNAQ and GNA11 Are Associated with Congenital Hemangioma. *Am J Hum Genet*, 2016;98:1271.

L'auteure a déclaré ne pas avoir de conflits d'intérêts concernant les données publiées dans cet article.

Celgene récompensé pour le caractère innovant de son étui d'initiation Otezla

Depuis 20 ans, les Pharmapack Awards récompensent les meilleures innovations dédiées au packaging dans le secteur pharmaceutique. Cette année, le jury a récompensé le laboratoire Celgene pour son étui d'initiation Otezla à destination des personnes atteintes de psoriasis en plaques et/ou de rhumatisme psoriasique.

Conçu sous forme de portefeuille, cet étui permet aux patients une lecture simplifiée "à la manière d'un livre". Lecture de haut en bas, de gauche à droite, avec des pictogrammes pour la prise du matin (un soleil) et pour celle du soir (une lune). Tout a été conçu pour faciliter la compréhension, limiter le risque d'erreur pour le patient et l'accompagner dans la prise du traitement.

La couleur et la taille des comprimés ont été choisies pour distinguer facilement les différents dosages : rose clair pour les comprimés de 10 mg, orange pour ceux de 20 mg et rose foncé pour ceux de 30 mg.

Les comprimés sont également gravés des deux côtés avec, d'une part, le dosage et, d'autre part, les trois premières lettres de la dénomination commune internationale du médicament "APR" (aprémilast).

J.N.

D'après un communiqué de presse du laboratoire Celgene.

L'Année thérapeutique

Quoi de neuf en pathologie unguéale ?

➞ **R. BARAN**
Centre de diagnostic et traitement des maladies des ongles, CANNES.
Institut Gustave Roussy, VILLEJUIF.

Tumeurs

>>> Une femme de 50 ans consulte Jha *et al.* [1] en raison de l'apparition d'une fissure unguéale de l'annulaire gauche, 18 mois auparavant. La région du repli proximal est douloureuse et particulièrement sensible au toucher. À l'IRM, on constate une image évoquant une tumeur glomique. Le Doppler révèle une hypervascularisation de la lésion. Son examen histologique indique la présence d'une tumeur bien circonscrite faite d'une double population cellulaire permettant de porter le diagnostic de spiradénome eccrine.

>>> En utilisant le propranolol à 1 % sous forme de crème dans les granulomes pyogéniques (***fig. 1***), Piraccini *et al.* [2] ont constaté curieusement que seul l'appareil unguéal des doigts répondait bien au traitement mais qu'il laissait indifférent celui des orteils !

>>> Keles *et al.* [3] rapportent le cas d'une femme de 54 ans chez laquelle des nodules rouges couvraient plus de 50 % du lit de l'ongle de 5 doigts et d'un orteil à la suite de la prise de lévothyroxine.

Il existe de nombreux médicaments susceptibles de déclencher des granulomes pyogéniques : rétinoïdes, agents antirétroviraux, EGFRI (inhibiteurs du récepteur du facteur de croissance épidermique). La principale caractéristique des granulomes pyogéniques médicamenteux réside dans leur caractère multiple (doigts et orteils), leur développement dans les gouttières latérales et la région sous-unguéale. Il semble que l'apparition des lésions ne surviendrait pas après le 16e mois du traitement médicamenteux.

>>> Sur une étude rétrospective de 12 cas de maladie de Bowen chez 10 patients, Perruchoud *et al.* [4] ont identifié la présence d'une infection à HPV (papillomavirus humain). Toute lésion verruqueuse de l'appareil unguéal chez un homme de plus de 40 ans doit être considérée comme suspecte de maladie de Bowen et suivie d'une biopsie de la région.

Fig. 1 : Botryomycome digital.

>>> Trente mois après l'apparition d'un ostéosarcome mandibulaire de stade IIa chez une femme de 48 ans traitée chirurgicalement et par radiothérapie, apparaissent des métastases pulmonaires et de la face antérieure de la jambe gauche. Radiation palliative et méthotrexate n'empêchent pas l'apparition de taches érythémateuses, œdémateuses, douloureuses des phalanges distales gauches épargnant le 2e orteil. La radiographie révèle alors des calcifications des 1er, 3e et 5e orteils gauches sans lésions ostéolytiques.

L'ostéosarcome est un cancer bien connu des os qui s'observe surtout chez l'adolescent et l'adulte de plus de 65 ans. Bien qu'il soit hautement agressif et qu'il métastase souvent aux poumons, aux os et aux reins, les métastases cutanées sont rares. La diffusion se fait par voie hématogène plutôt que lymphatique. Moins de 10 % des ostéosarcomes métastasent dans les ganglions de l'aire régionale.

Cette observation [5] est la première rapportant une métastase cutanée des orteils avec une présentation pseudo-paronychique.

Chirurgie

>>> Une paronychie aiguë sur une désaxation des ongles des gros orteils ont conduit Lipner et Scher [6] à formuler une erreur diagnostique. Les images, avec 4 superpositions unguéales, sont

L'Année thérapeutique

pourtant éloquentes : il s'agit d'une rétronychie !

>>> Alonso-Pacheco *et al.* [7] insistent sur un signe que nous avions décrit avec l'équipe chilienne de X. Wortsman, c'est-à-dire l'utilité de l'échographie dans la mesure où la rétronychie est encore de connaissance limitée parmi les dermatologistes. L'image est pathognomonique en montrant qu'il existe une réduction de la distance bord proximal unguéal-phalange osseuse distale.

>>> L'algodystrophie sympathique réflexe [8] a changé de nom : elle se dénomme dorénavant chez les Anglo-Saxons "syndrome douloureux régional complexe de type 1". Il s'agit d'un trouble neurovasculaire consécutif à un traumatisme survenu sur une extrémité qui s'accompagne dans les formes graves de troubles trophiques, en réalité rares. Ce syndrome est surtout décrit aux extrémités supérieures, principalement chez la femme de 50 à 60 ans. Comme il n'existe pas de tests spécifiques, le diagnostic est porté sur les critères cliniques de Budapest :
– douleur permanente en disproportion avec la cause ;
– un signe au minimum appartenant à l'une des catégories suivantes : sensorielle, vasomotrice, sudomotrice, motrice/trophique ;
– bien entendu, aucun autre diagnostic n'expliquerait mieux cette symptomatologie.

Onychomycoses

>>> L'apparition, chez un Chinois de 46 ans, de deux lignes mélanonychiques longitudinales séparées par un ongle jaune avec un érythème périunguéal (***fig. 2***) parfois douloureux a permis aux mycologues de procéder au prélèvement qui a détecté *Chætomium globosum*. Bien que, dans certains cas, les moisissures ne répondent pas au traitement par terbinafine, son utilisation quotidienne pendant 3 mois a guéri complètement

Fig. 2 : Mélanonychie fongique à *Trichophyton rubrum*.

certains patients. Dans le cas présent, en fonction des tests de sensibilité aux antifongiques, le patient a reçu 200 mg/j d'itraconazole en association avec une crème à la terbinafine 2 fois/j. Un mois plus tard, l'inflammation périunguéale avait disparu mais le traitement par itraconazole fut poursuivi 3 mois de plus [9].

>>> Quand une onychomycose est hautement suggestive cliniquement mais négative à l'examen mycologique, les auteurs [10] recommandent de pratiquer un examen histologique avec coloration au PAS et, en cas de doute, d'utiliser le Gomori-Grocott qui reste pour les pathologistes l'étalon-or…

>>> *Neoscytalidium dimidiatum* [11] a une mauvaise réputation. Son traitement est décevant. Il semble pourtant que le vernis à l'amorolfine à 5 % se soit montré efficace dans une série de 28 patients.

>>> Parmi 8 variétés d'huiles essentielles commercialisées, *Boswellia serrata* a démontré une activité antimicrobienne contre tous les microorganismes et une efficacité maximale contre *Trichophyton* spp. De plus, il existe une action synergistique sur des souches azole-résistantes de *C. albicans*. Le spectre antimicrobien et antifongique de *B. serrata* pourrait en faire un antifongique idéal pour une utilisation topique [12].

Psoriasis

>>> Les patients atteints de psoriasis sévère ou modéré des ongles ont bénéficié de façon significative d'un traitement au tofacitinib dès le 4e mois, dont l'efficacité s'est maintenue pendant 52 semaines [13].

>>> L'atteinte unguéale est fréquente dans le psoriasis, surtout dans sa forme arthropathique. Les auteurs [14] confirment que l'hyperkératose et les dépressions ponctuées sont les modifications privilégiées. Ils oublient toutefois que l'onycholyse est la plus importante d'entre elles. Ils constatent, comme il est classique, la forte prévalence de l'association mycosique.

>>> *Indigo naturalis* [15] semble utile en tant que traitement du psoriasis unguéal. L'avenir nous dira s'il tient ses promesses.

>>> Les résultats obtenus avec l'aprémilast sur l'ongle et le cuir chevelu sont convaincants [16]. Toutefois, le problème psychiatrique mérite d'être considéré en tant que risque thérapeutique.

Génétique

>>> Les anomalies unguéales sont toujours présentes dans le syndrome onycho-patellaire [17]. La plus fréquente d'entre elles reste l'hyponychie. Les lunules triangulaires ont été observées au cours du syndrome onycho-patellaire (***fig. 3***) chez 4 patients. Le genou est l'articulation fréquemment atteinte. Un seul malade présentait une manifestation rénale. L'étude génétique a révélé trois mutations *LMX1B* différentes.

>>> Le syndrome ADULT [18] est un acronyme d'*acro-dermato-ungual-lacrimal-tooth*, une forme rare de

Fig. 3 : Syndrome onycho-patellaire.

dysplasie ectodermique autosomique dominante due à des mutations dans le gène *TP63,* responsable également des syndromes AEC, EEC, LMS, RHS et SHFM. Les auteurs rapportent un cas familial. Les ongles sont courts, le bord distal irrégulier avec parfois une dystrophie unguéale proximale.

Divers

>>> On sait que de nombreux médicaments sont responsables de photo-onycholyse lorsqu'ils s'accompagnent d'une exposition à la lumière naturelle ou artificielle. La prise de diclofénac [19] pour des douleurs lombaires a entraîné une photo-onycholyse avec inflammation des tissus périunguéaux. L'œdème a disparu dans les 2 jours alors que l'on notait le décollement distal des ongles des mains seulement.

>>> Le vandétanib [20] est un inhibiteur multikinase ciblant VEGFR, EGFR et le proto-oncogène RET. Cette molécule est actuellement enregistrée dans le traitement des carcinomes médullaires de la thyroïde. La photosensibilité s'observe chez plus d'un tiers des patients traités. Les auteurs rapportent 2 cas de photo-onycholyse de type 1. Les patients traités par vandétanib doivent bénéficier d'une éducation stricte à la photoprotection préventive UVA/UVB.

>>> L'hydroquinone est une molécule paradoxale [21]. Elle efface les pigmentations mélaniques cutanées et pigmente désagréablement les ongles qu'elle enduit. Il suffit d'attendre 4 à 6 mois pour obtenir sa disparition qui accompagne la croissance de la tablette unguéale.

>>> Dans un bel article faisant le point sur la koïlonychie, les auteurs [22] évoquent la pathogénie de cette anomalie unguéale : une réduction du flux vasculaire de la région avec une inflammation locale ou une hyperkératose, des *shunts* capillaires et/ou un déficit nutritionnel réalisant une dépression relative de la matrice distale, une pousse anormale de la plaque unguéale.

>>> Une tache gris-bleu isolée de la face dorsale du pouce s'élargissant progressivement depuis 6 ans finit par inquiéter ce patient de 60 ans. En l'absence de trauma, de brûlure ou de tatouage, l'interrogatoire apprend qu'il manipule des machines utilisant fer, nickel, cuivre et argent. Le diagnostic clinique de nævus bleu conduit à l'excision de la zone pigmentée [23]. La biopsie révèle la présence de granules limitées au derme que des examens complémentaires définissent comme une argyrie localisée chez un sujet insuffisamment protégé.

>>> Parmi 273 cas de syndrome pieds-mains-bouche, des modifications unguéales [24] ont été identifiées chez 56 patients (20,5 %) avec 25,8 % de garçons et 10,6 % de filles, âgés de 1 à 5 ans. Les anomalies ont été rares avant 1 an. Elles s'observaient 1 à 2 mois après l'apparition de la maladie et duraient de 1 à 8 semaines (4 semaines le plus souvent). Les ongles des mains étaient plus communément touchés. Quand les ongles des mains et des pieds étaient frappés, l'attaque était simultanée et se manifestait sous forme d'onychomadèse. La guérison spontanée était constante. Il n'y a jamais eu de récidive.

>>> L'école de chirurgie pédiatrique de Rome [25] rapporte le cas d'une enfant de 5 ans examinée pour des signes d'inflammation du bord interne du gros orteil gauche. Aucun antécédent notable n'est relevé en dehors de vacances récentes au Kenya. Après 2 applications par jour de gentamycine pendant 7 jours, l'enfant est revue car une larve semble avoir émergé. L'examen de la larve a permis son identification : *Wohlfahrtia magnifica* (*Diptera, Sarcophagidae*). La poursuite de la gentamycine associée à un traitement systémique par l'association amoxicilline-acide clavulanique pendant 7 jours a entraîné la guérison complète dans les 2 semaines.

BIBLIOGRAPHIE

1. Jha AK, Sinha R, Kumar A *et al.* Spiradenoma causing longitudinal splitting of the nail. *Clin Exp Dermatol*, 2016; 41:75-76.
2. Piraccini BM, Alessandrini A, Dika E *et al.* Topical propranolol 1% cream for pyogenic granulomas of the nail: open-label study in 10 patients. *JEADV*, 2016;30:901-902.
3. Keles MK, Yosma E, Aydogdu IO *et al.* Multiple subungual pyogenic granulomas following Levothyroxine treatment. *J Craniofac Surg*, 2015;26:e476-477.
4. Perruchoud DL, Varonier C, Haneke E *et al.* Bowen disease of the nail unit: a retrospective study of 12 cases and their association with human papillomaviruses. *JEADV*, 2016;30:1503-1506.
5. Lee CC, Wu YH. Paronychia-like digital metastases of osteosarcoma. *Int J Dermatol*, 2017;56:104-105.
6. Lipner SR, Scher RK. Congenital malalignment of the great toenails with acute paronychia. *Pediatr Dermatol*, 2016;33:e288-289.
7. Alonso-Pacheco ML, Miguel-Mendieta E, Masela-Perdrero R *et al.* Retronychia: A case report including ultrasound imaging and surgical treatment. *Actas Dermosifiliogr*, 2016;107:e33-37.
8. Guerrero-Gonzales GA, Di Chiacchio NG, D'Apparecida Machado-Filho C *et al.* Complex Regional Pain Syndrome after Nail Surgery. *Surg*, 2016;42:1116-1118.
9. Shi D, Lu G, Mei H *et al.* Onychomycosis due to Chaetomium globosum with yellowish black discoloration and periun-

L'Année thérapeutique

gual inflammation. *Med Mycol Case Rep*, 2016;13:12-16.

10. Laabidi B, Bani MA, Ben Rejeb S *et al.* Comparative study of mycological and histological findings on onychomycosis. *Virchows Arch*, 2016;469 (suppl 1): S1-S346 - PS 15-030.
11. Bunyaratavej S, Leeyaphan C, Rujitharanawong C *et al.* Efficacy of 5% amorolfine nail lacquer in Neoscytalidium dimidiatum onychomycosis. *J Dermatol Treat*, 2016;27:359-363.
12. Sadhavisam S, Palanivel S, Ghosh S. Synergistic antimicrobial activity of Boswellia serrata essential oil with various azoles against pathogens associated with skin, scalp and nail infections. *Lett Appl Microbiol*, 2016;63:495-501.
13. Merola J, Tatulych S, Mamolo C *et al.* Efficacy of tofacitinib for the treatment of nail psoriasis: two 52-week phase 3 studies in patients with moderate to severe plaque psoriasis. *JEADV*, 2016;74:AB248.
14. Jendoubi F, Jaber K, Rabhi F *et al.* Psoriatic nails: A prospective clinical study. *JEADV*, 2016;30 (suppl 6):15.
15. McDermott L, Madan R, Rupani R *et al.* A review of indigo naturalis as an alternative treatment for nail psoriasis. *J Drugs Dermatol*, 2016;15:319-323.
16. Nguyen CM, Leon A, Danesh M *et al.* Improvement of nail and scalp psoriasis using Apremilast in patients with chronic psoriasis: Phase 2b and 3, 52-week randomized, placebo-controlled trial results. *J Drugs Dermatol*, 2016;15:272-376.
17. Figueroa-Silva O, Vicente A, Agudo A *et al.* Nail-patella syndrome: report of 11 pediatric cases. *JEADV,* 2016;30: 1614-1617.
18. Whittington A, Stein S, Kenner-Bell B. Acro-Dermato-Ungual-Lacrimal-Tooth Syndrome: An uncommon member of the ectodermal dysplasis. *Pediatr Dermatol*, 2016;33:e322-326.
19. Al-Kathiri L, Al-Asmaili A. Diclofenac-induced photo-onycholysis. *Oman Med J*, 2016;31:65-68.
20. Negulescu M, Baran R, Boulinguez S *et al.* La photo-onycholyse, une nouvelle manifestation de phototoxicité induite par le vandétanib. *Ann Dermatol Venereol*, 2016;143 (suppl 12):S 412-413.
21. Glazer A, Sofen BD, Gallo ES. Nail discoloration after use of hydroquinone. *JAAD Case Rep*, 2016;2:57-58.
22. Walker J, Baran R, Vélez N *et al.* Koilonychia: an update on pathophysiology, differential diagnosis and clinical relevance. *JEADV*, 2016;30:1985-1991.
23. Nagano T, Oka M, Horikawa T *et al.* Single blue nevus-like localized argyria. *J Dermatol*, 2016;11:1359-1360.
24. Long DL, Zhu SY, Li CZ *et al.* Late-onset nail changes associated with hand foot, and mouth disease: A clinical analysis of 56 cases. *Pediatr Dermatol*, 2016;33:424-428.
25. Boscarelli A, Levi Sandri GB. Periungual myiasis caused by wohlfahrtia magnifica mimicking an ingrown toenail. *Trans Pediatr*, 2016;5:95-96.

L'auteur a déclaré ne pas avoir de conflits d'intérêts concernant les données publiées dans cet article.

Remise de prix

Le prix *Eugene Van Scott Award for Innovative Therapy of the Skin and Phillip Frost Leadership Lecture*, créé en 2007, a été remis cette année à Christine Léauté-Labrèze. Il vient récompenser son importante contribution au traitement de l'hémangiome infantile.

L'effet positif du propranolol, dernière molécule en date indiquée dans la prise en charge de l'hémangiome infantile, a été découvert par le docteur Christine Léauté-Labrèze, dermatologue au CHU de Bordeaux.

Pour pouvoir promouvoir ces recherches, l'Université de Bordeaux a établi, grâce à Aquitaine Valo, un partenariat avec Pierre Fabre Dermatologie, visant à perfectionner, développer, tester et fabriquer une formule et une forme pharmaceutique du médicament adaptées au traitement de l'hémangiome infantile et approuvées par les autorités sanitaires (FDA, EMA).

J.N.

D'après un communiqué de presse des laboratoires Pierre Fabre Dermatologie.

L'Année thérapeutique

Quoi de neuf en dermatologie esthétique ?

C. BEYLOT
Professeur émérite de Dermatologie de l'Université de BORDEAUX.

L'actualité en dermatologie esthétique est toujours bien fournie et variée, dominée cette année par l'arrivée en France – où ce produit est encore en cours d'AMM (autorisation de mise sur le marché) – de l'acide désoxycholique pour la correction de la surcharge adipeuse de la région sous-mentonnière.

Les injectables sont toujours très présents dans la littérature. J'ai choisi de privilégier quelques articles pour ce qu'ils apportent de nouveau, comme le très beau travail de Romeo sur son importante série personnelle qui montre qu'au niveau de la paupière supérieure, les injections d'acide hyaluronique (AH) peuvent supplanter la blépharoplastie chirurgicale dans un grand nombre de cas et il en détaille les critères de choix. Le travail expérimental des Chinois sur l'oreille de lapin démontre qu'en cas d'embolisation artérielle d'acide hyaluronique, contrairement à ce que l'on commençait à écrire, l'injection sous-cutanée de hyaluronidase est plus efficace que l'injection intra-artérielle dans la prévention des nécroses locales tout en ayant l'avantage d'être bien plus facile.

Les effets secondaires indésirables de la toxine botulique (TB) sont rares, c'est vrai, mais j'en ai quand même mentionné trois :
– la dysphagie après injection des cordes platysmales, très classique mais peu publiée, et la possibilité moins connue de traiter les troubles de la déglutition par pyridostigmine ;
– à propos de 5 cas, la survenue, jamais décrite, d'alopécie de la lisière frontale après des injections répétées des rides frontales ;
– et enfin, le gonflement paradoxal du masséter dont la cause, selon l'étude anatomique approfondie des auteurs coréens, serait le tendon inférieur profond du masséter qui empêcherait la diffusion du produit vers le faisceau le plus superficiel du muscle.

Enfin, s'il est bien connu que les crèmes antisolaires sont capables de prévenir le vieillissement cutané, le Centre de recherche de Johnson & Johnson démontre, dans une étude portant sur une période de 1 an, qu'une crème antisolaire à large spectre SPF 30 appliquée quotidiennement pourrait améliorer certains signes de photovieillissement déjà constitués.

Acide désoxycholique et double menton : un sujet d'actualité

Les injections d'acide désoxycholique (ATX-101) pour la réduction de la graisse sous-mentonnière, dont l'AMM devrait être prochainement obtenue en France, seront sans doute une des nouveautés de l'année permettant dans beaucoup de cas d'éviter la procédure chirurgicale habituelle. Ce traitement a reçu l'approbation de la FDA (*Food and Drug Administration*) en 2015 et a été commercialisé aux États-Unis sous le nom de Kybella et au Canada début 2016 sous celui de Belkyra. Les auteurs américains en ont déjà une assez large expérience et ont consacré un numéro spécial de *Dermatologic Surgery* à une mise au point sur la question en novembre 2016.

L'esthétique du cou [1] dépend de la nette définition de la bordure mandibulaire, avec visibilité de la dépression sous-hyoïdienne et un os hyoïde haut placé qui donnent l'impression que le cou est long et fin, avec relief léger du cartilage thyroïde chez la femme et marqué chez l'homme, bord antérieur du muscle sterno-cléido-mastoïdien bien dessiné et angle cervico-mentonnier entre 105 et 120° (***fig. 1***). Avec un angle

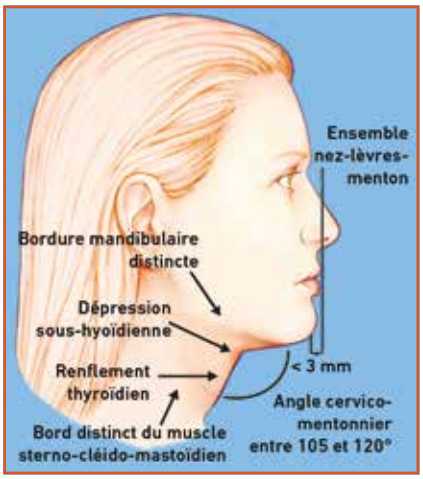

Fig. 1 : L'esthétique du cou et les facteurs qui la conditionnent (schéma de G.J. Goodman).

L'Année thérapeutique

supérieur à 120° apparaît un double menton et un alourdissement du cou. Le vieillissement vient gâcher cette belle harmonie avec notamment, du fait de la ptôse de la graisse du tiers moyen du visage vers le tiers inférieur, une perte de la définition du rebord mandibulaire puis la formation de bajoues. Les cordes platysmales deviennent saillantes et inesthétiques et un relâchement cutané avec formation de rides transversales est souvent présent. La surcharge graisseuse de la région sous-mentonnière est souvent – mais pas toujours – liée à l'âge. La génétique (rétrognathie, os hyoïde en position basse, platysmas non jointifs) et la surcharge pondérale peuvent intervenir si bien que ce double menton vient altérer non seulement l'esthétique du cou mais aussi celle du bas du visage.

L'acide désoxycholique [2] est un produit de synthèse, biologiquement équivalent à l'acide désoxycholique endogène biliaire et a, comme lui, la propriété de dissoudre les graisses. Après une injection de 2 mg/cm^2, survient dès le 1er jour une lyse adipocytaire, puis une inflammation neutrophilique au 3e jour, suivie vers le 7e jour d'une réaction macrophagique phagocytant les débris cellulaires et les lipides libérés (***fig. 2***). Enfin, vers la 4e semaine, l'inflammation a presque disparu, des fibroblastes ont été recrutés, entraînant un épaississement septal. Des doses supérieures à 2 mg et le rapprochement des points d'injection ont été essayés : ils n'ont pas d'efficacité supérieure et risquent d'entraîner davantage de complications locales. Plusieurs séances sont nécessaires. Ainsi, en fonction de l'importance de la graisse sous-mentonnière (***fig. 3A***) et de la réponse du sujet, 2 à 4 séances ont été en général nécessaires, et les études ont montré que 52 % des patients s'amélioraient d'un degré ou plus après 2 séances et 72 % après 4 séances (***fig. 3B*** et ***3C***). L'imagerie, réalisée dans les études de phase III, confirme en IRM la régression de la graisse sous-mentonnière (***fig. 3B***). Compte tenu de la destruction adipocytaire, on peut espérer que le résultat sera durable, voire définitif. C'est ce

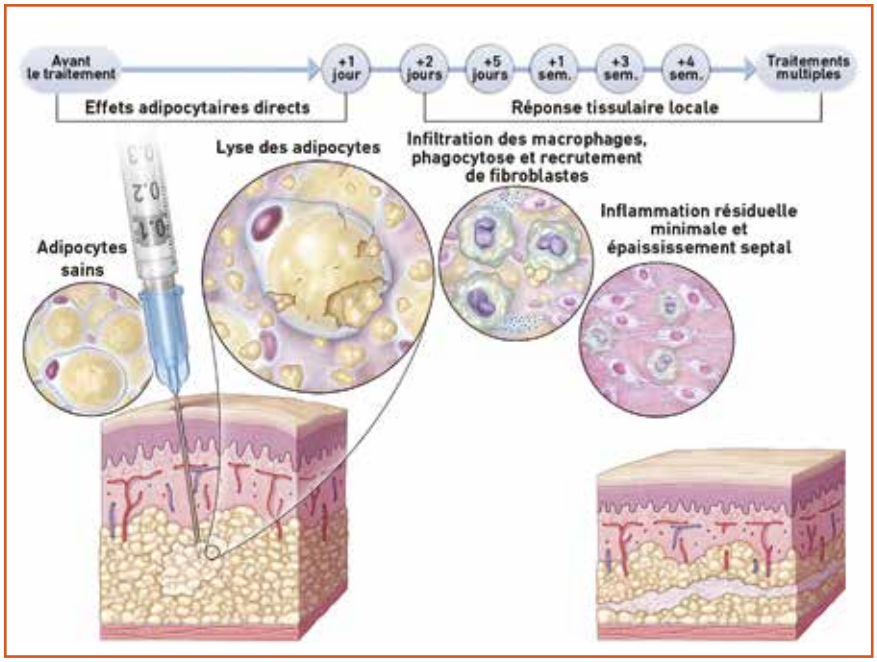

Fig. 2 : Lyse des adipocytes par l'acide désoxycholique et réaction tissulaire (schéma de S.H. Dayan).

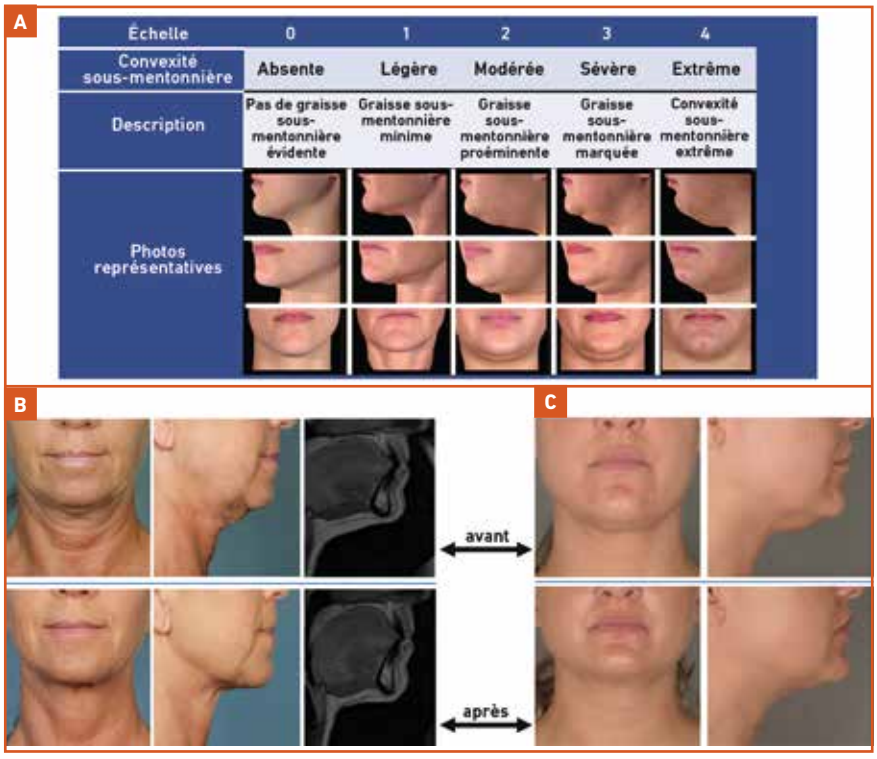

Fig. 3 : A : échelle d'évaluation de la convexité sous-mentonnière liée à la surcharge adipeuse (photo de Dayan, adaptée de J. McDiarmid *et al.*). **B :** surcharge adipeuse sévère sous-mentonnière (grade 3) chez une femme de 50 ans, avant et après 5 sessions d'injections d'acide désoxycholique régressant jusqu'au grade 0 (absence de surcharge). La régression de la graisse superficielle sus-platysmale est objectivée par l'IRM (photos de l'étude REFINE-1, Jones DH et Carruthers). **C :** surcharge modérée (grade 2) chez une femme de 36 ans, avant et après 6 séances, ne régressant que jusqu'au stade 1 (léger).

que confirment les études pour lesquelles un suivi de plus de 4 ans a été réalisé.

Une bonne connaissance anatomique [3] de la région sous-mentonnière est nécessaire pour réaliser au bon endroit et sans risque les injections d'ATX-101.

• À l'examen clinique, les limites de cette zone sous-mentonnière sont : latéralement, le rebord horizontal inférieur de la mandibule ; en bas et en arrière, la dépression de l'os hyoïde ; en haut et en avant, le pli sous-mentonnier. À la palpation, on peut repérer la dépression antégonale à mi-longueur du rebord mandibulaire, précroisée par le nerf mandibulaire marginal lorsqu'il remonte vers la face antérieure du menton.

• Dans cette zone, la dissection permet de distinguer le triangle sous-mentonnier médian le plus affecté par l'excès de graisse et, latéralement, les deux triangles sous-mandibulaires séparés par les muscles digastriques (***fig. 4A***).

• Au-dessous du plan cutané se trouvent les deux faisceaux du platysma, muscle quadrilatère très fin dont les limites antérieures et postérieures forment les cordes platysmales, visibles chez le sujet âgé du fait de l'hypertonie musculaire. Sous le menton, il y a décussation (échange de fibres musculaires) entre les deux faisceaux du platysma, variable selon les individus (***fig. 4B***), le type le plus fréquent (75 %) étant la décussation limitée à la partie haute seule, le platysma jointif (10 %) où il y a un échange de fibres important sous le menton et, dans 10 % des cas, pas de décussation (et dans ce dernier cas, une plus grande tendance à développer un double menton). La graisse sous-mentonnière est répartie en deux compartiments séparés par le platysma, la graisse pré-platysmale – qui est la cible de l'ATX 101 – et la graisse rétro-platysmale qu'il faut respecter tant pour les injections que pour la liposuccion car sa réduction ou son ablation pourraient entraîner une déformation inesthétique du cou. Les autres éléments à connaître sont l'artère et la veine faciale et surtout le nerf moteur mandibulaire marginal qui précroisent ensemble la branche horizontale du maxillaire au niveau de l'encoche antégonale. Les glandes sous-maxillaires ptôsées du fait du vieillissement et parfois confondues avec de la graisse sont davantage postérieures.

• Du fait du cheminement du nerf mentonnier le long de la mandibule, avec des variations anatomiques possibles (***fig. 5A***), il ne faut pas injecter trop près du bord mandibulaire et respecter une bande de 1 à 1,5 cm depuis ce rebord (***fig. 5B***). C'est donc surtout le triangle sous-mentonnier et seulement la partie interne des deux triangles sous-mandibulaires qui seront injectés.

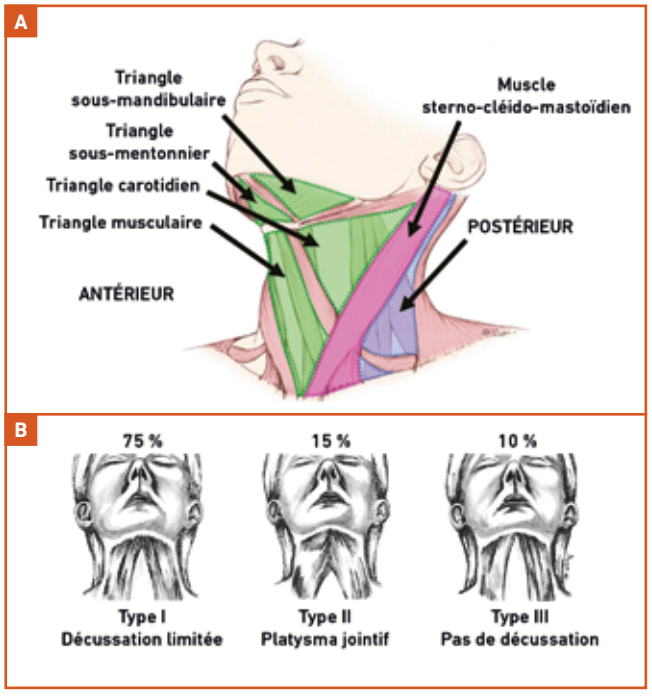

Fig. 4. : A : régions du cou. Le triangle sous-mentonnier, médian, intéressé en totalité par les injections d'acide désoxycholique et les deux triangles sous-mandibulaires qui ne sont injectés que dans leur partie interne, la partie externe étant respectée en raison du passage du nerf mandibulaire (schéma de Kenkel adapté de Shiffman) ; **B :** variations de la décussation du muscle platysma (schémas de Mejia reproduits par Kenkel).

Fig. 5 : A : le trajet du nerf moteur marginal mandibulaire, branche du nerf facial, longeant le bord de la branche horizontale de la mandibule dans sa partie postérieure, à 1 ou 2 cm au-dessous, puis précroisant, avec l'artère et la veine faciales, la mandibule au niveau de la dépression antégoniale et se dirigeant vers le haut (schéma de Kenkel) ; **B :** marquage de la zone de traitement limitée en avant par le pli sous-mentonnier, en arrière par l'os hyoïde, mais respectant latéralement dans la région sous-mandibulaire, une zone à ne pas traiter en raison de la localisation potentielle du nerf marginal sous-mentonnier (photo de Jones) ; **C :** mise en place sur la zone, après repérage, d'une grille où sont marqués les points d'injection distants de 1 cm (photo de Jones) ; **D :** on injecte en pinçant la peau et en l'attirant en avant, de façon à rester dans la graisse pré-platysmale sans la dépasser, l'aiguille enfoncée jusqu'à moitié (photo de Jones).

L'Année thérapeutique

En pratique, après avoir réalisé le marquage, on applique une grille où sont dessinés les points d'injection à réaliser, espacés de 1 cm [4] (***fig. 5C***). On pique de façon adjacente aux points pour ne pas risquer de tatouer la peau avec le marquage de la grille, en pinçant la peau pour la soulever et rester dans le plan de la graisse pré-platysmale (***fig. 5D***), l'aiguille perpendiculaire et enfoncée en principe jusqu'à moitié (plus ou moins selon l'épaisseur de la graisse à réduire, en évitant d'être trop superficiel et d'atteindre le derme – car il y aurait alors un risque de nécrose – ou trop profond jusqu'à la graisse sous-platysmale). La quantité à injecter au niveau de chaque point est de 0,2 mL (2 mg), avec un maximum de 10 mL par séance.

Ces doses, la profondeur d'injection et l'écart entre les points d'injection, tenant compte de la diffusion du produit, ont été déterminées et validées par un panel d'experts. L'injection de bleu de méthylène sur 3 cadavres dans la zone sous-mentonnière, avec des profondeurs, une force de pression et des doses variables, suivie d'une dissection pour repérer le colorant dans le tissu adipeux, ont confirmé ces recommandations.

Les effets secondaires les plus courants (douleur, œdème, ecchymoses, engourdissement, érythème, induration) sont liés à la réaction tissulaire. Différents moyens ont été proposés pour les atténuer. Dans l'étude de Dover *et al.* [5] menée sur 83 patients, les packs réfrigérés n'ont entraîné qu'une amélioration très discrète de la douleur qui, spontanément, est à son maximum dans les 5 minutes qui suivent l'injection, diminuant de 50 % après 15 minutes et disparaissant après 3 heures. Une anesthésie avec épinéphrine combinée au froid n'apporte que 17 % d'amélioration. Si l'on ajoute à cela de l'ibuprofène oral et de la loratadine, l'amélioration est de 40 %. Aucun traitement ne réduit l'œdème ni le gonflement. L'épinéphrine peut légèrement diminuer la survenue d'ecchymoses.

Dans les études de phase III REFINE, il y a eu 4,3 % de parésie du nerf marginal mandibulaire, dont la récupération est lente. Le respect de la zone non injectable en dedans du rebord inférieur de la mandibule devrait réduire ce risque. En revanche, la destruction du tissu adipeux n'a pas laissé place à une laxité cutanée du fait de la réaction fibroblastique et de la néocollagenèse induites.

Commentaires

Quelle sera la place de l'acide désoxycholique dans la stratégie de correction de l'excès de graisse sous-mentonnière ? Les études réalisées aux États-Unis, au Canada et en Europe démontrent la bonne qualité des résultats, obtenus par cette technique innovante peu invasive. Après dissipation de la réaction tissulaire, le remodelage de la région sous-mentonnière est progressif et harmonieux. Mais il faut plusieurs séances pour obtenir ces résultats, vraiment satisfaisants dans 3/4 des cas après 4 séances. La technique s'adresse surtout à des surcharges graisseuses modérées ou légères. Les formes sévères peuvent aussi être traitées, mais nécessitent un nombre de séances plus élevé, jusqu'à 5 ou 6, et la liposuccion restera alors compétitive. De même, pour les formes légères, le choix se portera sur les injections ou sur les techniques physiques (CoolSculpting Mini, ultrasons focalisés, radiofréquence). Le prix du produit, toujours en cours de demande d'AMM, n'est pas encore déterminé pour la France, mais sera probablement, tout comme le prix de la séance, un des critères de choix par rapport aux autres techniques.

Vieillissement des paupières supérieures : injection d'acide hyaluronique ou blépharoplastie chirurgicale ?

Pour corriger le vieillissement des paupières supérieures, la tendance actuelle est de proposer moins souvent la blépharoplastie chirurgicale, de plus en plus supplantée par la volumétrie par l'acide hyaluronique (AH). La chirurgie garde cependant des indications précises. Alors comment choisir ? Dans un article très intéressant et détaillé [6], Francesco Romeo nous fait part de sa vaste expérience, basée sur l'étude séméiologique et le traitement de 152 femmes âgées de 36 à 64 ans (âge moyen : 48 ans). Il a classé ces patientes en plusieurs groupes en fonction des données de l'examen clinique et démontre que la décision thérapeutique en découle directement.

D'abord, il faut bien comprendre et évaluer les altérations palpébrales liées au vieillissement. Chez le sujet jeune, il y a, au niveau de la portion orbitaire de la paupière supérieure, une plénitude et une légère projection antérieure plus marquées dans la partie externe. C'est cette convexité harmonieuse, lisse et progressive depuis la partie interne, discrètement concave, jusqu'à la partie externe plus en relief, qu'il faut essayer de reproduire quand on injecte de l'AH. La portion tarsale de la paupière supérieure (que Romeo appelle "*pretarsal show*"), qui va du rebord tarsal jusqu'au sillon orbito-palpébral supérieur, mesure idéalement 3 à 4 mm mais est encore considérée comme normale entre 2 et 7 mm (***fig. 6Aa*** et ***6Ab***). Cette distance *m* est une des bases de sa classification.

Avec l'âge, la paupière supérieure perd de son volume, surtout aux dépens de la portion orbitaire, de façon symétrique ou non, et un creusement orbitaire apparaît, les yeux s'enfoncent. La portion tarsale *m* augmente mais peut à l'inverse diminuer. Si elle augmente, il peut y avoir ou non un excédent cutané, mais mieux vaut éviter de le réduire chirurgicalement car cela risque d'aboutir à un œil rond avec accentuation de la dépression sus-orbitaire ; on préférera l'injection d'AH. Au contraire, s'il y a diminution de *m* avec excédent cutané, la blépharoplastie chirurgicale, seule ou parfois associée à l'injection d'AH, est indiquée.

La classification proposée par Romeo est plus détaillée et divisée en trois groupes parfaitement illustrés (***fig. 6B***) :

• Le groupe I, où *m* est supérieur à 7 mm, comprend 128 patientes. Romeo le divise encore en 4 sous-groupes : Ia : yeux enfoncés sans excédent cutané ; Ib, Ic, Id : creusement sus-orbitaire (Ib : sans excédent cutané, Ic : avec excédent modéré ; Id : avec excédent sévère). Ces patientes ont toutes été traitées par injection d'AH. Une asymétrie, définie par un *m* différent de plus de 1 mm entre les deux yeux, existait chez 123 patientes (96 %). Après le traitement et un suivi de 12 mois, le *m* de ces patientes est revenu à la normale entre 2 et 7 mm et l'asymétrie ne persiste que chez 56 d'entre elles (44 %). Les patientes sont très satisfaites des résultats et les photographies dans différents cas témoignent de leur qualité. Il n'y a eu aucune complication en dehors de rares cas d'ecchymoses.

Fig 6 : Aa et Ab : portion tarsale *m* de la paupière supérieure (*pretarsal show*) considérée comme normale entre 2 et 7 mm ; **B :** classification du défaut des paupières supérieures. Groupe I : *m* > 7 mm. **a :** yeux enfoncés sans excédent cutané. **b, c, d :** creusement sus-orbitaire (**b :** sans excédent cutané ; **c :** avec excédent cutané modéré ; **d :** avec excédent cutané sévère). Groupe II : *m* < 2 mm avec perte de volume palpébral. Groupe III : *m* < 2 mm avec volume palpébral conservé.

• Le groupe II comprend 21 patientes d'âge moyen 49 ans (44-61 ans) avec un *m* inférieur à 2 mm et une perte évidente du volume palpébral. Celles-ci ont été traitées par blépharoplastie chirurgicale et injection d'AH 6 mois avant ou au moins 2 mois après pour rétablir le volume palpébral.

• Il n'y a que 5 patientes dans le groupe III, d'âge moyen 52 ans (49-64 ans), avec un *m* inférieur à 2 mm mais un volume palpébral conservé. Elles ont été traitées par blépharoplastie uniquement.

La technique de l'injection d'AH est détaillée (***fig. 7***) : elle se fait à la canule 27 G/37-40, introduite à partir d'un prétrou situé juste au-dessous de la queue du sourcil, après une petite anesthésie locale (***fig. 7A***). La progression se fait horizontalement (***fig. 7B***) sous le muscle orbiculaire dans la partie latéro-externe, puis sous-septale dans la zone médiane jusqu'à la partie interne, au-dessous de la tête du sourcil (***fig. 7C***). Le filler (24 mg/mL) est injecté par petites quantités (0,4 à 0,5 cm^3) par côté et remodelé en massant juste après l'injection. Il faut éviter de surcorriger. C'est la partie interne qui nécessite le plus de filler et qui est la plus difficile à corriger. Une injection complémentaire à l'aiguille 30G peut être effectuée si besoin à ce niveau. La patiente est revue après 3 ou 4 semaines, mais on attendra 2 à 3 mois au cas où une injection complémentaire (pas plus de 0,05 à 0,1 cc) serait nécessaire (10 % des cas environ).

Au niveau de cette zone, il ne faut cependant pas méconnaître le risque exceptionnel d'injection intra-artérielle

Fig. 7 : Technique d'injection à la canule ; **A :** introduction de la canule juste au-dessous de la queue du sourcil dans le plan sous-orbiculaire (ROOF : *Retro-orbicularis oculi fat*) dans la partie latérale externe ; **B :** progression horizontale dans le plan rétro-septal juqu'au-dessous de la tête du sourcil ; **C :** en remuant la canule, on voit sa position sous la tête du sourcil.

L'Année thérapeutique

accidentelle de filler et son embolisation rétrograde vers l'artère ophtalmique qui pourrait se compliquer de façon gravissime par une cécité (*via* l'artère supratrochléaire ou supra-orbitaire). L'utilisation d'une canule et l'injection pré-périostée du filler réduisent beaucoup le risque d'embrocher une de ces artères. L'injection doit toujours se faire prudemment, par très petites quantités, et lentement (si elle est trop rapide et sous pression, cela peut aussi déclencher un vasospasme).

L'injection d'AH pour la correction du vieillissement des paupières supérieures apparaît donc très efficace, facile et peu coûteuse. Les résultats sont durables puisqu'après 2 ans seulement 10 % des patientes ont besoin d'un traitement complémentaire. Le recours à la hyaluronidase n'a jamais été nécessaire en raison d'une malposition de l'implant.

L'injection d'AH est surtout indiquée lorsqu'il y a allongement de la partie tarsale de la paupière (*pretarsal skin show*) et creusement sus-orbitaire, ce qui représente la grande majorité des cas dans cette publication (***fig. 8***). Mais elle est également intéressante dans les cas où la paupière pré-tarsale est très réduite par un dermatochalasis, en complément de la blépharoplastie chirurgicale, lorsqu'un creusement de la portion orbitaire de la paupière supérieure est associée (***fig. 9A***). Le nombre assez faible d'indications chirurgicales s'explique peut-être par le recrutement de patientes relativement jeunes, moins affectées par un excédent cutané (***fig. 9B***).

Fig. 8 : Résultats de l'injection d'AH chez des patientes du groupe I.

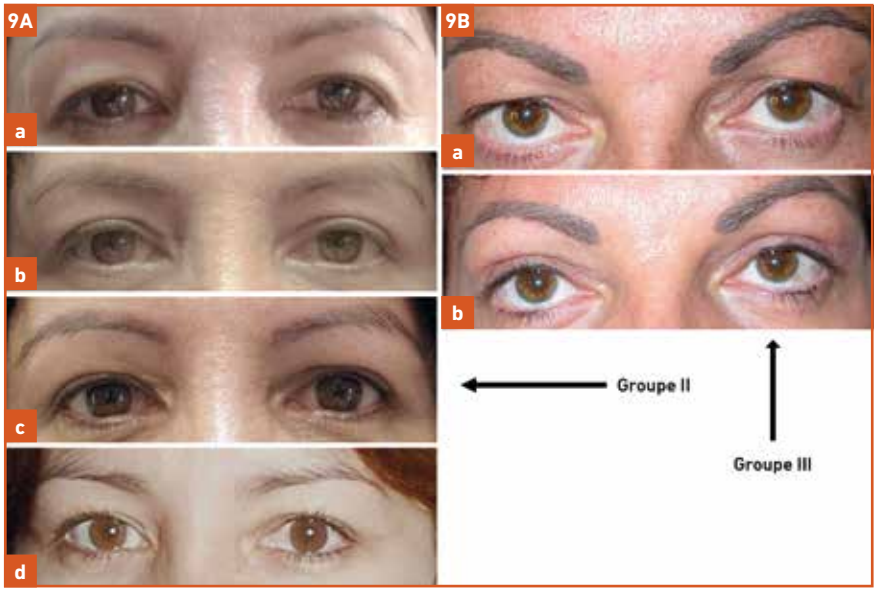

Fig 9 : A : chez une patiente du groupe II âgée de 46 ans (**a :** avant ; **b :** après blépharoplastie ; **c :** après injection d'AH, on se rapproche de l'aspect de ses paupières à l'âge de 30 ans [**d**]) ; **B :** blépharoplastie chez une patiente du groupe III âgée de 50 ans qui avait un blépharochalasis.

Embolisation intra-artérielle de fillers : l'injection sous-cutanée de hyaluronidase serait plus efficace que l'injection intra-artérielle pour prévenir la nécrose

Il a été démontré que la hyaluronidase traversait la paroi artérielle et que, par conséquent, l'injection sous-cutanée périvasculaire pouvait prévenir la nécrose locale en cas d'embolisation artérielle de filler. Mais certains auteurs ont suggéré que l'injection intra-artérielle de hyaluronidase serait plus efficace, en particulier lorsqu'il s'agit d'embolisation rétrograde de l'artère ophtalmique.

Wang [7] a réalisé un travail expérimental sur la branche antérieure de l'artère auriculaire postérieure (APAA)

de l'oreille de 16 lapins, répartis en 4 groupes (***fig. 10***) :
– groupe A (n = 3) : l'APAA a été simplement ligaturée (***fig. 10A***) ;
– groupe B (n = 3) : l'APAA a été ponctionnée avec une aiguille de 30G et une dose de 0,1 mL de Restylane a été injectée (***fig. 10B***) ;
– groupe C (n = 5) : une dose de 0,1 mL de Restylane a également été injectée dans l'APAA et une injection sous-cutanée de hyaluronidase (300 U) a été effectuée immédiatement après (***fig. 10C***) ;
– groupe D (n = 5) : une dose de 0,1 mL de Restylane a été injectée dans l'APAA et une injection intra-artérielle de hyaluronidase (300 U) a été immédiatement effectuée (***fig. 10D***).

Résultats 2 semaines après (***fig. 11***) :
– groupe A : pas d'ischémie ni de nécrose (***fig. 11A***) ;
– groupe B : nécrose assez étendue (***fig. 11B***) ;
– groupe C : très discrètes zones de nécrose sur le rebord de l'oreille chez 1 des 3 lapins (***fig. 11C***) ;
– groupe D : petites zones de nécrose tout au long de l'oreille nettement plus marquées que dans le groupe C (***fig. 11D***).

Le laser Doppler (LDFM: *Laser Doppler flux measurement*) a montré une meilleure récupération de la perfusion artérielle dans le groupe C par rapport au groupe D. L'histologie montre une inflammation et une fibrose marquée dans le groupe B, alors que dans les groupes C et D, on note seulement une réaction inflammatoire légère, sans différence significative entre ces deux groupes.

D'après ces résultats expérimentaux, l'injection sous-cutanée de hyaluronidase a eu une meilleure efficacité que l'injection intra-artérielle. Il a été démontré expérimentalement que la hyaluronidase extra-artérielle pénétrait la paroi artérielle et pouvait venir dissoudre de l'acide hyaluronique dans la lumière artérielle. Si, *in vivo*, l'injection sous-cutanée de hyaluronidase est plus efficace, c'est probablement parce qu'elle permet une meilleure diffusion vers la totalité de l'artère obstruée par le filler, alors que l'injection intra-artérielle bute sur l'extrémité de l'embole de filler sans atteindre aussi bien la totalité de l'obstruction. Comme l'injection sous-cutanée de hyaluronidase est bien plus facile à réaliser chez un patient que l'injection intra-artérielle, il vaut mieux la privilégier si elle est plus efficace dans la prévention de la nécrose.

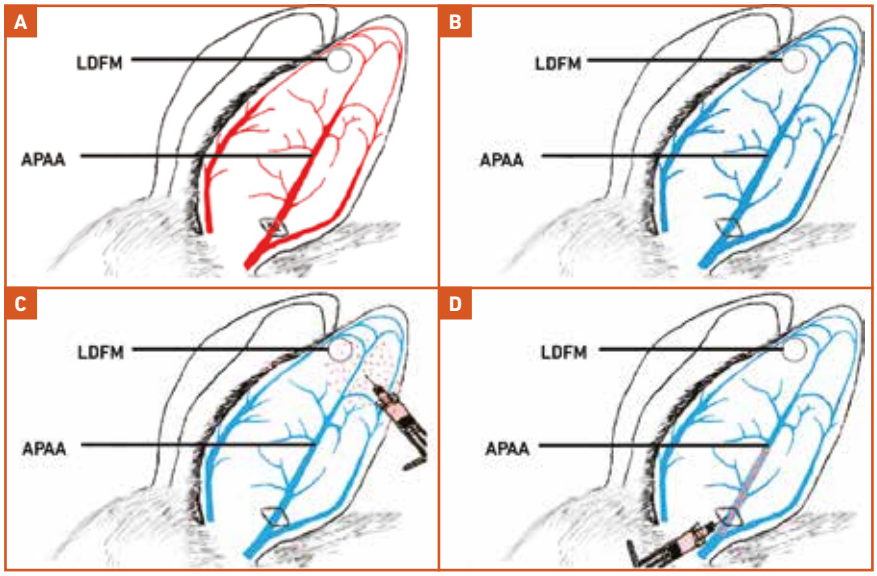

Fig. 10 : Expérimentation *in vivo* sur l'oreille de 16 lapins (photos de Wang) ; **A :** (n = 3) ligature de l'APAA (branche antérieure de l'artère postérieure auriculaire) ; **B :** (n = 3) embolisation d'AH dans l'APAA laissée à son évolution spontanée ; **C :** (n = 5) embolisation d'AH dans l'APAA, suivie immédiatement de l'injection sous-cutanée de hyaluronidase ; **D :** (n = 5) embolisation d'AH dans l'APAA suivie immédiatement d'une injection intra-artérielle de hyaluronidase. APAA : branche de l'artère auriculaire postérieure ; LDFM : *Laser Doppler flux measurement* (mesure du flux sanguin au laser Doppler).

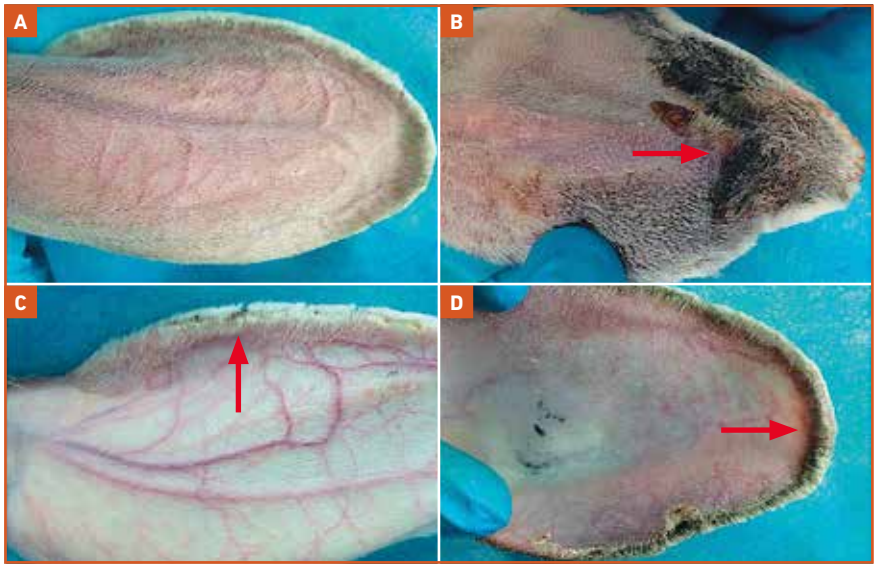

Fig. 11 : Évolution après 2 semaines (photos de Wang) ; **A :** pas de signe de nécrose ; **B :** nécrose étendue à l'extrémité de l'oreille ; **C :** chez un des lapins, minuscule zone de nécrose (**flèche**) ; **D :** petites zones de nécrose en bordure de l'oreille, surtout sur l'extrémité distale.

L'Année thérapeutique

Toxine botulique, cordes platysmales et dysphagie : un accident classique

Une dysphagie suivant l'injection de toxine botulique dans les cordes platysmales pour le rajeunissement du cou est un accident classique, bien que rarement publié. Ce cas nous vient de Thaïlande [8]. Une fois encore, on remarquera que les Asiatiques rapportent leurs accidents thérapeutiques plus souvent que nous, peut-être parce qu'ils en ont plus, les actes esthétiques étant très nombreux et pas toujours effectués par des spécialistes, ou bien parce que cette transparence fait partie de leur culture.

Une femme de 47 ans est référée au service de dermatologie de Bangkok après avoir reçu 3 jours auparavant, au niveau des cordes platysmales, 70 unités de Botulax, une toxine botulique coréenne dont les unités seraient équivalentes à celles du Botox. La patiente présente des ecchymoses sur la partie antérieure du cou (***fig. 12A***) et souffre d'une dysphagie (surtout pour avaler les liquides) dont les symptômes s'intensifient avec des épisodes d'étouffement. Un examen endoscopique montre la stagnation de salive dans les sinus piriformes. La patiente peut avaler avec difficulté des liquides ou des aliments solides, mais des résidus persistent et ne sont éliminés qu'après plusieurs déglutitions. Il existe donc une incoordination neuromusculaire due à l'affaiblissement des muscles sus-hyoïdiens (muscle mylo-hyoïdien et muscles digastriques) (***fig. 12B***). La patiente reçoit alors 180 mg de pyridostigmine par jour pendant 1 semaine et la dysphagie s'atténue progressivement, puis disparaît sans récidive aux visites de contrôle à 1, 2 et 3 mois.

Le risque de diffusion de la toxine botulique vers les muscles de la déglutition s'explique par le fait que le platysma est très mince, souvent fenêtré, et que ces muscles sus-hyoïdiens sont très peu protégés par la mince couche de graisse sous-platysmale qui s'atrophie encore avec le vieillissement. Ce risque augmente en cas d'erreur technique avec injection sous-platysmale car la corde n'est pas toujours facile à maintenir pendant l'injection, de volume trop important par dilution excessive de la TB et surtout de trop fortes doses de TB. C'est bien le cas de cette patiente qui a reçu 70 unités de Botulax alors que les doses recommandées sont nettement plus faibles (pour Belhaouari et Gassia : ne pas dépasser 16 unités de Vistabel par côté et par séance ; pour Wollina : pas plus de 40 à 60 unités au total par séance). Cette patiente a été traitée par pyridostigmine, parasympathomimétique indirect par son effet inhibiteur de l'acétylcholinestérase. Ce produit, qui est indiqué dans la myasthénie, potentialise l'action de l'acétylcholine en augmentant sa concentration dans la fente synaptique, et donc la disponibilité de ce neurotransmetteur pour les muscles. On peut recourir à la pyridostigmine dans les cas de dysphagie importante et de troubles respiratoires suite à des injections de TB au niveau du cou mais aussi lorsque, très exceptionnellement, des muscles sont atteints à distance avec un tableau de botulisme iatrogène, comme cela a été décrit dans 4 cas par Chertow en 2006 suite à des injections à but esthétique avec des doses considérables de TB dans un produit non labellisé.

Les injections répétées de toxine botulique pourraient-elles induire une alopécie frontale ?

Les auteurs italiens [9] rapportent 5 cas d'alopécie frontale ne ressemblant à aucune autre chez des patientes âgées de 45 à 58 ans (moyenne : 52,7 ans) ayant reçu des injections de TB au niveau des rides frontales répétées tous les 4 à 6 mois depuis 1 à 10 ans (moyenne : 2,6 ans). Les patientes ont noté une régression progressive de la lisière frontale de leur cuir chevelu (***fig. 13A***) devenue distante de plus de 6 cm de la glabelle. Il n'y a pas d'alopécie des cils et des sourcils. L'une d'elles, âgée de 53 ans, a aussi une alopécie androgénique minime. Trois de ces femmes sont ménopausées et l'une d'entre elles reçoit un traitement hormonal substitutif.

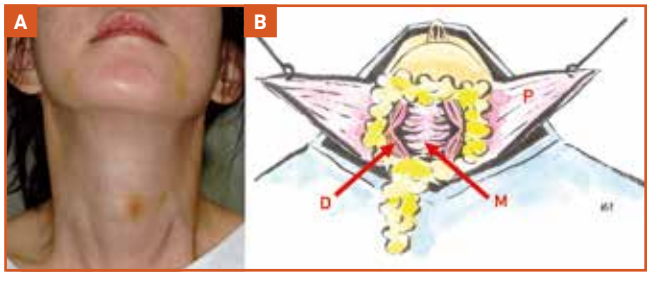

Fig. 12 : A : ecchymoses dans la région médiane du cou après injection d'une dose assez importante de TB pour l'atténuation des cordes platysmales (70 U de toxine coréenne Botulax) ; **B :** en réclinant le platysma (P) et la graisse sous-platysmale, on découvre le muscle mylo-hyoïdien (M) et les muscles digastriques (D), qui participent à la fonction de déglutition et peuvent être atteints par une injection trop profonde ou une trop forte dose de TB (photos de Phothong).

Fig. 13 : A : alopécie de la lisière frontale du cuir chevelu avec creusement des golfes frontaux chez une femme ayant reçu des injections répétées de TB au niveau des rides ; **B :** cheveux raréfiés de calibre irrégulier, souvent fins et miniaturisés comme dans une alopécie androgénogénétique masculine (photos de Di Pietro).

Il ne s'agit pas d'une alopécie frontale fibrosante, considérée actuellement comme une variété de lichen pilaire : en effet, on ne voit pas d'hyperkératose folliculaire et il n'y a pas d'atteinte des sourcils. Ce n'est pas non plus l'aspect d'une alopécie androgénogénétique féminine où une bande antérieure non alopécique est conservée alors que l'alopécie prédomine plus en arrière sur le vertex. La topographie avec creusement des golfes frontaux rappelle davantage l'alopécie androgénogénétique masculine, avec tendance à la miniaturisation des cheveux et coexistence de duvets, de cheveux terminaux et intermédiaires comme on le voit très bien sur la photo de trichoscopie (***fig. 13B***).

Les auteurs estiment qu'il s'agit très probablement d'un effet indésirable de la TB, non décrit jusqu'ici, et proposent pour le désigner le sigle BIFA (*Botulinum-induced frontal alopecia*), tout en reconnaissant qu'il faudrait que d'autres cas soient publiés pour l'homologuer et en connaître la prévalence. Ils appellent donc à la vigilance les injecteurs de TB car cela permettrait de mieux caractériser la BIFA sur le plan anatomopathologique et immunopathologique, éléments qui manquent à leurs observations puisqu'aucune de leurs 5 patientes n'a accepté de biopsie. Peut-être de nouveaux cas permettraient-ils aussi de préciser la physiopathologie de la BIFA qui reste pour l'instant hypothétique (modifications par la TB d'éléments régulant le cycle pilaire : substance P ? peptide relié au gène calcitonine ? ou d'autres molécules de signalisation ou leurs récepteurs ? diminution de la stimulation neuro-endocrine du follicule pileux ?).

Gonflement paradoxal du masséter après injection de toxine botulique : pourquoi ?

L'importante étude anatomique des Coréens [10], réalisée sur 44 cadavres embaumés de sujets coréens et thaïs, apporte une explication logique à cet incident rare, décrit par Lee en 2012 (***fig. 14A***) et qui serait plus fréquent chez les Asiatiques dont les masséters plus puissants que ceux des Caucasiens subissent plus souvent des injections de toxine botulique.

Concernant le mécanisme de cet incident, les auteurs insistent sur le rôle essentiel du DIT, le tendon inférieur profond du masséter. Celui-ci est situé profondément dans la partie superficielle du tiers inférieur du masséter, dont il constitue une proportion assez importante puisque l'analyse d'image montre que sa surface représente 22 % de la partie superficielle du masséter. La zone de recouvrement du muscle par le tendon varie légèrement selon les ethnies ; elle est plus marquée chez les Coréens que chez les Thaïs.

Le DIT sépare le faisceau superficiel du masséter en deux (***fig. 14BA***) : une partie superficielle (SB : *Superficial belly*) et une partie profonde (DB : *Deep belly*), insérées sur le rebord inférieur de l'angle de la mâchoire et 1 cm sur la branche verticale et 3 cm sur la branche horizontale de la mandibule. Plus haut, plus en profondeur et un peu plus postérieur, se trouve le faisceau profond du muscle (DP : *Deep part*), qui se fond vers le bas avec la couche superficielle et s'insère sur la branche montante de la mandibule, au-dessus du faisceau superficiel.

L'injection de toxine botulique dans le masséter hypertrophique se fait profondément dans le corps musculaire dans son tiers inférieur, au-dessous d'une ligne joignant la commissure labiale au lobule de l'oreille. Le DIT peut alors faire obstacle à la diffusion de la TB vers la partie superficielle du muscle et s'il y a la diminution de volume attendue dans la partie profonde du muscle (DB et DP), ce n'est pas le cas dans la partie superficielle (SB) dont le relief persiste et peut même être plus accentué qu'avant l'injection par un mécanisme de compensation, d'où ce gonflement paradoxal inesthétique (***fig. 14B***). Pour éviter cela, les auteurs conseillent d'injecter la TB de façon rétrograde (de la profondeur vers la surface) de façon à ce que les différentes couches, y compris la partie superficielle, soient atteintes par le produit. Le gonflement paradoxal, quand il survient, peut être corrigé par une injection complémentaire superficielle de TB.

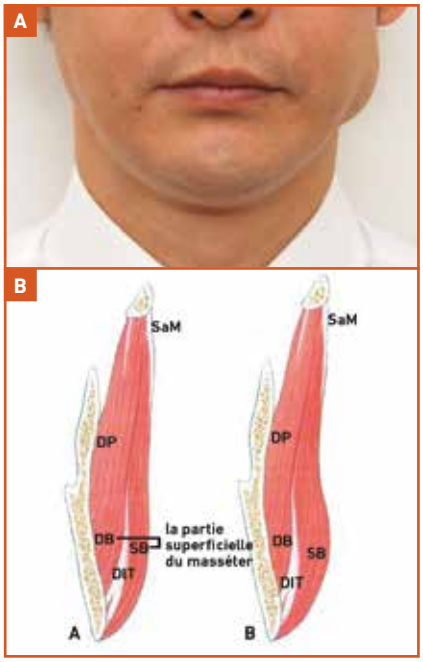

Fig. 14 : A : gonflement paradoxal du masséter après injection de TB ; **A :** le DIT sépare en deux, dans sa portion inférieure, le faisceau superficiel du masséter (SB : partie superficielle ; DB : partie profonde). Plus haut et en arrière, DB se fond progressivement avec DP le faisceau profond ; **B :** suite de l'injection de TB effectuée profondément, le DIT peut faire écran et empêcher la diffusion vers la partie SB la plus superficielle du masséter. Si le volume de DB et de DP se réduisent sous l'effet de la TB, SB garde son relief et peut même devenir plus proéminent par hypertrophie compensatoire (photos de Lee).

L'application quotidienne d'une crème antisolaire à large spectre 30 SPF pendant 1 an a permis la régression significative des signes cutanés de photovieillissement au niveau du visage

L'intérêt des crèmes antisolaires (CAS) pour la prévention du vieillissement cutané facial est bien connu et largement documenté, mais la possibilité d'un effet curatif, avec régression de signes de

L'Année thérapeutique

photovieillissement (PV) déjà installés, n'a jamais été systématiquement recherchée ni précisément évaluée.

Les auteurs [11] ont donc réalisé une telle étude chez 32 femmes originaires du nord-est des États-Unis, de phototype I à III, âgées de 40 à 55 ans et qui avaient un PV moyen selon l'échelle à 9 degrés de Griffith :
– PV global : entre 4 et 8 ;
– rides de la patte d'oie : entre 4 et 6 ;
– pigmentation tachetée : entre 3 et 5.

Un *wash-out* (abstention thérapeutique) de 1 mois était instauré pour celles qui avaient appliqué des topiques anti-âge ou anti-acnéiques, de 3 mois pour les rétinoïdes topiques et de 6 mois pour les rétinoïdes systémiques. La CAS était appliquée tous les matins sur le visage et une simple crème hydratante, sans actifs anti-âge, était fournie pour le soir. Le nom de la CAS n'est pas donné dans l'article, mais sa composition est précisée : avobenzone (3 %), homosalate (12 %), octisalate (5 %), octocrylène (1,7 %), oxybenzone (3 %). Les tubes étaient pesés aux visites de contrôle pour s'assurer d'une bonne adhérence à l'application quotidienne.

L'évaluation était faite par un seul des investigateurs (Leyden), gradant les signes de PV de 1 (absents) à 9 (sévères). Ces contrôles, accompagnés de photographies standardisées, avaient lieu à l'inclusion, puis à 12, 24, 36 et 52 semaines, cette dernière évaluation étant le critère principal et les évaluations intermédiaires des critères secondaires. L'étude statistique (t-test apparié) comparait l'état initial et l'état aux divers contrôles, un changement étant considéré comme significatif à partir de $p \leq 0,05$. L'avis des patientes était recueilli aux différents stades du traitement.

Sur les 33 femmes incluses dans l'étude, 32 ont été évaluables à 52 semaines. L'évaluation dermatologique montre que tous les paramètres de PV sont améliorés de façon significative par rapport à l'état initial, dès 12 semaines et ensuite de façon croissante jusqu'à la 52e semaine, en pourcentage (***fig. 15***) comme en variation nette. La surface de la peau et sa pigmentation (texture, éclat, aspect tacheté, pigmentation) sont les éléments qui s'améliorent le plus (40 à 52 %) de

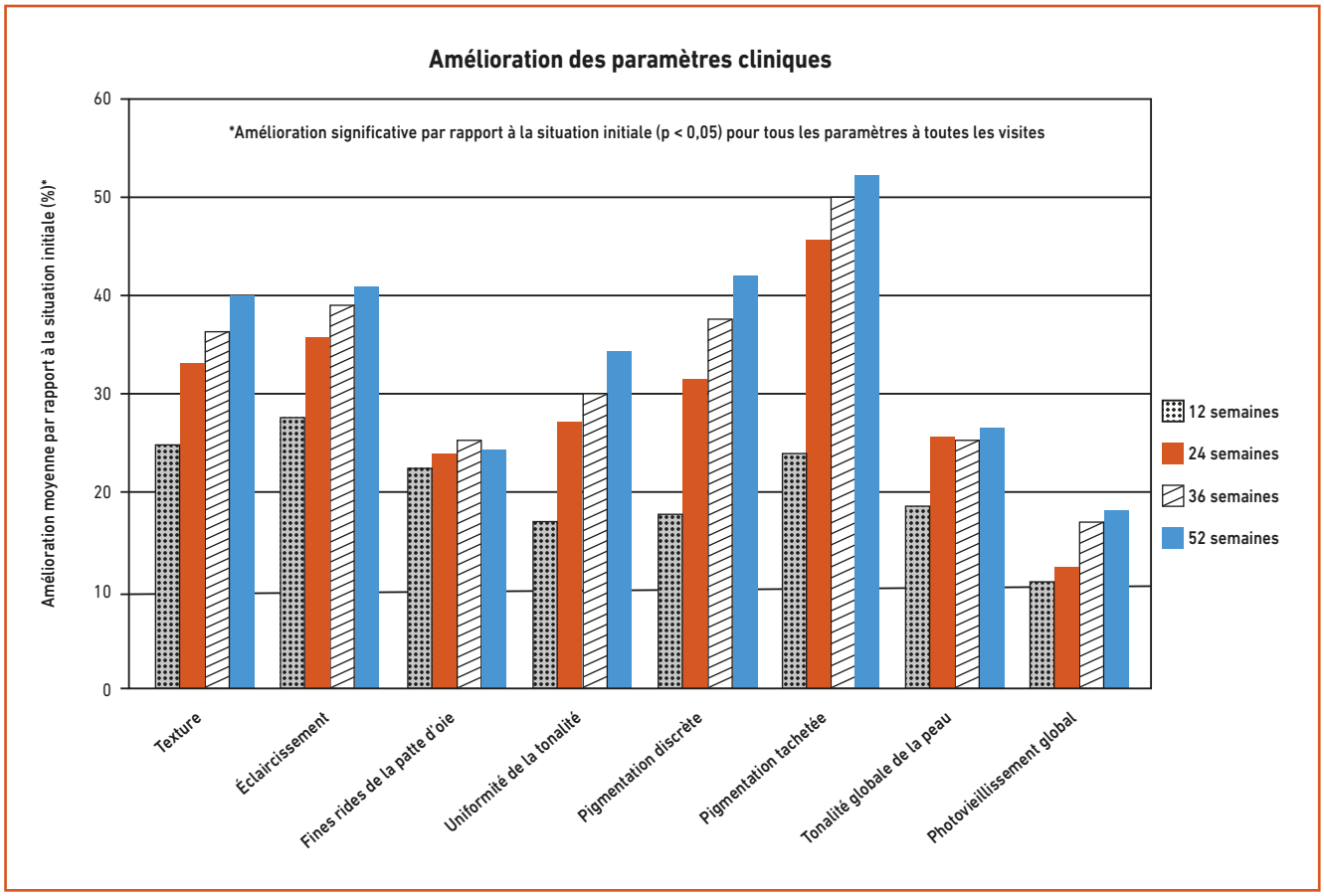

Fig. 15 : Tous les paramètres du photovieillissement s'améliorent progressivement (en %) de façon significative (p < 0,05) entre 12 et 52 semaines. Ce sont les taches pigmentées qui s'améliorent le plus (schéma de Randhawa).

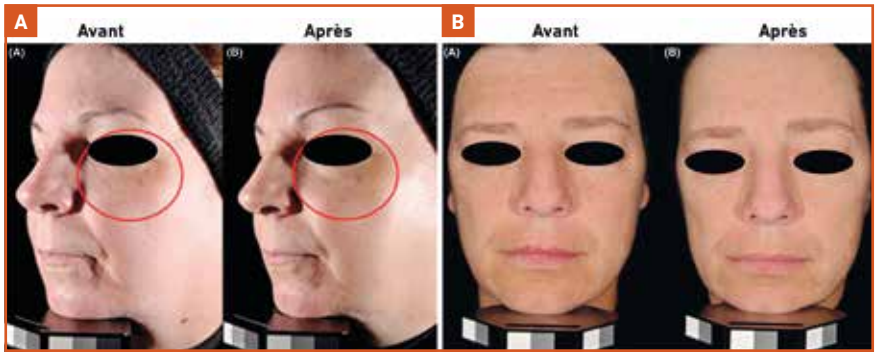

Fig. 16 : Après 52 semaines d'application de la crème antisolaire ; **A :** amélioration des ridules palpébrales inférieures et peau plus douce ; **B :** diminution des taches pigmentées et de l'érythème, teint éclairci (photos de Randhawa).

l'état initial à la 52e semaine, la plupart des patientes ayant 2 points de moins sur l'échelle de Griffith. Cela est bien visible cliniquement et sur les photographies. Les autres signes (fines rides de la patte d'oie [***fig. 16A***] aspect lisse, tonalité, PV global) s'améliorent moins nettement (18 à 34 %), ce qui reste significatif. Tous les paramètres s'améliorent chez 78 % des patientes, la texture et l'éclaircissement s'améliorant chez 100 % (***fig. 16B***).

Même si l'évaluation des patientes est moins précise que l'analyse dermatologique, elle va dans le même sens. Toutefois, l'amélioration est plus marquée pour la peau terne et les ridules de la patte d'oie (42 et 49 % respectivement) mais aussi pour la rugosité, la rougeur, la couleur de la peau, et significative pour tous ces critères. Les patientes notent que leur peau est plus ferme. Aucun effet indésirable n'a été mentionné.

Dans la littérature, on trouve quelques publications qui vont dans ce sens :
– dès 1983, le trio de Kligman avait montré sur des souris *hairless* (sans poils) albinos que des altérations de PV induites par des irradiations UVA et UVB sur plusieurs mois régressaient si la peau était protégée par une CAS SPF 15 et qu'il y avait néocollagenèse du derme superficiel et réparation de l'élastose solaire ;
– il existe des arguments indirects en faveur d'une amélioration du PV par une CAS dans plusieurs études portant sur des produits anti-âge, la trétinoïne (Maddin), le tazarotène (Kang), où le bras contrôle comportait une CAS 15 SPF. On constate dans ce groupe témoin une régression des signes de PV, certes plus légère qu'avec le produit actif, mais notable tout de même.

Les auteurs insistent sur l'importance de la stabilité des ingrédients de la CAS pour obtenir de tels résultats et sur le fait que toutes les CAS 30 SPF ne sont pas interchangeables sur ce point.

BIBLIOGRAPHIE

1. Goodman GJ, Subramanian M, Sutch S *et al.* Beauty From the Neck Up. *Dermatol Surg*, 2016;42:S260-S262.
2. Dayan SH, Humphrey S, Jones DH *et al.* Overview of ATX-101 (Deoxycholic Acid Injection): A Nonsurgical Approach for Reduction of Submental Fat. *Dermatol Surg*, 2016;42 Suppl 1:S263-S270.
3. Kenkel JM, Jones DH, Fagien S *et al.* Anatomy of the Cervicomental Region : Insights From an Anatomy Laboratory and Roundtable Discussion. *Dermatol Surg*, 2016; Suppl 1:42:S282-S287.
4. Jones DH, Kenkel JM, Fagien S *et al.* Proper Technique for Administration of ATX-101 (Deoxycholic Acid Injection) Insights From an Injection practicum and Roundtable Discussion. *Dermatol Surg*, 2016;42:S275-S281.
5. Dover JS, Kenkel JM, Carruthers A *et al.* Management of Patient Experience With ATX-101 (deoxycholic Acid Injection) for Reduction of Submental Fat. *Dermatol Surg*, 2016;42 Suppl1:S288-S299.
6. Romeo F. Upper eyelid filling with or without surgical treatment. *Aesth Plast Surg*, 2016;40:223-235.
7. Wang M, Li W, Zhang Y *et al.* Comparison of Intra-arterial ans Subcutaneous Testicular Hyaluronidase Injection Treatments and the Vascular Complications of Hyaluronic Acid Filler. *Dermatol Surg*, 2017;43:246-254.
8. Phothong W, Wanitphakdeedecha R, Keskool P *et al.* A case of dysphagia following botulinum toxin injection for neck rejuvenation. *J Cosmet Dermatol*, 2017;16:15-17.
9. Di Pietro A, Piraccini BM. Frontal Alopecia after Repeated Botulinum toxin Type A Injections for Forehead Wrinkles: An Underestimated Entity ? *Skin Appendage Disord*, 2016;2:67-69.
10. Lee HJ, Kang IW, Seo KK *et al.* The anatomical Basis of Paradoxical Masseteric Bulging after Botulinum Neurotoxin type A Injection. *Toxins*, 2017;9. pii: E14. doi: 10.3390/toxins9010014.
11. Randhawa M, Wang S, Leyden JJ *et al.* Daily Use of a Facial Broad Spectrum Sunscreen Over One-Year Significantly Improves Clinical Evaluation of Photoaging. *Dermatol Surg*, 2016;42:1354-1361.

L'auteure a déclaré ne pas avoir de conflits d'intérêts concernant les données publiées dans cet article.

L'Année thérapeutique

Quoi de neuf en chirurgie dermatologique ?

➞ **S. LAGRANGE**
Service de Dermatologie, CHU de NICE.

Cette année, le *"Quoi de neuf en chirurgie ?"* fait la part belle à la technique avec une majorité d'articles sur les plasties et les sutures, gestes quotidiens des dermato-chirurgiens. Deux nouvelles publications traitent de la chirurgie micrographique dans les tumeurs cutanées rares pour lesquelles les études sont également rares. Deux études permettent de faire un point sur la sécurité des anesthésies locales. Enfin, quelques données sont publiées sur la sécurité des opérateurs et sur celle des patients âgés.

Des idées pour reconstruire !

>>> Deux réparations différentes pour une PDS similaire de la région philtrale

La réparation des pertes de substance (PDS) de la région philtrale est difficile parce qu'elle concerne deux sous-unités esthétiques et fonctionnelles : le vermillon et la lèvre blanche. Elles doivent être réparées en respectant les fonctions de la lèvre supérieure (parole, alimentation, expression faciale et sensation) et en restaurant la forme et le volume de la ligne de Cupidon. La partie médiane de la lèvre supérieure comprend une surface convexe et mobile (tubercule labial) au niveau du vermillon et une surface concave au niveau du philtrum. Leurs formes, variables d'une ethnie et d'un patient à l'autre, doivent être prises en compte pour la reconstruction.

Cette zone peut être réparée par cicatrisation dirigée, suture directe, excision en quartier ou lambeau local. La cicatrisation dirigée peut être envisagée pour des cicatrices superficielles touchant uniquement le vermillon. Selon la taille, la forme et l'orientation de la PDS, la suture directe et l'excision en quartier risquent d'entraîner une distorsion de l'arc de Cupidon. Il est aussi possible de reconstruire ces PDS par une incision en aile de mouette de part et d'autre des crêtes philtrales et juste sous le vermillon.

L'article de Garcés Gatnau *et al.* [1] rapporte une série de 3 patients présentant un carcinome basocellulaire de la région philtrale à cheval sur la lèvre blanche et le vermillon, de diamètre inférieur à 1/3 de la lèvre supérieure, responsable d'une PDS de taille moyenne (***fig. 1***) réparée par deux lambeaux en îlots, l'un supérieur pour la réparation de la lèvre blanche et l'autre inférieur pour celle de la lèvre rouge. Après une anesthésie locale associant mépivacaïne et bupivacaïne, un lambeau en îlot cutané et un lambeau en îlot muqueux sont incisés sur les zones cutanéomuqueuses adjacentes à la PDS. Le lambeau supérieur est incisé à l'intérieur des crêtes philtrales et décollé dans un plan sous-cutané et intramusculaire pour inclure les fibres du muscle orbiculaire. Le lambeau muqueux est lui aussi décollé selon deux plans sous-muqueux et intramusculaire. Ceux-ci doivent être de la même taille. Ils sont ensuite avancés l'un vers l'autre, créant deux PDS secondaires qui sont suturées en premier. Puis, les parties distales des lambeaux sont suturées entre elles en débutant par le milieu. Une suture au fil résorbable permet de recréer la zone déprimée de l'arc de Cupidon. La correction des deux oreilles se fait également en reformant les reliefs de cet arc. Cette réparation respecte l'anatomie

Fig. 1 : (d'après [1]).

de la lèvre supérieure et donne peu de troubles sensitifs. Le décollement dans le muscle orbiculaire diminue le risque de mise en boule et d'éclabion. Pour les PDS de la partie inférieure du philtrum, elle maintient la forme de l'arc de Cupidon.

Elle n'a pas été choisie par Bennett *et al.* [2] du fait du risque de mise en boule et de cicatrice pincée à l'intérieur du philtrum. L'auteur rapporte le premier cas d'une superbe reconstruction par deux lambeaux de transposition opposés, dessinés à partir de la zone cutanée située au-dessus de la PDS philtrale et de la zone du vermillon située en dessous (***fig. 2***). Le lambeau supérieur comporte un trait supérieur et un trait latéral, il est décollé et transposé pour remplacer la partie supérieure cutanée de la PDS. Il est amarré au niveau de sa berge inférieure pour recréer l'arc de Cupidon. Le lambeau inférieur est prélevé dans le vermillon par une incision partant du centre de la PDS vers l'intérieur de la bouche et une incision latérale afin que ce second lambeau soit transposé du même côté que le premier. Un point d'angle est placé dans la zone de tension maximale. Puis, les deux lambeaux sont suturés en reformant la ligne du vermillon. Cette plastie donne un résultat cosmétique excellent sans altération de la fonction buccale ni diminution de l'ouverture. Elle reforme la concavité naturelle du contour philtral et la convexité du vermillon sans surélévation, émoussement ou mise en boule. La réparation de la lèvre supérieure et de l'arc de Cupidon semble meilleure qu'avec les autres types de reconstruction.

Fig. 2 : (d'après [2]).

>>> Une vague pour réparer le sillon sus-alaire

Les pertes de substance touchant le sillon sus-alaire doivent être réparées en préservant la fonction valve de la narine, en reconstituant les volumes et en recréant le sillon sans déplacer le rebord narinaire. Le lambeau en vague est un lambeau de rotation héminasal, dessiné à partir de la partie moyenne de l'auvent nasal, qui permet de fermer les PDS du tiers moyen du sillon sus-alaire. Il recrée le sillon, s'apparie parfaitement avec la peau de cette zone et les cicatrices sont cachées en bordure des sous-unités esthétiques et dans le sillon nasogénien. C'est un lambeau de rotation modifié avec extension et rotation à 90° de la pointe qui permet de recréer le sillon et de recouvrir la partie narinaire. La hauteur de la pointe est égale à la taille antéro-postérieure de la PDS alaire. La pointe, de dimensions précises, sera mobilisée par un lambeau de rotation dessiné le long du sillon nasogénien. Le lambeau est incisé et décollé, puis suturé par deux points clés :
– le premier ancre l'extrémité du lambeau à la profondeur de l'auvent nasal au niveau de la partie inférolatérale de la PDS en regard du sillon sus-alaire ;
– le second fixe l'extrémité par une suture profonde, puis le reste de la PDS est fermé.

Un excès tissulaire est corrigé dans la partie antérieure du sillon sus-alaire et, si nécessaire, un second excès est excisé dans le sillon nasogénien.

Le principe du lambeau est représenté sur la ***figure 3***.

Une étude rétrospective a regroupé 10 patients opérés entre février 2012 et janvier 2013 d'un carcinome baso- ou spinocellulaire de la région médiane du sillon sus-alaire et réparés par un lambeau en vague [3]. L'évaluation du résultat était faite sur photos, en aveugle, par 3 évaluateurs, selon une échelle prenant en compte la vascularisation, la pigmentation, l'épaisseur, le relief et la souplesse de la cicatrice. Plus le score est élevé, moins la cicatrice est de bonne qualité. Le diamètre de la PDS était compris entre 7 et 17 mm. Aucune nécrose et aucun dysfonctionnement de la valve nasale n'ont été constatés au cours d'un suivi postopératoire compris entre 2 et 8 mois (moyenne de 3,9 mois). Le score moyen était de 11,1 sur 50 et la

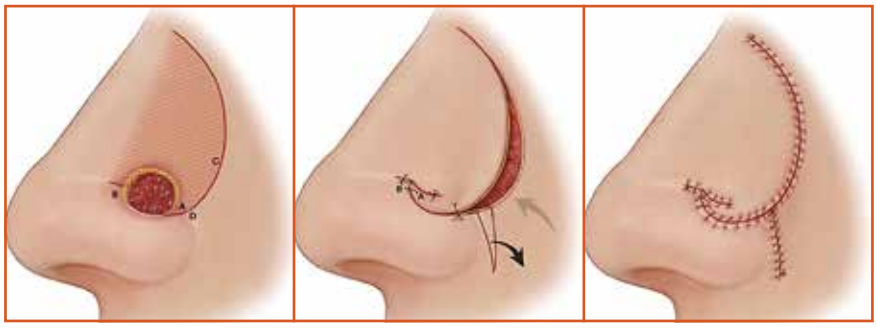

Fig. 3 : Principes du lambeau en vague (d'après [3]).

L'Année thérapeutique

concordance interindividuelle des évaluateurs était bonne. Les scores relatifs à la vascularisation et à la pigmentation étaient particulièrement faibles. Trois cas d'épaississement du lambeau ont été améliorés pas les injections de corticoïdes.

Bien qu'elle soit monocentrique et peu puissante, cette étude montre que le lambeau en vague est une bonne méthode de réparation des PDS horizontales de la zone du sillon sus-alaire, non transfixiantes, de 8 à 15 mm de diamètre (***fig. 4***). L'extrémité du lambeau doit être adaptée de façon précise à la PDS et ne doit pas être traumatisée. Il existe un risque de mise en boule qui régresse spontanément en 2 à 3 mois ou avec les injections de corticoïdes.

>>> Réparation du dorsum nasal par lambeau de Dufourmentel bilatéral

Une série rétrospective de 38 patients opérés par un seul chirurgien de Caroline du Sud entre juin 2008 et septembre 2014 rapporte l'intérêt d'un lambeau rhomboïde bilatéral de Dufourmentel dans la réparation des pertes de substance du *dorsum* nasal [4]. Les patients (des hommes pour 68 %, âgés en moyenne de 65 ans) présentaient un carcinome basocellulaire (CBC) du nez. Le diamètre moyen de la PDS après chirurgie micrographique était de 17 mm (7-32) et, dans 79 % des cas, la lésion était médiane et de grand axe parallèle à l'arête nasale.

Deux lambeaux rhomboïdes à pédicule supérieur, de largeur égale à la moitié de la PDS, sont incisés à environ 45° à partir de la partie moyenne de la berge latérale (***fig. 4***). Le décollement est sous-musculaire et l'excès tissulaire est réséqué le long de l'arête nasale.

Il n'y a pas eu de complication postopératoire majeure ou mineure : aucun cas d'obstruction nasale, pas de distorsion de la narine ou du rebord narinaire et pas de modification du profil. Les patients comme le chirurgien ont jugé les résultats cosmétiques bons à excellents. Huit patients ont bénéficié d'un traitement par LCP (laser à colorant pulsé) en postopératoire et 11 d'une dermabrasion.

Fig. 4 : (d'après [4]).

Ce lambeau est indiqué pour les PDS médianes ou paramédianes du *dorsum* nasal, orientées parallèlement ou perpendiculairement au rebord narinaire. Selon la forme du nez et la laxité des deux auvents nasaux, il peut permettre de reconstruire des PDS de diamètre supérieur à 2 cm. Il est particulièrement intéressant pour réparer les PDS du milieu du nez avec un large diamètre horizontal mais peut aussi être utilisé pour les PDS latérales localisées à l'auvent nasal et alors les lambeaux sont orientés dans des directions opposées. C'est une réparation fiable et reproductible avec un bon appariement tissulaire et une bonne reconstitution des volumes. Une discrète élévation de la pointe est habituelle qui rentrera dans l'ordre avec le temps. En cas de nez fin et d'auvent nasal étroit, il existe un risque de distorsion des narines mais elle sera symétrique et moins sévère. La sélection du patient est primordiale !

>>> Une comète comme alternative à la reconstruction des PDS de l'extrémité céphalique

Le lambeau en comète [5], ou lambeau de rotation de l'oreille, permet la fermeture de PDS de taille moyenne à grande lorsque la suture directe n'est pas possible. Le côté laxe et peu sous tension est suturé directement. Les berges sont rapprochées jusqu'au point où la tension ne permet plus de poursuivre la suture, ce qui permet de diminuer notablement la taille de la PDS et crée un excès tissulaire à chaque extrémité. Le côté sous tension est fermé par un lambeau de rotation réalisé à partir de l'excédent cutané. Son arc de rotation débute au milieu de la PDS restante et sa ligne d'incision est à peu près égale à celle de la berge de la PDS restante. Sa pointe est suturée à l'extrémité de la suture directe. L'autre oreille peut être réséquée. C'est une plastie simple et fiable, utilisée le plus souvent au niveau de la joue et du cuir chevelu (***fig. 5***). Sur la joue, la base du lambeau de rotation doit être inférieure pour respecter le flux lymphatique.

>>> Lambeau frontal : la micro-anatomie éclaire son dessin et sa réalisation

Le lambeau frontal est utilisé pour réparer de larges PDS du nez et a pour avantage d'amener une peau de texture et de richesse annexielle proches de celles du nez.

Cette étude prospective de cohorte avait comme objectif d'évaluer l'intérêt du repérage préopératoire de l'artère supratrochléaire (AST) classiquement incluse dans le dessin du pédicule du lambeau frontal en comparaison d'un lambeau frontal dessiné selon les repères anatomiques de la glabelle, sans Doppler préalable [6]. Cinquante patients consécutifs réparés par lambeau frontal entre 2004 et 2008 ont été inclus : 9 dans le groupe

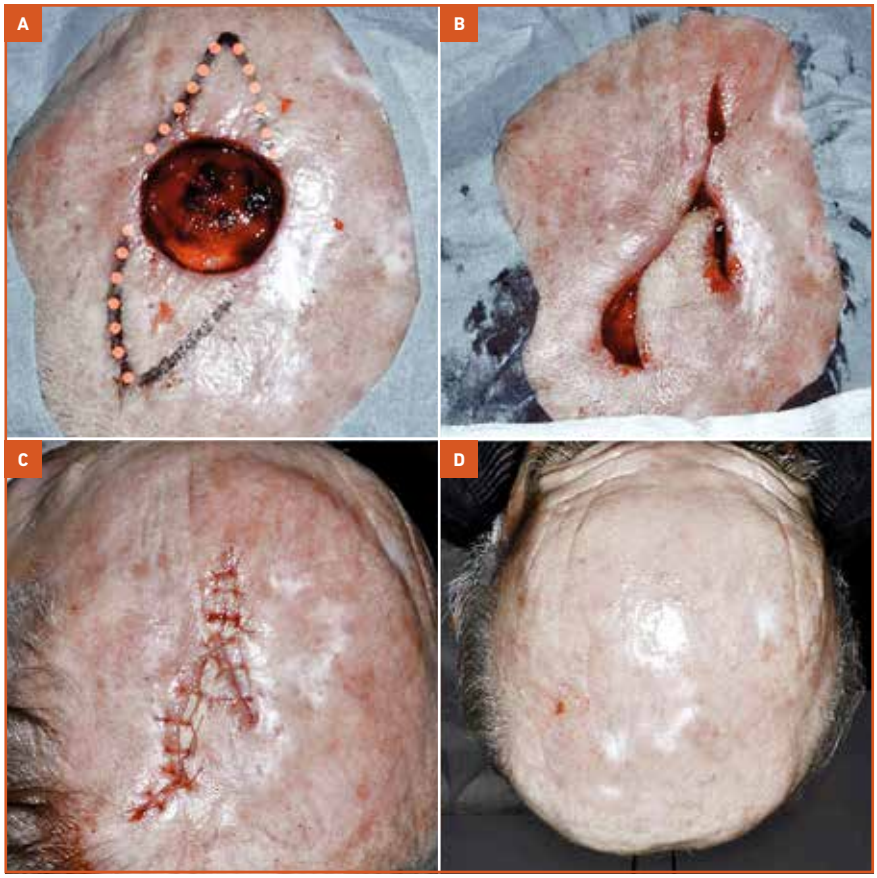

Fig. 5 : Lambeau comète (d'après [5]).

avec Doppler préopératoire et 41 dans le groupe sans Doppler. Dans le lambeau classique, un pédicule de 1 à 1,2 cm de large centré sur l'AST était dessiné. Pour le lambeau frontal paramédian, le pédicule était repéré par deux lignes, une située au milieu de la glabelle et l'autre latéralement, à 1,2 cm de distance de la première. En cas de PDS basse du nez, les incisions pouvaient être prolongées sous le rebord orbitaire. La ***figure 6*** illustre les dessins de ces deux lambeaux frontaux.

Trois semaines plus tard, au moment de la section du lambeau, une analyse anatomopathologique de la microvascularisation des parties distale et proximale du pédicule a été effectuée en aveugle par deux investigateurs différents. Parallèlement, la survenue de complications postopératoires, la vitalité et l'évolution du lambeau ainsi que le résultat clinique à long terme ont été recueillis et corrélés aux résultats de la micro-anatomie.

Cette étude confirme que le Doppler préopératoire de repérage de l'AST ne diminue pas la survenue de complications et n'améliore pas la viabilité du lambeau ni son aspect clinique à long terme. Le repérage n'a pas d'intérêt sur le plan micro-anatomique. Le nombre d'artères, quel que soit leur calibre, était plus élevé dans le groupe sans Doppler. Aucune corrélation n'a été mise en évidence entre le nombre ou la taille des artères et la survenue de complications postopératoires ou l'évolution à long terme.

La zone glabellaire est richement vascularisée, avec de nombreuses anastomoses entre les artères supra- et infratrochléaires, supra-orbitaires, dorsonasales, expliquant la vascularisation satisfaisante du lambeau frontal et les bons résultats obtenus en choisissant un pédicule glabellaire paramédian sans se soucier du repérage de l'AST. De plus, la position paramédiane, plus centrale, du pédicule comparée au dessin classique centré sur l'artère permet d'allonger le lambeau en cas de PDS atteignant la columelle en étendant le pédicule sous le rebord orbitaire vers le canthus interne et la racine du nez sans distorsion du sourcil.

Quoi de neuf côté sutures ?

>>> De l'utilité du plan profond au fil résorbable : un premier test sur les microporcs du Yucatán

Il est couramment admis que les PDS cutanées de pleine épaisseur doivent être réparées par une suture en deux plans : sous-cutané à l'aide d'un fil résorbable et superficiel avec un fil non résorbable. Les sutures sous-cutanées serviraient de support pendant plusieurs semaines après l'ablation des fils superficiels et des strips et augmenteraient la solidité de la cicatrice.

La première étude comparant suture simple et suture en deux plans a été publiée en 2016 [7]. Elle a été effectuée sur 4 microporcs du Yucatán. Quatre incisions de pleine épaisseur de 4,5 cm de long ont été pratiquées sur le dos de chaque porc et ont été suturées au hasard soit par suture simple avec des points séparés au fil de nylon (Ethilon®) espacés de 5 mm, soit par des points sous-cutanés au Vicryl 3/0® espacés de 10 mm associés à la même suture superficielle. La suture était ensuite couverte d'un pansement sec non adhésif et les cochons remis dans leur environnement habituel. Les fils ont été retirés au bout de 10 jours. Deux porcs ont été euthanasiés à cette date et les 2 autres 42 jours après la suture. Les cicatrices ont été retirées en bloc, et la longueur et la résistance à la rupture ont été mesurées sur 4 cicatrices

L'Année thérapeutique

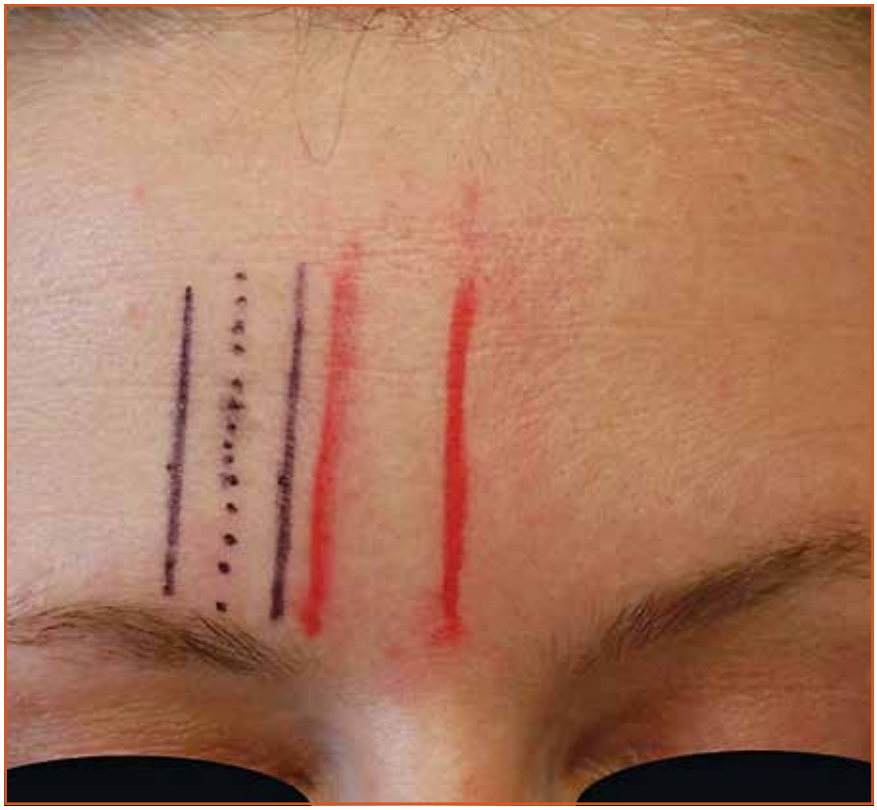

Fig. 6 : En noir, le dessin du pédicule centré sur l'artère supra-trochléaire repérée par Doppler (plus externe) ; **en rouge,** le dessin du pédicule "au hasard" selon les repères anatomiques de la glabelle. D'après Stigall LE, Bramlette TB, Zitelli JA *et al.* The Paramidline Forehead Flap: A Clinical and Microanatomic Study. *Dermatol Surg*, 2016;42:764-771.

de chaque groupe. Les cicatrices sont 9 fois plus solides au 42e qu'au 10e jour. Il n'y a pas de différence significative en ce qui concerne la résistance moyenne et la résistance à la rupture entre les deux méthodes à 10 comme à 42 jours. L'intérêt des sutures profondes pourrait être une résistance de la cicatrice plus uniforme sur sa longueur. Des études complémentaires, sur des porcs plus âgés, avec d'autres types de fils ou une évaluation plus précoce de la suture, sont nécessaires. Néanmoins, celle-ci incite à limiter l'usage du plan profond.

>>> Hovert pour masquer l'inégalité des berges

Une nouvelle technique de suture en cas de berges de longueur inégale, la suture Hovert, associe un hémipoint sous-cutané horizontal et un hémipoint sous-cutané vertical [8]. On débute en plaçant un point sous-cutané horizontal, parallèle à la surface cutanée dans le derme profond sur la berge la plus longue. L'aiguille est ensuite piquée dans la berge opposée plus courte dans le derme et au milieu du point précédent, mais orientée verticalement. Le fil est ensuite tiré et noué de façon classique, sans tension, formant une sorte de X (***fig. 7***). On commence à une extrémité et ces points sont répétés de façon interrompue le long des berges.

Cette technique est déconseillée sur une peau fine ou riche en glandes sébacées comme celle du nez. C'est une suture facile à réaliser, rapide et plus efficace, qui assure l'hémostase, une fermeture solide et une bonne répartition des tensions, sans compromettre la vascularisation. Utilisée avant tout pour régler les différences de longueur de berges, elle permet de réduire de 29 % la longueur de la berge mais aussi d'éviter l'excision d'un excès cutané et de mieux répartir les tensions.

>>> Poulie pour le cuir chevelu : un gain de temps et d'argent

Une équipe californienne a publié cette première étude prospective, randomisée, en simple aveugle, comparant une suture classique en deux plans à une suture simple en poulie dans la réparation des PDS du cuir chevelu après une chirurgie micrographique pour carcinome cutané [9]. Vingt et un patients ont été inclus : 11 dans le groupe suture classique et 10 dans le groupe suture poulie. La suture classique était composée de points sous-cutanés au Vicryl® 4/0 et d'un surjet simple au fil résorbable rapide 5/0. Un monofilament 3/0 (Ethilon®) était utilisé pour les sutures en poulie placées au centre de la PDS dans la zone de plus grande tension et les points en U des extrémités. Le temps de réalisation et la longueur de la suture étaient mesurés. Le résultat esthétique était évalué par le patient et un médecin, à chaque visite, grâce à l'échelle POSAS (*Patient and observer scar assessment scale*). Des photos étaient prises à 2 et 3 semaines, puis à 2, 3, 6 et 7 mois. Les

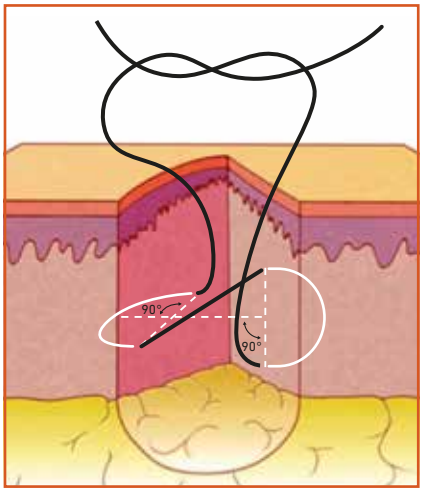

Fig. 7 : (d'après [8]).

photos à 2 semaines et 6 mois étaient aussi évaluées, en aveugle, par un chirurgien selon une échelle analogique visuelle. Le diamètre moyen des PDS était de 1,6 cm. Les PDS étaient localisées au vertex dans 13 cas, à la région frontale dans 3 cas, pariétale dans 3 cas et occipitale dans 2 cas. La longueur moyenne de la suture était de 4,8 cm. Le temps moyen de suture était de 10 ± 1,5 minutes dans le groupe suture en deux plans et de 4,6 ± 1,5 minutes dans le groupe suture en poulie. Aucune différence significative n'a été trouvée entre les deux groupes pour les scores POSAS patient et évaluateur à 2, 3 et 6 mois et pour l'évaluation photographique.

La suture en poulie, encore appelée "loin-près-près-loin", est facile à réaliser et consiste à piquer loin et profond sur la première berge, puis à sortir près sur la berge opposée et piquer à nouveau près sur la première berge et sortir loin sur la seconde. Elle augmente l'élasticité cutanée et diminue les tensions, ce qui facilite la suture dans des zones comme le dos et le cuir chevelu. Elle donne d'aussi bons résultats cosmétiques que la suture en deux plans et présente l'avantage d'être moins coûteuse et moins longue à réaliser (***fig. 8***).

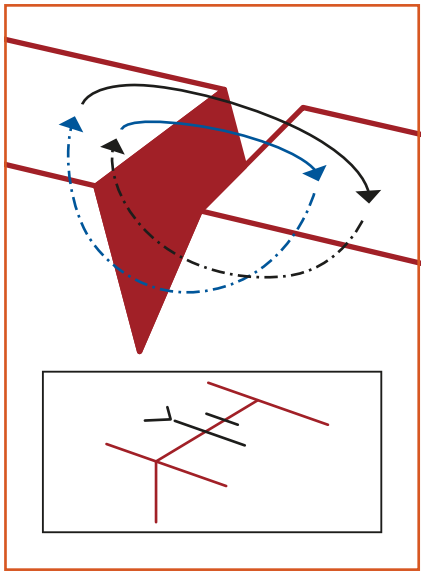

Fig. 8 : (d'après [9]).

Quoi de neuf en chirurgie micrographique ?

Les publications sur le thème des tumeurs cutanées rares et de la chirurgie micrographique se limitent à de petites séries qui enrichissent cependant peu à peu nos connaissances.

>>> Tumeurs rares et chirurgie micrographique : une série en dehors des États-Unis

Cette étude rétrospective sur 4 ans a été réalisée par une équipe hollandaise [10]. Quatre-vingts cas de tumeurs rares opérées par chirurgie micrographique ont été colligés. La perte de substance était examinée en extemporané, puis un contrôle histologique était effectué durant la semaine suivante et, pour 30 d'entre elles, une marge supplémentaire a été excisée pour confirmer l'exérèse complète en immunohistochimie. Dans cette étude, les tumeurs rares représentent 2 % de l'ensemble des tumeurs cutanées et se répartissent de la façon suivante : 33 % pour le dermatofibrosarcome (DFSP) et 27,5 % pour le fibroxanthome atypique (FXA). Viennent ensuite, chacun aux alentours de 10 %, le carcinome de Merkel, le carcinome annexiel microkystique (CAM) et le carcinome sébacé. Toutes ces tumeurs se rencontrent chez les sujets âgés au-delà de la 7e décennie, sauf le DFSP pour lequel l'âge moyen se situe autour de 40 ans. Le nombre moyen d'étapes nécessaires était compris entre 1 et 2 sauf pour le DFSP (2,5 étapes) et le CAM (jusqu'à 6 étapes). Parallèlement, ces deux tumeurs ont entraîné les PDS les plus grandes, supérieures à 5 cm de diamètre. Seuls 2 FXA du scalp ont récidivé dans un délai de 3 et de 7 mois, ce qui correspond à un taux de récidive de 2,5 % nettement inférieur à ceux rapportés après une excision large classique. Au cours du suivi (3,7 ans en moyenne), 15 patients – soit 18,8 % – sont décédés, dont 6 de leur FXA et 2 du DFSP.

>>> Porocarcinomes et chirurgie micrographique : la série de la Mayo Clinic

Cet article rapporte les résultats de la plus grande série monocentrique rétrospective de porocarcinomes eccrines (PCE) traités par chirurgie micrographique [11]. Elle collige les 9 cas de porocarcinomes, porome eccrines malins et carcinomes eccrines épidermotropiques traités par chirurgie micrographique, trouvés dans la base électronique de la Mayo Clinic entre 1995 et 2014. L'âge moyen au moment du diagnostic était de 64,2 ans (37-89). La tumeur était localisée dans 4 cas à la tête et au cou, dans 4 autres cas aux membres inférieurs et dans 1 cas à l'avant-bras et, étonnamment, au côté droit du corps dans 8 cas sur 9. Tous les patients étaient caucasiens avec un ratio homme-femme de 2/1. La lésion mesurait en moyenne 8,9 cm^2 (0,37-32,97), ce qui correspond aux données de la littérature et, en excluant les deux valeurs extrêmes, la taille moyenne était de 2,9 cm^2. L'exérèse complète a été obtenue en 1 à 2 étapes maximum. La taille moyenne de la PDS était de 17,28 cm^2 et, après exclusion des deux tumeurs extrêmes, de 7,8 cm^2. Après une période de suivi de 40 mois (1-78), aucune récidive ou métastase n'a été rapportée.

Le porocarcinome eccrine est une tumeur maligne rare, qui touche les sujets âgés et prend le plus souvent l'aspect d'un nodule localisé aux membres inférieurs. L'aspect histologique est caractéristique et, dans 27 % des cas, il existe un engainement périnerveux qui ne semble pas être de mauvais pronostic. Les facteurs histopronostiques péjoratifs sont l'atteinte des vaisseaux lymphatiques (présente dans 15 % des cas environ), une marge de type infiltrant, plus de 14 mitoses par champ et une profondeur tumorale supérieure à 7 mm. Sur le plan clinique, l'existence d'une ulcération, la croissance rapide, le saignement spontané, la douleur, le caractère multinodulaire et le prurit sont des éléments de mauvais pronos-

L'Année thérapeutique

tic. Malgré le peu de données, les chiffres suivants sont admis :
– taux de récidive : 20 % ;
– métastases ganglionnaires régionales : 20 % ;
– métastases à distance : 10 %.

Même après une excision large, la mortalité varie de 7 à 67 %. Il n'existe pas de recommandations standard pour leur prise en charge. Cet article confirme l'efficacité de la chirurgie micrographique et ne rapporte pas de récidive ou métastase à distance comme la série de 21 cas que nous avions rapportée dans le "*Quoi de neuf en 2015 ?*" [12].

On sait maintenant que la chirurgie micrographique est particulièrement efficace dans les carcinomes annexiels de par leur extension continue et la facilité avec laquelle les coupes congelées peuvent être interprétées pour permettre un bon contrôle des marges. Une excision initiale avec 3 mm de marge a été préconisée, qui sera complétée par une reprise à 5 mm en cas d'infiltration ou d'aspect pagétoïde. Si l'index mitotique est élevé ou la profondeur supérieure à 7 mm, une biopsie du ganglion sentinelle doit être envisagée. En cas de métastases, chirurgie, radiothérapie, chimiothérapie à base de taxane, interféron α ou cétuximab peuvent être associées. Il manque encore des données d'imagerie et des études de bonne qualité comparant chirurgie large et chirurgie micrographique.

>>> Carcinome de Merkel et chirurgie micrographique

Une nouvelle publication d'une série rétrospective de 22 cas consécutifs de carcinomes de Merkel, traités par chirurgie micrographique sur une période de 20 ans dans un unique centre dermatologique de l'Ohio, confirme que la chirurgie micrographique est au moins aussi efficace que la chirurgie conventionnelle [13]. Elle comprend 10 hommes et 12 femmes ayant présenté un carcinome primitif, prouvé histologiquement, sans métastase au moment de la prise en charge et en exérèse complète après une chirurgie de Mohs. L'âge moyen au moment de la chirurgie était de 79,6 ans et le suivi moyen après le diagnostic était de 37,5 mois. La taille moyenne de la lésion était de 2 cm (0,2-5,5) ; dans 16 cas, elle était localisée à la tête et, dans 6 cas, sur les membres. Un nombre moyen de 2,7 étapes a été nécessaire (1-7) donnant une PDS de 6,7 cm^2 en moyenne. Seize patients ont eu une radiothérapie complémentaire du site opératoire, associée aux aires ganglionnaires pour 12 d'entre eux. Quatre n'ont pas eu de traitement complémentaire et 2 ont été traités par chimiothérapie.

Dans cette étude, le taux de récidive locale est de 5 % (1 sur 22) et le taux de métastases ganglionnaires régionales de 14 % (3 sur 22). Le taux de récidive ganglionnaire chez les patients traités par radiothérapie est de 6 % (1 sur 16) : 1 des 12 patients patients traités par radiothérapie locorégionale a présenté une récidive ganglionnaire. Aucune récidive n'a été constatée chez les 4 patients traités par chirurgie et radiothérapie locale. Parmi les patients traités par chirurgie micrographique seule, 1 a présenté une récidive locale à 6 mois et 1 autre une récidive ganglionnaire régionale à 12 mois. Ils ont été traités respectivement par chirurgie micrographique et curage et étaient toujours en rémission à la fin de l'étude. Les patients traités par chirurgie et chimiothérapie ont tous deux récidivé sous forme de localisation ganglionnaire. Aucun cas de métastase à distance ou de décès n'a été retrouvé.

Dans le carcinome de Merkel, la survie globale est corrélée à l'exérèse complète et la marge profonde est particulièrement importante. La chirurgie micrographique, du fait de l'analyse quasi exhaustive des marges, permet une nette diminution des taux de récidive lesquels, en chirurgie conventionnelle, atteignent 40 à 50 %. Cette nouvelle étude peu puissante s'ajoute aux publications précédentes, toutes de qualité médiocre, pour mettre en avant l'intérêt de la chirurgie micrographique. Cette dernière est, en effet, au moins équivalente, voire supérieure, à la chirurgie conventionnelle et s'impose au fil du temps dans cette indication. Aucune étude prospective, contrôlée et randomisée, sur les traitements adjuvants, n'a été menée à ce jour, mais la radiosensibilité du carcinome de Merkel est bien connue et on sait que l'association de la radiothérapie à la chirurgie classique diminue les taux de récidive locale et régionale et augmente la survie. Les résultats de cette étude vont dans le même sens. L'efficacité de la chimiothérapie adjuvante est controversée. Elle doit être réservée aux formes récidivées ou métastatiques. Elle n'est *a priori* pas indiquée dans les localisations secondaires ganglionnaires qui devraient être traitées par excision et radiothérapie régionale.

La recherche du ganglion sentinelle fait maintenant partie des recommandations de l'AJCC (*American Joint Committee on Cancer*) bien qu'elle n'ait pas fait la preuve de son utilité et qu'il n'existe pas de facteur histopronostique susceptible de guider ses indications. 79 % des patients auront des métastases ganglionnaires. Le risque de localisation ganglionnaire existe quelle que soit la taille et a été évalué à 9 % dans une cohorte de 105 tumeurs inférieures à 1 cm et à 14 % dans une série de lésions de moins de 5 mm. La recherche du ganglion sentinelle trouve des métastases occultes dans 36 % des cas. Elle est désormais pratiquée en routine pour les patients sans atteinte ganglionnaire clinique ou radiologique. Malheureusement, le taux de faux négatifs est compris entre 22 et 36 % selon le recours à l'immunohistochimie.

Les données concernant le pronostic des patients avec ganglion sentinelle positif sont contradictoires. Certaines études ne montrent pas de différence en termes de récidive et de survie globale alors que d'autres avancent un risque de rechute multiplié par 19 et une baisse de la survie globale. Une biopsie positive implique le curage ganglionnaire complété d'une irradiation régionale.

L'anesthésie locale

>>> Un guide du bon usage de l'anesthésie locale au cabinet validé par l'AAD

L'objectif était de regrouper les meilleures données disponibles sur l'utilisation clinique et la sécurité des anesthésiques locaux utilisés en pratique courante au cabinet et d'aider ainsi le chirurgien dans le choix du mode anesthésique. Il a été élaboré en accord avec l'AAD (*American Academy of Dermatology*) et devrait être revu dans 5 ans [14]. 201 études en langue anglaise ont été retenues et classées selon leur intérêt et leur niveau d'EBM (*Evidence-based medicine*) selon un système appelé SORT développé aux États-Unis.

>>> Anesthésie topique

De nombreux topiques sont efficaces et sécures, comme cela a été démontré en dermatologie, aux urgences et en gynécologie. Ils sont une bonne alternative aux injections pour les gestes mineurs et peuvent leur être associés pour diminuer la douleur et la dose d'anesthésique injectée.

Il faut tout de même être prudent en cas d'occlusion ou d'application sur de larges surfaces. Le risque de méthémoglobinémie est particulièrement notable avec l'association lidocaïne et prilocaïne 50-50. En termes d'efficacité, les préparations disponibles sur le marché semblent équivalentes dans la limite des données publiées à ce jour. Une revue de la littérature n'a pas trouvé de différence entre les anesthésiques topiques sans cocaïne et ceux avec cocaïne. Les premiers doivent donc être préférés, et ce d'autant qu'ils sont moins coûteux.

Des études comparatives ont montré que les topiques procurent une anesthésie similaire à une anesthésie par infiltration pour la réparation des épisiotomies, la prise de greffe de peau mince, la manipulation d'une fracture du nez, la pose d'une canule artérielle et la réparation d'une lacération minime (en particulier au niveau du visage et du cuir chevelu). Ils sont intéressants en préparation à l'injection d'anesthésique, pour l'ablation des verrues génitales, avant les injections de Botox, de fillers et le laser (ablatif ou non).

Des études complémentaires sont nécessaires pour évaluer l'effet de l'occlusion, l'association à la ionophorèse ou d'autres méthodes pour augmenter la délivrance, l'efficacité et voir les effets secondaires. Il n'y a pas de données sur l'utilisation des anesthésiques topiques au cours de la grossesse et de l'allaitement. Chez l'animal, les études n'ont pas montré de fœtotoxicité pour la lidocaïne. Celle-ci est considérée comme sécure en injection locale, en petite quantité, au cours de la grossesse. Aucun effet secondaire n'a été observé chez les enfants de femmes allaitantes après anesthésie épidurale et la lidocaïne est classée comme compatible avec la lactation par l'Académie américaine de pédiatrie. À l'évidence, l'utilisation de la lidocaïne en infiltration est possible au cours de la grossesse et, bien qu'il n'existe pas de données précises, on peut penser que les topiques ne comportent pas de risques chez la femme enceinte ou allaitante. Il est tout de même recommandé de les réserver aux procédures urgentes. Chez l'enfant, le risque de toxicité, rare, est fonction de la surface corporelle, mais il n'y a pas de relation linéaire entre la surface corporelle et la réaction médicamenteuse.

>>> Anesthésie locale par infiltration

Le groupe de travail considère que les anesthésies locales, par infiltration, intumescentes, par bloc nerveux sont toutes des méthodes efficaces et sécures en cabinet de ville bien qu'aucune étude comparative ni aucune donnée n'existent pour spécifier que l'anesthésie locale par infiltration est la méthode la plus efficace. Sur la base de l'expérience clinique, les interventions suivantes peuvent être réalisées au cabinet sous anesthésie locale : biopsie, excision, suture cutanée, plastie, greffe de peau, électrocoagulation, laser non ablatif, *resurfacing* au laser ablatif. Une seule étude comparative montre une efficacité équivalente du bloc nerveux locorégional et de l'anesthésie locale par infiltration. Il peut être utile de combiner plusieurs méthodes anesthésiques en chirurgie micrographique, *resurfacing full face* ou greffes capillaires pour prolonger l'anesthésie, augmenter la tolérance et diminuer les effets secondaires d'un agent injecté en grande quantité.

L'allergie à la lidocaïne est rare. Il s'agit d'une véritable réaction immunologique qui représente 1 % des effets secondaires de ces médicaments. En cas d'allergie vraie, il est possible d'utiliser un anesthésique de type ester car les réactions croisées sont rares et généralement liées à une allergie au paraben de la préparation. En cas d'allergie à la lidocaïne, la diphénhydramine 1 % ou une solution saline d'alcool benzylique, d'efficacité inférieure, peuvent la remplacer pour les biopsies et les petites excisions.

Pour la lidocaïne, nous ne disposons pas de données concernant les doses maximales dénuées de risque et le laboratoire recommande 4,5 mg/kg de lidocaïne seule et 7 mg/kg avec épinéphrine chez l'adulte. Chez l'enfant, les doses recommandées varient de 3 à 4,5 mg/kg avec épinéphrine et de 1,5 à 2 mg/kg sans. Pour l'anesthésie par intumescence utilisée pour la liposuccion au cabinet, la dose totale de lidocaïne de 55 mg/kg a été jugée sécure. Il n'existe pas d'étude concernant l'impact d'une dose croissante dans le temps sur la quantité maximale sécure. En chirurgie micrographique, une dose de 500 mg de lidocaïne à 1 % injectée sur une durée de 8 heures ne comporte pas de risque ni de signe de toxicité et les taux sériques n'atteignent pas les valeurs toxiques. Des données complémentaires sont nécessaires pour planifier de façon optimale les interventions longues et étendues. Néanmoins, la dose de lidocaïne nécessaire à la plupart des interventions en chirurgie dermato-

L'Année thérapeutique

logique est nettement inférieure à la dose maximale préconisée par les laboratoires et la toxicité est très rare.

L'association à l'épinéphrine, vasoconstricteur le plus fréquemment utilisé, permet d'obtenir une anesthésie correcte en limitant la diffusion de l'anesthésique. Elle prolonge son effet, réduit le pic sanguin et permet l'hémostase. De nombreuses revues systématiques et essais randomisés ont permis de réfuter avec certitude le risque de nécrose après injection d'adrénaline dans les zones de vascularisation terminale. Elle peut donc être utilisée dans les doigts, mains et pieds où elle diminue l'utilisation du garrot, raccourcit le délai d'action et prolonge la durée de l'anesthésie locale. Sur le nez et les oreilles, elle n'entraîne pas de complications et permet de réduire la durée de l'acte et l'utilisation du bistouri électrique. Une étude rétrospective et l'expérience des membres du groupe de travail rapportent l'absence de complication lors de l'utilisation de l'adrénaline dans la chirurgie cutanée du pénis. Elle semble aussi peu risquée au cours de la grossesse si elle est administrée en petite quantité mais toute procédure non urgente doit être programmée après l'accouchement. En cas d'urgence, on opérera de préférence à partir du second trimestre. Si la quantité d'anesthésique nécessaire est importante, il faut évaluer le ratio bénéfice/risque avec l'obstétricien.

En chirurgie dentaire, l'injection d'une petite quantité d'anesthésique adrénaliné ne pose pas de problème chez les patients cardiaques. Ces données et l'expérience du groupe de travail permettent de considérer qu'il en est de même en dermatologie. En cas de doute, l'avis du cardiologue est indispensable. Les concentrations de 0,5, 1 et 2 % d'épinéphrine apportent les mêmes effets vasoconstricteurs et prolongent la durée de l'anesthésie de 200 %. La sensibilité à l'adrénaline est variable et peut se manifester par une anxiété et des palpitations. Les complications sont rares.

>>> Sécurité des seringues de xylocaïne tamponnées préremplies contenant ou non de l'adrénaline

La douleur liée à l'injection cutanée de lidocaïne est atténuée par sa dilution dans du bicarbonate. L'épinéphrine allonge la durée de l'anesthésie locale et permet d'augmenter la quantité injectée en toute sécurité. Dans les centres présentant un turn-over élevé, les seringues de lidocaïne – qu'elle soit tamponnée ou non, adrénalinée ou non – sont préparées à l'avance pour ne pas ralentir l'activité.

Une étude a évalué la sécurité d'utilisation de la xylocaïne tamponnée ou non, avec ou sans épinéphrine, préparée à l'avance dans 20 seringues de 3 mL stockées à 2-8 °C ou à température ambiante (20-25 °C) pendant 4 semaines [15]. Les seringues étaient remplies de façon habituelle, à partir de flacons, avec une aiguille 18 G dans des conditions stériles, puis une aiguille de 30 G était placée sur chaque seringue. Toutes les cultures anaérobies et aérobies sont restées négatives sauf une, contaminée, positive à *Bacillus* spp. Deux cultures sur milieu de Sabouraud ont été positives et correspondaient aussi à des contaminations. Au cours du stockage au froid, la concentration de lidocaïne se maintient à 95 % dans la solution tamponnée alors que celle d'épinéphrine baisse à 61 % à la 4e semaine, ce qui n'a probablement pas de conséquences cliniques.

En revanche, à température ambiante, la concentration de lidocaïne dans la solution tamponnée diminue à 89 %, 78 % puis 66 % aux semaines 1, 2 et 4 et il faudrait déterminer si cette baisse a des conséquences cliniques. Dans les mêmes conditions, la concentration d'épinéphrine passe de 73 % à 1,34 % à la 4e semaine, ce qui entraînerait une augmentation significative du flux sanguin cutané. Cet article confirme pour la seconde fois que l'utilisation de seringues préremplies de xylocaïne (adrénalinée ou non et tamponnée ou non) est dénuée de risque infectieux bactérien ou fungique quelle que soit la température de stockage et pendant au moins 4 semaines. Des études complémentaires sont nécessaires pour préciser la durée d'efficacité de ces préparations en fonction de la température de stockage.

>>> Sécurité de l'anesthésie locale à la xylocaïne en dermato-chirurgie

En cancérologie cutanée, des millions de procédures sont pratiquées chaque année, le plus souvent sous lidocaïne adrénalinée, avec très peu d'effets secondaires rapportés. Le dosage répété des taux plasmatiques post-injection montre qu'ils n'atteignent pas le taux minimal nécessaire à l'apparition d'une toxicité.

Une étude transversale, observationnelle, de cohorte, effectuée à l'aide d'un questionnaire *on line*, dans un large échantillon de dermatologues et dermato-chirurgiens, sur une période de 10 jours consécutifs, a évalué les doses habituelles de lidocaïne utilisées pour l'exérèse et la reconstruction des cancers cutanés et noté l'incidence de la toxicité à la lidocaïne [16].

Au total, 1 175 sujets ont été contactés et le questionnaire a été complété pour 37,2 % des 540 connexions. La plupart des répondeurs exerçaient en privé et opéraient les patients dans une clinique en externe. Tous, sauf un, utilisaient la lidocaïne à une concentration comprise entre 0,6 et 1 % associée à l'épinéphrine à 1:100,000 le plus souvent. Le volume couramment utilisé pour l'excision et la reconstruction était de 10 mL, soit un volume moyen par excision de 3,44 mL et un volume moyen pour la reconstruction de 6,54 mL. Aucun cas de toxicité à la lidocaïne n'a été diagnostiqué ou traité. Des sensations vertigineuses, une somnolence, des étourdissements avec légère tachycardie, probablement liés à l'épinéphrine, et quelques cas de contractures musculaires liées à la position ont été rapportés. Ils ont été modérés, de courte durée et de résolution spontanée.

Cette étude prouve que la chirurgie cutanée réalisée en externe sous anesthésie locale à la lidocaïne adrénalinée comporte peu ou pas de risque lié à l'anesthésique. En revanche, elle évite les risques liés à l'hospitalisation et à l'anesthésie générale ou à la sédation consciente. Une procédure en un temps diminue la dose d'anesthésique reçue.

Divers

>>> Facteurs associés aux complications postopératoires chez les patients âgés

L'augmentation de l'espérance de vie et de la fréquence des cancers cutanés rend compte de l'augmentation du nombre de procédures dermato-chirurgicales chez les sujets âgés présentant de multiples comorbidités. Cette étude rétrospective monocentrique française a colligé 251 dossiers de patients âgés de 75 à 108 ans (âge moyen 84,7 ans) vus en consultation et opérés par l'équipe de chirurgie plastique du CHU de Créteil entre janvier 2008 et décembre 2010 pour un carcinome basocellulaire, épidermoïde ou un mélanome quelle qu'en soit la localisation [17]. 46 % d'entre eux présentaient un CBC, 25 % un CEC et 28 % un mélanome. La grande majorité d'entre eux ont été opérés sous sédation associée à une anesthésie locale. Le nombre moyen de comorbidités était de 3 ± 1,5 ; 52 % étaient traités par anticoagulant ou antiagrégant, 28 % avaient un antécédent de cancer et 16 % un diabète. Les carcinomes étaient localisés au visage pour 93 % des CBC et 72 % des CEC et les mélanomes étaient situés sur les membres pour la moitié des patients. Les PDS étaient de grande taille. L'exérèse était incomplète dans 20 % des cas pour les trois types de tumeur. 34 % des 50 patients en exérèse incomplète et réopérés (n = 17) ont présenté une complication postopératoire à type de déhiscence, hématome, infection ou autre séquelle (contre 12,5 % des patients en exérèse complète).

Trois facteurs indépendants sont identifiés comme significativement associés à la survenue de complications postopératoires : le sexe masculin, le type histologique carcinome épidermoïde ou mélanome, une exérèse incomplète ou des marges insuffisantes. Les mêmes résultats sont obtenus après ajustement à la taille tumorale. Aucune corrélation statistiquement significative n'a été trouvée avec l'âge, la localisation, la taille de la PDS, l'existence d'un diabète, de comorbidités ou d'un antécédent de cancer, et la prise d'un traitement anticoagulant. Le taux de complications supérieur à ceux déjà publiés est expliqué par l'âge de la population, le pourcentage élevé d'exérèses incomplètes et la nature de l'anesthésie. D'autres publications sont nécessaires pour appuyer ces hypothèses et d'autres facteurs comme la taille de la PDS pourraient avoir été sous-estimés du fait d'une puissance insuffisante de l'étude. La cicatrisation est probablement altérée par la présence d'un cancer et diminuer les marges d'exérèse chez les patients âgés augmente le risque de complication postopératoire.

Cette étude confirme que la chirurgie dermatologique peut être considérée comme une chirurgie à faible risque hémorragique pouvant être pratiquée sans arrêt du traitement anticoagulant. Le dosage de l'INR (*International normalized ratio*) préopératoire est néanmoins indispensable et doit être compris entre 2 et 3.

Le sexe, le type histologique et une exérèse initiale incomplète permettent d'évaluer objectivement le risque de complications postopératoires et pourraient être intégrés aux items carcinologiques des scores utilisés en oncogériatrie.

>>> De l'intérêt des masques de protection avec visière en chirurgie dermatologique

En dermatologie chirurgicale, les projections sanguines concernent 33 % des opérateurs et 15 % des aides opératoires. La protection contre les virus à transmission sanguine a été améliorée par le port du masque à visière. Au cours de cette étude, menée pendant 3 semaines consécutives dans un hôpital britannique, chaque opérateur et son aide changeaient de masque à chaque intervention. Tous les masques ont été analysés à la recherche du nombre de gouttelettes de sang [18]. Ainsi, 410 masques à visière ont été collectés et analysés. La présence d'hémoglobine était détectée sur 62 masques (51 portés par un opérateur et 11 portés par un aide) :
– dans 52 cas, la partie externe de la visière était la seule à être atteinte ;
– dans 1 cas, seule la partie en tissu était souillée ;
– dans les 9 derniers cas, les deux parties était atteintes.

Dans 3 cas, les deux faces (interne et externe) de la visière étaient souillées. En moyenne, 7,6 gouttes étaient détectées sur la visière. Les facteurs de risque de cette contamination étaient la durée de la chirurgie, une intervention au niveau de la tête ou du cou et l'utilisation d'un bistouri bipolaire mais pas la prise d'un traitement anticoagulant ou antiagrégant.

L'utilisation d'un bistouri monopolaire était le facteur le plus significatif. En démontrant la présence de gouttelettes de sang microscopiques à l'extérieur comme à l'intérieur de la visière, cette étude confirme qu'il existe un véritable risque pour les dermato-chirurgiens et leur aide. Malheureusement, le risque global a pu être sous-estimé car les autres fluides susceptibles de transmettre une infection virale n'ont pas été étudiés.

BIBLIOGRAPHIE

1. Garcés Gatnau JR, Ruiz-Salas V, Alegre Fernández M *et al*. Reconstruction for Defects at the Base of the Philtrum Affecting the Upper Lip Vermilion. *Dermatol Surg*, 2016;42:677-680.
2. Davis JC, Bennett RC. A novel reconstruction to maintain Cupid's bow. *Dermatol Surg*, 2016;42:1293-1296.

L'Année thérapeutique

3. Bryan ZT, Garrett AB, Lavigne K *et al.* The Wave Flap: A Single-Stage, Modified Nasal Sidewall Rotation Flap for the Repair of Defects Involving the Mid-Alar Groove. *Dermatol Surg*, 2016;42:176-182.
4. Newlove T, Trufant JW, Cook J. The Bilateral Dufourmentel Flap for Repair of Nasal Dorsum Defects After Mohs Micrographic Surgery. *Dermatol Surg*, 2016;42:320-326.
5. Scholl L, Hessam S, Meier NM *et al.* The comet flap: an alternative technique for the reconstruction of facial defects. *J Dtsch Dermatol Ges*, 2016;14:442-444.
6. Stigall LE, Bramlette TB, Zitelli JA *et al.* The Paramidline Forehead Flap: A Clinical and Microanatomic Study. *Dermatol Surg*, 2016;42:764-771.
7. Townsend KL, Lear W, Robertson BL *et al.* Buried absorbable polyglactin 910 sutures do not result in stronger wounds in porcine full thickness skin incisions. *J Mech Behav Biomed Mater*, 2016;63:386-389.
8. Wu W, Chavez-Frazier A, Migden M *et al.* The Buried Half Horizontal, Half Vertical Mattress Suture: A Novel Technique for Wound Edges of Unequal Lengths. *Dermatol Surg*, 2016;42:1391-1393.
9. Kannan S, Mehta D, Ozog D. Scalp Closures With Pulley Sutures Reduce Time and Cost Compared to Traditional Layered Technique-A Prospective, Randomized, Observer-Blinded Study. *Dermatol Surg*, 2016;42:1248-1255.
10. Flohil SC, Van Lee CB, Beisenherz J *et al.* Mohs micrographic surgery of rare cutaneous tumours. *J Eur Acad Dermatol Venereol*, 2016. doi 10.1111/jdv14079.
11. Tolkachjov SN, Hocker TL, Camilleri MJ *et al.* Treatment of Porocarcinoma With Mohs Micrographic Surgery: The Mayo Clinic Experience. *Dermatol Surg*, 2016;42:745-750.
12. Song SS, Wu Lee W, Hamman MS. Mohs micrographic surgery for eccrine porocarcinoma: an update and review of the litterature. *Dermatol Surg*, 2015;41:301-306.
13. Kline L, Coldiron B. Mohs Micrographic surgery for the treatment of Merkell cell carcinoma. *Dermatol Surg*, 2016;42:945-951.
14. Kouba DJ, LoPiccolo MC, Alam M *et al.* Guidelines for the use of local anesthesia in office-based dermatologic surgery. *J Am Acad Dermatol*, 2016;74:1201-1219.
15. Pate DA, Shimizu I, Akin R *et al.* Safety of Prefilled Buffered Lidocaine Syringes With and Without Epinephrine. *Dermatol Surg*, 2016;42:361-365.
16. Alam M, Schaeffer MR, Geisler A *et al.* Safety of local intracutaneous lidocaine anesthesia used by dermatologic surgeons for skin cancer excision and postcancer reconstruction: quantification of standard injection volumes and adverse event rates. *Dermatol Surg*, 2016;42:1321-1324.
17. Bouhassira J, Bosc R, Greta L *et al.* Factors associated with postoperative complications in elderly patients with skin cancer: A retrospective study of 241 patients. *J Geriatr Oncol*, 2016;7:10-14.
18. Aguilar-Duran S, Panthagani A, Naysmith L *et al.* Incidence and risk factors of blood splatter in dermatological surgery: how protective are full facial masks? *Br J Dermatol*, 2017;176:276-277.

L'auteure a déclaré ne pas avoir de conflits d'intérêts concernant les données publiées dans cet article.

L'Année thérapeutique

Quoi de neuf en laser ?

→ J.-M. MAZER[1], C. BEYLOT[2], M. JOURDAN[1], N. SCHARTZ[1]
[1] Centre Laser International de la Peau, PARIS.
[2] Professeur émérite de dermatologie à l'université de BORDEAUX.

Cette année a finalement été davantage marquée par la multiplication d'études que par l'arrivée de nouvelles technologies. On se plaignait souvent de l'inverse ! En effet, les études se sont multipliées, en particulier dans le domaine des cicatrices. Il est aujourd'hui parfaitement évident que les différents lasers – qu'ils soient à visée vasculaire, fractionnés ablatifs, non ablatifs – voire les techniques de radiofréquence fractionnée avec aiguille (*microneedling*) se sont imposés comme des éléments de base dans la prise en charge des cicatrices quels qu'en soient le type et l'origine (post-chirurgicale, post-acnéique…).

Les traitements des cicatrices par laser

Les lasers fractionnés occupent une place de plus en plus importante dans ce type de prise en charge et on a l'habitude d'opposer les lasers fractionnés ablatifs aux lasers non ablatifs. Plus que jamais, la discussion est ouverte et nombreux sont ceux qui aujourd'hui considèrent qu'il existe davantage une complémentarité entre ces deux techniques qu'une réelle concurrence. Évidemment, cela pose un problème pratique : pour en profiter pleinement, il faut donc disposer des deux types de lasers.

À l'évidence, si l'on fait la synthèse des différentes études, les lasers fractionnés non ablatifs sont moins efficaces que les lasers fractionnés ablatifs. À l'inverse, les lasers ablatifs présentent des suites plus importantes puisque l'érythème et l'œdème des lasers non ablatifs sont ici remplacés par la survenue de croûtes.

De même, le profil d'effets secondaires est différent : les fractionnés non ablatifs sont bien tolérés quels que soient le type de peau et le phototype, alors que les ablatifs fractionnés demandent plus de prudence : ils peuvent être réalisés sur des peaux pigmentées, mais exposent dans ce cas à un risque d'hyperpigmentation post-inflammatoire. L'incidence de celle-ci peut être limitée en réduisant la densité utilisée lors du réglage du laser fractionné ablatif, mais cela diminue alors l'efficacité du laser et la rapproche d'un non-ablatif fractionné.

Une étude compare ainsi 4 appareils différents dans le traitement des cicatrices d'acné : un laser CO_2 continu, un laser Erbium Yag continu, un laser fractionné non ablatif (Erbium Glass 1550) et un laser fractionné ablatif. D'après cette étude, le laser fractionné non ablatif est moins efficace que les autres, mais mieux toléré. En fait, il existe une corrélation entre l'importance des effets secondaires et l'efficacité du traitement.

Toutefois, si l'on se fie à cette seule étude, il est difficile de conclure, car le laser fractionné non ablatif y était utilisé avec des paramètres très modestes. C'est montrer à quel point il est difficile de réaliser des études comparatives de très bonne qualité, car si l'on compare 4 appareils, dont 3 utilisés avec des paramètres de bonne qualité et 1 avec des paramètres trop prudents, on comprendra facilement que ce dernier soit moins efficace. Il existe malgré tout un consensus pour confirmer le fait qu'il est moins efficace que les ablatifs. On gardera cependant en mémoire qu'il pénètre plus profondément. Or, dans le cas du traitement des cicatrices d'acné, il est important de réaliser une forme de subduction et celle-ci peut être réalisée par les lasers fractionnés, à condition qu'ils puissent pénétrer très profondément. C'est donc le cas de certains lasers fractionnés non ablatifs, mais pas de tous !

Puisque les ablatifs sont plus efficaces mais qu'il est difficile de les utiliser de façon profonde, ne serait-ce que parce que leurs effets secondaires sont corrélés à la profondeur de leurs actions, la logique consiste donc à déterminer la meilleure synergie possible : les non-ablatifs agissent en profondeur, ils peuvent être utilisés sur tous les phototypes et facilement répétés. Les lasers ablatifs peuvent, quant à eux, être utilisés dans un deuxième temps, de façon moins profonde, dans le but de provoquer une néosynthèse collagénique et d'obtenir un bon effet sur les bords des cicatrices. On voit qu'il existe là une véritable synergie à proposer avec ces différents lasers. Quant à savoir quel type de laser ablatif est le plus intéressant entre l'Erbium continu, le CO_2 continu, et le CO_2 fractionné, il semble que le consensus soit en faveur de ce dernier :

L'Année thérapeutique

en effet, son efficacité est proche de celle des lasers CO_2 continus, tandis que son profil d'effets secondaires et sa prise de risques sont bien inférieurs, notamment en raison de la suppression du risque d'hypochromie secondaire. On signalera que l'ensemble de ces études est résumé dans la revue bibliographique remise par le Groupe Laser, en collaboration avec le laboratoire A-Derma.

Une étude a été consacrée à la prise en charge des cicatrices récentes d'origine traumatique par un traitement combiné laser à colorant pulsé et toxine botulinique. Dans cette étude, seuls 2 patients ont été inclus, présentant tous deux une cicatrice traumatique sur le menton. Nous savons que, sur cette région, les cicatrices ont souvent tendance à s'écarter, à devenir atrophiques, en particulier sous l'action des muscles peauciers. Le traitement était réalisé rapidement, dans les 2 semaines qui ont suivi les accidents, à la fois par laser puis, immédiatement après, par injection de toxine botulinique. La tolérance a été excellente et les résultats qui apparaissent semblent eux aussi excellents, laissant entendre qu'il existe un véritable bénéfice à associer ces deux traitements. Certes, il est difficile de conclure sur 2 cas, mais ce traitement paraît logique sur ces régions où l'influence des mouvements liés aux muscles peauciers est importante, favorisant l'écartement des berges de la plaie. Cela est particulièrement net au niveau du menton et également au niveau du front où, pour certains, nous avons déjà pris l'habitude de proposer ces deux traitements (quand nous pouvons le faire rapidement, ce qui malheureusement est trop rarement le cas !) [1].

Du nouveau dans le traitement des angiomes plans ?

Les études confirmant de façon indiscutable l'intérêt de l'association au traitement laser de la prescription de produits inhibant la néoangiogenèse tardent à confirmer tous les espoirs que nous avions, en particulier devant la difficulté à proposer des formules topiques. Celles-ci permettraient de simplifier les problèmes de tolérance liés à la voie orale.

Une étude de Roy Geronemus et Stuart Nelson [2] est consacrée à l'association rapamycine topique et laser à colorant pulsé. L'utilisation de la rapamycine par voie locale semble finalement relativement décevante dans cette indication, au vu de cette étude. Les signataires de la publication pensent que le problème est lié à la pénétration de cette grosse molécule, trop faible par voie topique. Il faut donc, pour être efficace, soit envisager un traitement par voie générale, ce qui est plus difficile à envisager, soit trouver une autre molécule pénétrant plus facilement dans le derme, jusqu'au niveau de l'angiome ; dans ce cas-là, l'application se fera pendant le 1er mois après chaque séance de laser à colorant pulsé.

Signalons une étude semblant mettre en évidence un progrès au niveau même du laser à colorant pulsé, à savoir l'association laser à colorant pulsé et radiofréquence. Dans cet article de Roy Geronemus sont comparés un laser à colorant pulsé classique et le même laser couplé à l'émission préalable ou secondaire d'une radiofréquence visant à assurer un effet thermique profond sur les dysplasies vasculaires de l'angiome plan.

Les auteurs ont comparé dans cette étude prospective et ouverte ces différents types d'émission, chaque angiome plan étant divisé en 5 zones de façon aléatoire, sur 11 patients présentant des lésions résistantes. Il était ainsi possible de comparer soit le laser à colorant pulsé seul, soit le même couplé à la radiofréquence émise juste avant ou juste après, tout en gardant des paramètres de laser identiques.

Un maximum de 6 traitements ont été réalisés, espacés de 6 semaines, avec une évaluation en aveugle et par colorimétrie 4 et 12 semaines après traitement ; des biopsies ont même été pratiquées chez certains patients. Il s'avère que l'amélioration était plus importante de façon significative chez les patients ayant été traités par radiofréquence immédiatement suivie par du laser à colorant pulsé mais aussi chez ceux ayant eu du laser à colorant pulsé immédiatement suivi par de la radiofréquence. Les effets secondaires étaient les mêmes et les auteurs ont conclu que l'adjonction de la radiofréquence semblait être utile, même s'ils reconnaissent que le recrutement des patients (10 patients pour 11 lésions) était limité… Cela doit donc être confirmé. Le mode d'action de la radiofréquence serait de provoquer une vasodilatation des vaisseaux de façon à améliorer l'effet du laser puisque l'on sait que sur des vaisseaux extrêmement fins, tels qu'ils le sont souvent après de multiples séances de laser à colorant pulsé, ils pourraient constituer des chromophores plus discrets pour les lasers. Cela expliquerait la résistance en fin de traitement, se traduisant souvent, cliniquement, par un aspect de voile rosé [3].

Signalons un fait "amusant", mais bien pratique : il est possible de faire rapidement régresser des ecchymoses (secondaires à une injection par exemple) en utilisant un laser à colorant pulsé, avec une durée d'impulsion de l'ordre de 6 millisecondes et une fluence modérée. J. Dover avait déjà attiré notre attention sur cette possibilité, simple et réellement très efficace, en 48 heures, lors des dernières Journées Parisiennes du Laser de juin 2016. Cet article le confirme clairement [4].

Rosacée : du neuf ?

Une étude a été publiée concernant une analyse de l'ensemble des études consacrées à l'amélioration de la qualité de vie chez le patient souffrant de rosacée traitée par laser. Quand on connaît la fréquence de la rosacée dans la population témoin (de l'ordre de 10 %), c'est une question importante.

À l'évidence, la rosacée entraîne un impact négatif sur la qualité de vie et il

est intéressant de reprendre l'ensemble des études qui ont été consacrées, non pas à l'efficacité sur un plan de la diminution des lésions vasculaires, mais à l'amélioration de la qualité de vie. De telles études ont été nombreuses et ont conclu de façon extrêmement claire que, lorsque nous traitons nos patients avec un laser vasculaire (dans cette étude, seul le laser à colorant pulsé était étudié, mais on peut penser que les bons résultats obtenus avec le laser KTP permettent d'arriver aux mêmes conclusions), il apparaît que le retentissement positif est réellement important et que cela ne doit pas être négligé [5].

La radiofréquence avec microaiguilles améliore la rosacée, mais un peu seulement…

Les auteurs coréens ont eu l'idée de tester l'éventuelle efficacité de la radiofréquence bipolaire avec microaiguilles (RFmA) dans la rosacée, suite à la publication de Min en 2016 signalant l'amélioration de l'érythème post-inflammatoire dans l'acné par cette technique. Ils s'attendaient donc aussi à une réduction de l'inflammation et à une amélioration clinique dans la rosacée.

Pour cela, 21 patients (1 homme et 20 femmes) ont été traités en 2 séances espacées de 4 semaines (S0 et S4) – une hémiface randomisée étant traitée et l'autre non traitée, après anesthésie topique par EMLA appliquée 30 minutes avant – par l'appareil INFINI : Lutronic, comportant une pièce à main armée de 49 microaiguilles, avec une énergie de 5-7,5 W pour 50 à 70 millisecondes, en 2 passages par séance avec légère superposition.

Les patients ont été évalués de façon globale (IGA : *Investigator's Global Assessment*) par 2 dermatologistes indépendants et photographiés à S0, S4, puis 4 semaines après le 2e traitement, soit S8 et à S12. Ils ont été interrogés sur la douleur liée au traitement, sur l'existence et l'évolution d'une rougeur persistance, de *flush*, de papulo-pustules et de télangiectasies, de sensation de brûlure, de picotement, de prurit, d'œdème. Une évaluation de l'intensité de l'érythème a été réalisée par photométrie. Une biopsie a été effectuée sur une hémiface à S0 et, chez 5 patients, elle a pu être pratiquée des deux côtés, traité et non traité, pour étude histologique et immunohistologique comparative.

>>> Résultats cliniques

Ces 21 patients (âge moyen : 42,9 ans), dont 13 de phototype III et 8 de phototype IV, avaient une rosacée légère (12 cas) et modérée (9 cas), érythémato-télangiectasique (RET) chez 14 d'entre eux et papulo-pustuleuse (RPP) chez les 7 autres.

Au total, 17/21 patients (81 %) sont cliniquement améliorés de façon modeste mais significative : sur l'ensemble des patients, le score IGA moyen est respectivement de 1,05 ($p = 0,016$), 1,57 ($p = 0,007$) et 2 ($p < 0,001$) à 4, 8 et 12 semaines. Si l'on considère seulement les 17 sujets améliorés, le score IGA est de 2,47, ce qui correspond à 20 % d'amélioration.

La photométrie montre une réduction de l'érythème de 13,6 % ($p < 0,001$) à la 12e semaine, nettement plus marquée dans les RPP que dans les RET.

Il n'y a pas eu d'effet secondaire notable. La douleur pendant la procédure a été légère et il y a eu ensuite, chez 81 % des patients, un érythème transitoire pendant 3 à 5 jours.

L'évaluation subjective des patients est parallèle aux constations des investigateurs. Les signes fonctionnels sont atténués et les patients sont assez satisfaits du traitement (***fig. 1***).

>>> Mode d'action de la RFmA

On peut supposer que cette légère amélioration est due à l'action de la RFmA sur le remodelage du derme altéré par le photovieillissement et sur la diminution de l'activité des glandes sébacées. Mais l'étude immuno-pathologique, très détaillée dans ce travail et qui en est un des éléments les plus intéressants, démontre la diminution de l'expression sous l'effet de la RFmA de marqueurs liés à divers éléments pathogéniques de la rosacée (***fig. 2***) :
– l'inflammation et l'angiogenèse avec diminution de VEGF, de NF-kB, et d'IL8 ;
– l'immunité innée dont la dysrégulation a un rôle pathogénique important dans cette affection avec diminution de TL-R2 et LL-37 ;
– le *Demodex* associé à *Bacillus oleronius* qui provoquent l'activation de TL-R2 pourraient être directement détruits par la chaleur dégagée par la RFmA ;
– le nombre de mastocytes, médiateurs de la cathélicidine LL-37, est élevé dans la rosacée. Ce nombre diminue après la RFmA et cela pourrait être une voie de réduction de l'inflammation, de l'angiogenèse et de la dysrégulation de l'immunité innée ;
– enfin, *TRPV2*, *3* et *4*, qui sont élevés dans la rosacée et contribuent à sa pathogénie et aux symptômes cliniques subjectifs (*flush*, sensation de chaleur, de picotements…), diminuent après RFmA, car ces marqueurs sont exprimés par les cellules de l'inflammation dont le nombre régresse après traitement.

Fig. 1 : Réduction de l'érythème après traitement par la RFmA.

L'Année thérapeutique

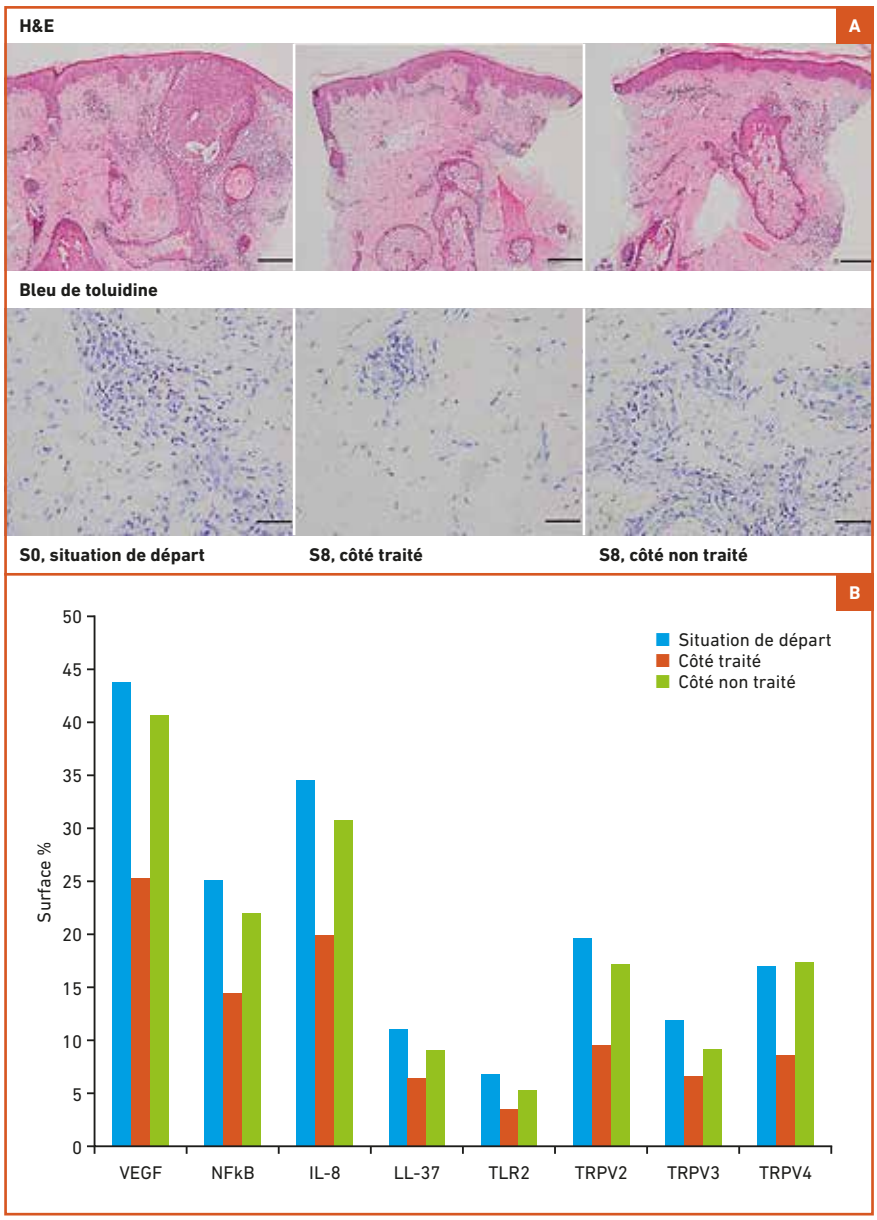

Fig. 2 : Diminution des marqueurs sous l'effet de la RFmA.

Face aux lasers vasculaires bien plus performants, la place de la RFmA dans la rosacée reste donc modeste. Mais la RFmA peut avoir un intérêt en tant que traitement complémentaire des lasers vasculaires, en particulier dans les formes les plus inflammatoires, papulo-pustuleuses de la rosacée, ou bien quand les traitements médicamenteux sont en échec ou ne peuvent être prescrits, notamment chez les femmes enceintes.

Même si les conclusions sont décevantes quant à l'activité clinique de la RFmA dans cette indication, on peut souligner l'excellente méthodologie de ce travail ainsi que l'intérêt de l'étude immunopathologique qui a permis de comprendre le mode d'action complexe de ce traitement sur les éléments pathogéniques de la rosacée : inflammation, angiogenèse, dysrégulation de l'immunité innée [6].

Cryolipolyse : permanence des résultats…

La cryolipolyse prend une place de plus en plus importante dans notre activité. Une question rémanente est la durée des résultats. La logique voudrait qu'ils soient durables puisque nous provoquons une véritable adipocytolyse. L'étude de Bernstein apporte des éléments en faveur de cette hypothèse, 2 patients ayant été traités sur une seule poignée d'amour, l'autre servant de témoin. Or, 5 et 9 années plus tard, la différence, très nette, est toujours aussi visible… [7]

… et nouvelles indications de la cryolipolyse

Insistons sur une nouvelle indication qui semble passionnante : le traitement du double menton par cryolipolyse, en utilisant un embout adapté, c'est-à-dire de petite taille. Dans cette étude de bonne qualité, réalisée chez 60 patients, les auteurs mettent en évidence une excellente efficacité, sans effets secondaires significatifs ni même éviction sociale, de la cryolipolyse submentale. Bonne surprise, ce traitement induit une rétraction tissulaire évidente, point fondamental dans la mesure où l'on pouvait craindre un effet de laxité après la lipolyse. Une excellente indication, donc, à côté d'autres, sans oublier les gynécomasties masculines idiopathiques [8].

À l'inverse, attention au traitement des bras ! La cryolipolyse peut, certes, diminuer le volume graisseux de sa partie postérieure, si celle-ci est impliquée fortement dans le relâchement des bras, mais elle présente deux limites : ce n'est pas un traitement de la laxité, généralement prédominante dans le cadre de cette problématique, et elle expose, si le transducteur est mal positionné (c'est-à-dire trop en dedans, au-dessus de la gouttière bicipitale), à un risque de compression d'un nerf moteur, source de parésie heureusement transitoire.

C'est aussi insister sur le fait que cet acte doit rester un acte médical et ne doit pas être banalisé. La pose de l'embout au bon endroit engage la responsabilité du médecin [9].

Signalons une étude d'excellente qualité consacrée à la méthode d'induction de l'apoptose adipocytaire "par le chaud", c'est-à-dire le traitement avec le laser thermique diode 1 060 nm. Des zones abdominales devant faire l'objet d'une abdominoplastie étaient préalablement traitées avec le laser diode 1 060 nm. De plus, 6 patients ont été traités sur un seul flanc, l'autre servant soit de témoin, non traité, soit étant traité par cryolipolyse. Des évaluations post-acte puis à 2, 4, 6, 8, 12, et enfin 24 semaines ont été réalisées, incluant biopsies, échographie, IRM (le meilleur examen pour visualiser l'épaisseur du pannicule adipeux) et photographies comparatives évaluées en aveugle. La diminution de l'épaisseur du pannicule s'est ainsi avérée très significative avec une réduction de respectivement 24 % puis 21 % à 3 mois et 6 mois, alors que les améliorations cliniques jugées sur photographies étaient significatives, confirmant l'intérêt de ce traitement, sans doute plus complémentaire que concurrentiel par rapport à la cryolipolyse [10].

BIBLIOGRAPHIE

1. Lee SJ, Jeong SY, No YA, Park KY, Kim BJ. Combined Treatment with Botulinum Toxin and 595-nm Pulsed Dye Laser for Traumatic Scarring. *Ann Dermatol*, 2015;27:756-758.
2. Bloom BS, Nelson JS, Geronemus RG. Topical rapamycin combined with pulsed dye laser (PDL) in the treatment of capillary vascular malformations-Anatomical differences in response to PDL are relevant to interpretation of study results. *J Am Acad Dermatol*, 2015;73:e71.
3. Bae YC, Alabdulrazzaq H, Brauer JA *et al*. Treatment of recalcitrant port-wine stains (PWS) using a combined pulsed dye laser (PDL) and radiofrequency (RF) energy device. *J Am Acad Dermatol*, 2017;76:321-326.
4. Alegre-Sánchez A, Saceda-Corralo D, Segurado-Miravalles G *et al*. Pulsed dye laser on ecchymoses: clinical and histological assessment. *Lasers Med Sci*, 2017 Jan 11. doi: 10.1007/s10103-017-2142-9. [Epub ahead of print]
5. Bonsall A, Rajpara S. A review of the quality of life following pulsed dye laser treatment for erythemotelangiectatic rosacea. *J Cosmet Laser Ther*, 2016;18:86-90.
6. Park SY, Kwon HH, Yoon Y *et al*. Clinical and histologic effects of fractional microneedling radiofrequency treatment on rosacea. *Dermatol Surg*, 2016;42:1362-1369.
7. Kilmer SL, Burns AJ, Zelickson BD. Safety and efficacy of cryolipolysis for non-invasive reduction of submental fat. *Lasers Surg Med*, 2016;48:3-13.
8. Bernstein EF. Long-term efficacy follow-up on two cryolipolysis case studies: 6 and 9 years post-treatment. *J Cosmet Dermatol*, 2016;15:561-564.
9. Lee SJ, Kim YJ, Park JB *et al*. A case of motor neuropathy after cryolipolysis of the arm. *J Cosmet Laser Ther*, 2016;18:403-404.
10. Decorato JW, Chen B, Sierra R. Subcutaneous adipose tissue response to a non-invasive hyperthermic treatment using a 1,060 nm laser. *Lasers Surg Med*, 2017 Jan 19. doi: 10.1002/lsm.22625. [Epub ahead of print]

Les auteurs ont déclaré ne pas avoir de conflits d'intérêts concernant les données publiées dans cet article.

réalités

Thérapeutiques en DERMATO-VÉNÉROLOGIE

☐ oui, je m'abonne à ***Réalités Thérapeutiques en Dermato-Vénérologie***

Médecin : ☐ 1 an : 60 € ☐ 2 ans : 95 €

Étudiant/Interne : ☐ 1 an : 50 € ☐ 2 ans : 70 €
(joindre un justificatif)

Étranger : ☐ 1 an : 80 € ☐ 2 ans : 120 €
(DOM-TOM compris)

Bulletin à retourner à : **Performances Médicales**
91, avenue de la République – 75011 Paris
Déductible des frais professionnels

Bulletin d'abonnement

Nom : .....

Prénom : .....

Adresse : .....

Ville/Code postal : .....

E-mail : .....

Règlement

☐ Par chèque (à l'ordre de Performances Médicales)

☐ Par carte bancaire n° ☐☐☐☐ ☐☐☐☐ ☐☐☐☐ ☐☐☐☐
(à l'exception d'American Express)

Date d'expiration : ☐☐/☐☐ Cryptogramme : ☐☐☐

Signature :

Acnés sévères (telles que acné nodulaire, acné conglobata ou acné susceptible d'entraîner des cicatrices définitives) résistantes à des cures appropriées de traitement classique comportant des antibiotiques systémiques et un traitement topique.
Il s'agit d'un traitement de 2nd intention après échec du traitement classique bien mené pendant 3 mois et avec une bonne observance. (1)

ACNÉTRAIT®

Isotrétinoïne

Conditions de prescription d'Acnétrait® (isotrétinoïne) :

- la prescription initiale de l'isotrétinoïne orale est réservée aux dermatologues
- la prescription peut être renouvelée par tout médecin

Excipients à effet notoire :
- Acnétrait® Gé 5 mg : huile de soja, sorbitol (E420)
- Acnétrait® Gé 10 mg et 20 mg : huile de soja, huile de soja partiellement hydrogénée, sorbitol, rouge cochenille A (E124)
- Acnétrait® 40 mg : huile de soja, sorbitol, jaune orangé S (E110)

Acnétrait® Gé 5 mg, 10 mg et 20 mg, capsule molle, sont des génériques de Roaccutane® 5 mg, 10 mg, 20 mg, capsule molle.
Médicaments inscrits au répertoire des génériques.
Lors de la substitution, consultez la liste des excipients à effet notoire figurant sur l'emballage ainsi que le répertoire des génériques pour prendre connaissance des mises en garde éventuelles y figurant.

Médicament **TÉRATOGÈNE** : dans le cadre du Programme de Prévention de la Grossesse une contraception efficace est obligatoire.

Pour plus d'informations sur ce médicament, consulter la base de données publique des médicaments à l'adresse suivante : http://base-donnees-publique.medicaments.gouv.fr

(1) Avis de la Commission de la Transparence du 1er juillet 2015.

laboratoire arrow

INSPIRÉ PAR VOUS,
DÉVELOPPÉ PAR NOUS.

Unique et Multiple Communication - 137-AG-06/2016 et 16/07/62121489/PM/001

Arrow génériques SAS - 26 avenue Tony Garnier - 69007 Lyon - SAS au capital de 36 945 840,47 € - RCS Lyon 433 944 485